

Б.В. Грицуляк, В.Б. Грицуляк, І.Й. Івасюк, О.Я. Глодан, А.М. Спаська*

Кафедра анатомії і фізіології людини та тварин (зав. каф. – проф. Б.В. Грицуляк) ДВНЗ «Прикарпатський національний університет імені Василя Стефаника», м. Івано-Франківськ;

**кафедра гістології, цитології та ембріології (зав. каф. – проф. С.Б. Геращенко) Івано-Франківський національний медичний університет, м. Івано-Франківськ*

СТРУКТУРНО-ФУНКЦІОНАЛЬНІ ЗМІНИ В ЯЄЧКУ ЧОЛОВІКІВ ЗРІЛОГО ВІКУ, ЩО ПЕРЕНЕСЛИ ЕПІДИДИМООРХІТ

Резюме. Дослідження структурно-функціональних змін у яєчку за умов епідидимоорхіту є важливими для урології і андрології, оскільки зміни в кровоносних судинах, паренхімі яєчка та еякуляті негативно позначаються на репродуктивній функції, призводячи до розвитку неплідності. Більшість клініцистів розглядають епідидимоорхит не як окреме захворювання, а як частину інфекційно-запального процесу всієї репродуктивної системи. Більшість випадків епідидимоорхіту у чоловіків 36-45 років зумовлена інфекцією, що передається статевим шляхом, зокрема *Neisseria gonorrhoea*, *Chlamydia trachomatis*, через сім'явиносну протоку. Неспецифічний епідидимоорхит у чоловіків віком 36-60 років найчастіше (у 80 %) спричиняється ентеробактеріями і, насамперед, *Escherichia coli*. Методами ангіографії, мікроскопії біоптатів яєчка, лабораторної діагностики еякуляту, електронної мікроскопії та статистики виявили, що у чоловіків, які перенесли епідидимоорхит, розвивається атрофія яєчка зі зменшенням його об'єму на 25 %, на 23 % діаметра звивистих сім'яних трубочок, у 32 % з них клітини сперматогенного епітелію не визначаються, у 45 % трубочок наявні тяжкі розлади сперматогенезу. Загальна кількість сперматогоній зменшується на 45 %, сперматоцитів і сперматид – на 64 %. В інтерстиції виражена лімфоцитарна інфільтрація, розростання сполучнотканинних елементів. Об'єм ядер інтерстеційних ендокриноцитів зменшується на 31 %. У міоїдних клітинах, підтримувальних епітеліоцитах, інтерстеційних ендокриноцитах, ендотеліоцитах гемокапілярів – гомогенізація крист мітохондрій, деформація структур комплексу Гольджі і ендоплазматичної сітки деформовані. Концентрація сперматозоїдів в еякуляті знижується на 80 %, у 3 рази збільшується кількість патологічних форм сперматозоїдів, знижується їхня рухливість.

Ключові слова: епідидимоорхит, гемодинаміка, звивисті сім'яні трубочки, еякулят.

Однією з виражених причин розвитку чоловічого непліддя є епідидимоорхит [1-4]. Гострий епідидимоорхит часто вважають ускладненням трансуретральних оперативних та інструментальних втручань [4]. Більшість авторів розглядає епідидимоорхит не як самостійне захворювання, а як частину інфекційно-запального процесу всієї репродуктивної системи [3, 5]. Більше половини випадків епідидимоорхіту припадає на інфекції, що передаються статевим шляхом, або були зумовлені інфекціями, які проникають з уретрального тракту [1, 4]. Вважається, що у чоловіків віком 22-35 років головною причиною розвитку епідидимоорхіту є гонорея та трихомоніаз, а головних шлях їхнього розповсюдження – висхідний, через сім'явиносну протоку [3, 5].

У чоловіків віком 36-60 років у 80 % діагностується неспецифічний епідидимоорхит, спричинений найчастіше кишковою паличкою або стрептококом. Орхоепідидиміт супроводжується також розладами гемодинаміки в яєчку і надяєчку, що також негативно впливає на сперматогенез [3].

Мета дослідження: з'ясувати вплив епідидимоорхіту на структурно-функціональний стан яєчка та еякуляту.

Матеріал і методи. Матеріалом для гістологічного і електронно-мікроскопічного дослідження слугували тканини 12 біоптатів яєчка чоловіків віком 36-45 років, в анамнезі яких виявлено епідидимоорхит, забрані в урологічному відділенні Обласної клінічної лікарні. У клініко-діагностичному центрі «Пріма-МЕД» у 10 чоловіків зрілого віку з діагнозом епідидимоорхит дослідили архівні кольорові ангіоехограми яєчок, проведені на апараті SIEMENS SONOLINE G 60S («Siemens AW»-Німеччина). У цих же чоловіків дослідили кількісні і якісні структурно-функціональні особливості сперматозоїдів. Статистичний аналіз отриманих показників провели з використанням програмного забезпечення STATISTICA (Stat. Soft.inc. 2010).

Порушення морально-етичних норм під час проведення науково-дослідної роботи не виявлено (Протокол №3 від 12.09.2019. ДВНЗ «Прикарпат-

ський національний університет імені Василя Стефаника». Стаття є фрагментом НДР кафедри анатомії і фізіології людини та тварин ДВНЗ «Прикарпатський національний університет імені Василя Стефаника» «Актуальні аспекти андрології та корекції сперматогенезу», №0119U103671.

Результати дослідження та їх обговорення.

За нашими даними, у чоловіків зрілого віку, які перенесли 2-5 років тому епідидимоорхіт, діаметр звивистих сім'яних трубочок зменшився до $(163,50 \pm 5,0)$ мкм, проти $(218,72 \pm 1,56)$ у ячку чоловіків контрольної групи. Звичайну будову зберігають тільки 5,6 %, у 18,8 % звивистих сім'яних трубочок визначається легкий ступінь пошкодження клітин сперматогенного епітелію, у 44,4 % – тяжкий ступінь, а у 31,2 % трубочок клітини сперматогенного епітелію відсутні. Кількість сперматогоній типу А становить $39,16 \pm 3,25$, сперматоцитів – $58,60 \pm 4,12$ і сперматид – $138,95 \pm 6,89$. В інтерстиції об'єм ядер інтерстиційних ендокриноцитів зменшується до $(68,59 \pm 3,6)$ мкм³ і наявний виражений набряк (рис. 1).

У ядрах сперматогоній хроматин зміщується до нуклеолеми, у цитоплазмі виражена вакуолізація, кристи мітохондрій фрагментовані, їхній матрикс вакуолізований, каналні ендоплазматичної сітки розширені, дегранульовані. Цитоплазма сперматоцитів і сперматид просвітлена, вакуолізована. Ядра гіпсохромні, нуклеолема місцями візована. У спарматидах наявні дефекти акросоми, вакуолізація цитоплазми.

Цитоплазма інтерстиційних ендокриноцитів вакуолізована, контури клітин нечіткі, мітохондрії неправильної форми, кристи в них гомогенізовані, матрикс вакуолізований, хроматин в ядрах фрагментований, розташований біля нуклеолеми (рис. 2).

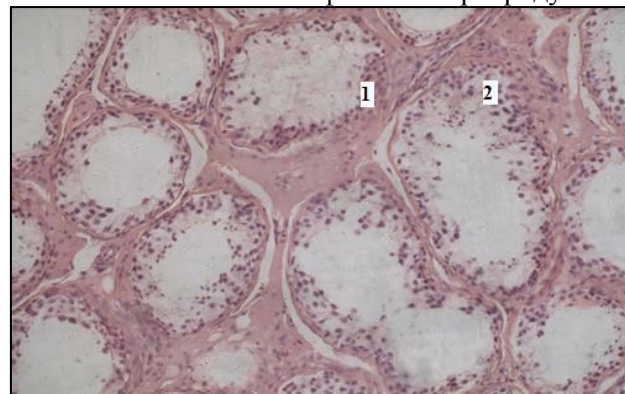
Наявні глибокі ультраструктурні зміни в компонентах гематотестикулярного бар'єру. Базальна мембрана гемокапілярів фрагментована, цитоплазма ендотеліоцитів просвітлена, вакуолізована, наявний макроклазмотоз. Ядра деформовані з периферичною конденсацією хроматину. Базальна мембрана сперматогенного епітелію потовщена, її контури хвилясті, цитоплазма міоїдних клітин вакуолізована, ядра гіперхромні з нерівномірною конденсацією хроматину, міофіламенти в цитоплазмі не визначаються. У підтримувальних епітеліоцитах хроматин ядер просвітлений, наявні глибокі інвагінації нуклеолеми. У цитоплазмі виражена вакуолізація, не коригуються краплі жиру і лізосоми, цитоплазматичні органели деформовані, у з'єднувальному апараті – розширення цистерн ендоплазматичної сітки значно розширені, ниткоподібні філаменти не визначаються.

Під час дослідження еякуляту чоловіків, що перенесли епідидимоорхіт, у 20 % сперматозоїди відсутні. Об'єм еякуляту зменшується до $(2,57 \pm 0,24)$ мл. У решти чоловіків концентрація сперматозоїдів зменшується у 5 разів і становить $(21,16 \pm 3,70)$ млн/мл на 67 % і 73 % відповідно зменшується кількість живих і активно рухливих сперматозоїдів, на 72 % збільшується вміст патологічних форм сперматозоїдів (патологія головки і джгутика).

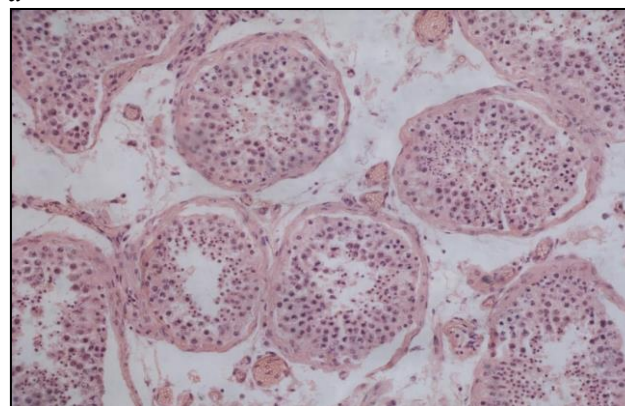
Кількість лейкоцитів у полі зору збільшується. За даними доплерографії, у чоловіків, що перенесли епідидимоорхіт, максимальна швидкість кровотоку в ячквовій артерії у межах сім'яного канатика знижується до $(15,0 \pm 1,2)$ см/с, а в ячквовій частині – до $(9,0 \pm 1,0)$ см/с проти $(19,5 \pm 2,0)$ см/с і $(12,0 \pm 1,6)$ см/с відповідно в нормі.

Середня мінімальна швидкість кровотоку в ячквовій артерії в межах сім'яного канатика також знижується і становить $(6,5 \pm 0,3)$ см/с, а в ячквовій частині – до $(4,7 \pm 0,1)$ см/с проти $(7,2 \pm 0,5)$ см/с та $(4,7 \pm 0,2)$ см/с.

Як відомо [1, 4, 6], інфекції статевих органів негативно впливають на фізіологію репродуктив-

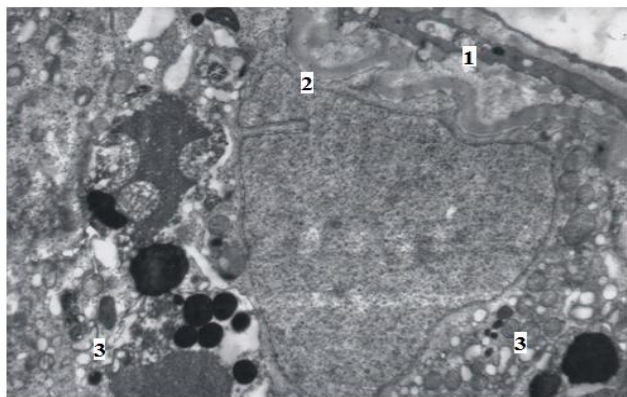


a

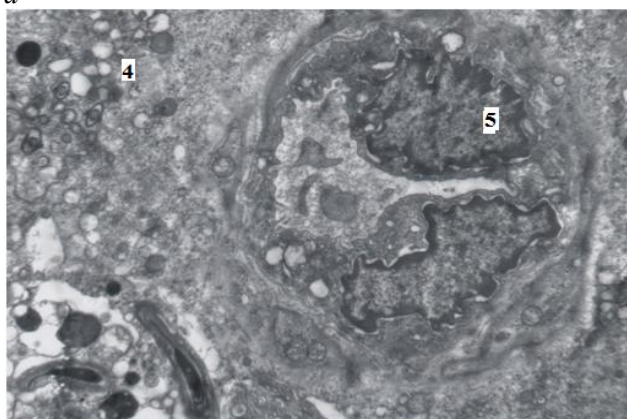


б

Рис. 1. а) Виражена редукція шарів клітин сперматогенного епітелію (1) та інфільтрація сполучної тканини яєчка (2) чоловіка 40 років після перенесеного епідидимоорхіту; б) гістоструктура яєчка чоловіка контрольної групи. Забарвлення зрізів: гематоксиліном і еозином. Зб.: $\times 80$



а



б

Рис. 2. Деформація міоїдної клітини (1), базальної мембрани сперматогенного епітелію (2) з вираженою вакуолізацією цитоплазми підтримувального епітеліоцита (3) та інтерстиційного ендокриноцита (4), деформацією ядер ендотеліоцитів гемокapіляра (5) біоптата яєчка чоловіка віком 42 років, що переніс епідидимоорхіт. Електронні мікрофотографії. Зб.: $\times 8000$

них процесів через пряму і опосередковану дію на сперматозоїди, викликаючи імунні реакції [7, 8]. Нами виявлено, що епідидимоорхіт призводить до зменшення кількості сперматогоній, підтримувальних епітеліоцитів та інтерстиційних ендокриноцитів. Показано, що при епідидимоорхіті порушується ультраструктура компонентів гематотестикалярного бар'єра [8, 9], провокуючи аутоімун-

ну реакцію, через доступність статевих клітин, що розвиваються, у власній імунній системі. Розлади сперматогенезу знаходяться у прямій залежності від погіршення умов гемодинаміки, що також, підтверджено даними, які ми отримали за допомогою кольорової ангиографії кровоносних судин яєчка.

Як показали наші спостереження, запалення в яєчку призводять до ультраструктурних змін в інтерстиційних ендокриноцитах, що також негативно впливає на сперматогенез [8,9].

Отримані нами результати підтверджують дані літератури про зниження концентрації сперматозоїдів в еякуляті, кількості живих і активнорухливих сперматозоїдів та зростання вмісту мертвих і патологічних форм сперматозоїдів у чоловіків, що перенесли епідидимоорхіт [10].

Висновки. 1. За даними доплерографії, у чоловіків, що перенесли епідидимоорхіт, максимальна швидкість кровотоку в яєчку артерій у межах сім'яного канатика знижується до $(15,0 \pm 1,2)$ см/с, а в яєчковій частині – до $(9,0 \pm 1,0)$ см/с проти $(19,5 \pm 2,0)$ см/с і $(12,0 \pm 1,6)$ см/с відповідно в нормі. Середня мінімальна швидкість кровотоку в досліджуваних ділянках також знижується відповідно до $(6,5 \pm 0,3)$ см/с, та $(4,7 \pm 0,1)$ см/с проти $(7,2 \pm 0,5)$ см/с та $(4,7 \pm 0,2)$ см/с у контролі. 2. Перенесений епідидимоорхіт призводить до деформації базальної мембрани та ядер ендотеліоцитів гемокapілярів, базальної мембрани сперматогенного епітелію, цитоплазматичних органел міоїдних клітин, підтримувальних епітеліоцитів та ультраструктурних компонентів з'єднувального апарата, редукції цитоплазми інтерстиційних ендокриноцитів. 3. В еякуляті в 5 разів знижується концентрація сперматозоїдів, на 67 % і 73 % зменшується кількість живих і активно рухливих сперматозоїдів, на 72 % – кількість патологічних форм сперматозоїдів. Наявна значна кількість лейкоцитів.

Перспектива подальших досліджень. Перспектива полягає у дослідженні впливу епідидимоорхіту на структурно-функціональні зміни в передміхуровій залозі чоловіків.

References

1. Baibakow VM. Treatment of acute orchiepididimitis in chilolren. *Europen Applied Sciences*. 2013;(7):59-61. [in Ukrainian].
2. Baibakow VM. Correction of morphological and functional changes in drainage systems in hydrocele testis ba improving the surqical. *Europen Applied Sciences*. 2013;1:41-9. [in Ukrainian].
3. Schill WB, Comhaire FN, Harqreave TB. *Andrology for the clinician*. 2006. 800 p. [in Ukrainian].
4. Schnith LB., Walcer WH. *The regulation spermatogenesis bu androgens*. *Semin Cell.Dev. Biol.* 2014;30:2-13. [in Ukrainian].
5. Deniar A, Turker P, Onol FF, Tarcan T. Effect of experimentally induced coli epididymoorchitis and ciprofloxacin treatment of ret spermatogenesis. *int. Urol.* 2007;14(3):268-72.
6. Braekeler D, Nquyen MN, Morel F. *Geneticaspects of monomorphic teratozoospermia: a review*. *Assist. Reprod. Genet.* 2015; 32(4):615-23.

7. BraqinaYeY Bocharova YeM. *Kolichestvennyje elektronno – mikroskopicheskoye issledovanye spermatozoidov pri diagnostike muzhskogo besplodiya. Andrologiya i genitalnaya khiurgiya. 2014;(1):54-62. [in Russian].*
8. Bazalytska SV. *Osoblivosti ekspresivi hematoteatikulyarnoho baryeru pry risnykh formakh cholovichoyi neplidnosti. Svit medytsny ta biolohini. 2015;2(49):80-3. [in Ukrainian].*
9. Bazalytska SV *Cholovicha nepolnist v Ukraini: osoblivosti patp – I morfohenezu – Monohrafiya. Kyuv: TOV “Chetverta khiylya”.2016;262 s. [in Ukrainian].*
10. Boyko MI, Chornokulskyyi IS. *Geboratorne doslidzhennua v prohnozi uspishnoti tsykliv DRT pry cholovichhiy neplidnosti. Urologia. 2013;2(65):52-3. [in Ukrainian].*

СТРУКТУРНО-ФУНКЦИОНАЛЬНЫЕ ИЗМЕНЕНИЯ В ЯИЧКЕ МУЖЧИН ЗРЕЛОГО ВОЗРАСТА, ПЕРЕНЕСШИХ ЭПИДИДИМООРХИТ

Резюме. Исследования структурно-функциональных изменений в яичке в условиях эпидидимоорхита являются важными для урологии и андрологии, так как отрицательно сказываются на репродуктивной функции, приводя к развитию бесплодия. Большинство клиницистов рассматривают эпидидимоорхит не как отдельное заболевание, а как часть инфекционного процесса во всей репродуктивной системы. Большинство случаев эпидидимоорхита у мужчин возрастом 36-45 лет обусловлено инфекцией, передающейся половым путем, в частности *Neisseria gonorrhoeae* и *Chlamydia trachomatis*, через семявыносящий проток. Неспецифический эпидидимоорхит у мужчин в возрасте 36-60 лет чаще всего (80%) вызывается *Escherichia coli*. Методами ангиографии, микроскопии биоптатов яичек, электронной микроскопии, лабораторной диагностики статически обнаружили, что у мужчин, перенесших эпидидимоорхит, развивается атрофия яичка с изменением его объема на 25 %, на 23 % диаметра извитых семенных канальцев, в 32 % из них клетки сперматогенного эпителия не определяются, в 45 % канальцев определяются тяжелые расстройства сперматогенеза. Общее количество сперматогоний уменьшается на 45 %, сперматоцитов и сперматид – на 64 %. В интерстиции определяется выраженная лимфоцитарная инфильтрация, разрастание соединительнотканых элементов. Объем ядер интерстициальных эндокриноцитов уменьшается на 31 %. В миоидных клетках, поддерживающих эпителиоцитах, интерстициальных эндокриноцитах, эндотелиальных эпителиоцитах – гомогенизация крист митохондрий, деформация структур комплекса Гольджи и эндоплазматической сети деформированы. Концентрация сперматозоидов в эякуляте снижается на 80 %, в три раза увеличивается количество патологических форм сперматозоидов, снижается их подвижность.

Ключевые слова: эпидидимоорхит, гемодинамика, извитые семенные канальцы, эякулят.

STRUCTURAL-FUNCTIONAL CHANGES IN THE MUSCLE OF THE MEN WHICH HAVE BEEN TRANSFERRED BY EPIDIDYMOORCHITIS

Abstract. The study of structural and functional changes in the testis under conditions of epididymorrhitis is important for urology and andrology, because changes in blood vessels, testicular parenchyma, and ejaculate adversely affect reproductive function. leading to the development of infertility. Most clinicians view epididymoorchitis not as an individual disease, but as part of the infectious-inflammatory process of the entire reproductive system. Most cases of epididymorrhitis in men 36-45 years are caused by a sexually transmitted infection, in particular *Neisseria gonorrhoeae* and *Chlamydia trachomatis*, via the familial duct. Nonspecific epididymoorchitis in men aged 36-60 years is most often (80 %) caused by enterobacteria and especially *Escherichia coli*. Methods of angiography, microscopy of testicular biopsy specimens, laboratory diagnosis of ejaculate, electron microscopy and statistics revealed that in men who underwent epididymorchitis, testicular atrophy develops with a decrease of 25 %, 23 % of the diameter of the truncate of the bowel, 32 % of them are cells of spermatogenic epithelium are not identified, in 45 % of tubules there are severe disorders of spermatogenesis. The total number of spermatogonia is reduced by 45 %, spermatocytes and spermatids – by 64 %. In the interstitium lymphocytic infiltration, growth of connective tissue elements is expressed. Interstitial endocrinocyte nucleus volume decreases by 31 %. In myoid cells, supporting epitheliocytes, interstitial endocrinocytes, endocrinocytes of hemocapillaries – homogenization of mitochondrial crystals, deformation of structures of the Golgi complex and endoplasmic reticulum are deformed. The concentration of sperm in the ejaculate is reduced by 80 %, the number of pathological forms of sperm increases in 3 times, their mobility decreases.

Key words: epididymorrhitis, hemodynamics, tortuous tubules, ejaculate.

Відомості про авторів:

Грицуляк Богдан Васильович – доктор медичних наук, професор, завідувач кафедри анатомії і фізіології людини та тварин Прикарпатського національного університету імені Василя Стефаника, Івано-

Франківськ;

Грицуляк Володимир Богданович – кандидат медичних наук, доцент кафедри анатомії і фізіології людини та тварин Прикарпатського національного університету імені Василя Стефаника, Івано-Франківськ;

Івасюк Ірина Йосипівна – кандидат медичних наук, доцент кафедри анатомії і фізіології людини та тварин Прикарпатського національного університету імені Василя Стефаника, Івано-Франківськ;

Глодан Оксана Ярославівна – кандидат біологічних наук, доцент кафедри анатомії і фізіології людини та тварин Прикарпатського національного університету імені Василя Стефаника, Івано-Франківськ;

Спаська Анастасія Микитівна – кандидат біологічних наук, доцент кафедри анатомії і фізіології людини та тварин Прикарпатського національного університету імені Василя Стефаника, Івано-Франківськ.

Information about the authors:

Grytsuliak Bohdan V. – Doctor of Medical Sciences, Professor, Head of the Department of Anatomy and Physiology of Human and Animals, Vasyl Stefanyk Precarpathian National University, Ivano-Frankivsk;

Grytsuliak Volodymyr B. – PhD of Medical Sciences, Associate Professor of the Department of Anatomy and Physiology of Human and Animals, Vasyl Stefanyk Precarpathian National University, Ivano-Frankivsk;

Ivasiuk Iryna Yo. – PhD of Medical Sciences, Associate Professor of the Department of Anatomy and Physiology of Human and Animals, Vasyl Stefanyk Precarpathian National University, Ivano-Frankivsk;

Glodan Oksana Ya. – PhD of Biological Sciences, Associate Professor of the Department of Anatomy and Physiology of Human and Animals, Vasyl Stefanyk Precarpathian National University, Ivano-Frankivsk;

Spasskaya Anastasiya M. – PhD of Biological Sciences, Associate Professor of the Department of Anatomy and Physiology of Human and Animals, Vasyl Stefanyk Precarpathian National University, Ivano-Frankivsk.

Надійшла 05.12.2012 р.

Рецензент – проф. Хмара Т.В. (Чернівці)