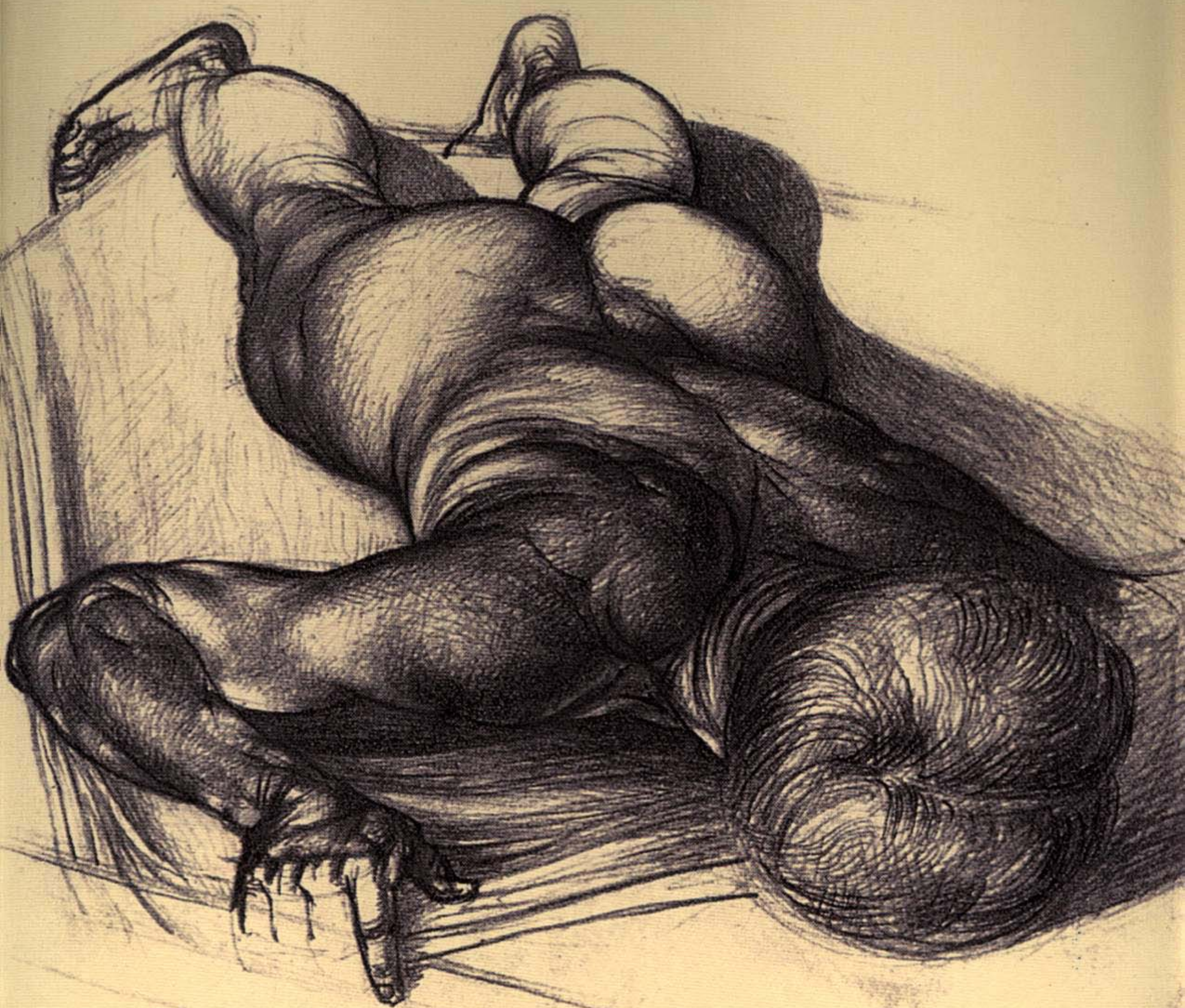

ДЛЯ ХУДОЖНИКОВ



ЕНИЁ БАРЧАИ



# **АНАТОМИЯ ДЛЯ ХУДОЖНИКОВ**

**ЕНЁ БАРЧАИ**

МОСКВА, ЭКСМО, 2002



Печатается по изданию  
*JENŐ BARCSAY MŰVÉSZETI ANATÓMIA*

- Барчаи Е.**  
Б 24     Анатомия для художников / М.: Изд-во ЭКСМО-Пресс, 2001. — 344 с. (Серия «Классическая библиотека художника»).

**ISBN 5-04-005394-0**

Енё Барчаи — профессор, много лет преподававший в Будапештской высшей школе изобразительных искусств. Эта книга — результат его многолетней педагогической деятельности.

Общеизвестно, что без знания анатомии невозможно верно передать особенности фигуры человека, характер его движений. Профессор Барчаи пользуется для показа человеческого тела методом художественного изображения. Его анатомические рисунки не только точное воспроизведение человеческих костей и мускульной системы, но и работы художественной ценности. Книга — хороший справочник для начинающего художника при изучении строения человеческого тела. Она представляет большой интерес для каждого мастера изобразительного искусства, а также для всех тех, кто имеет какое-нибудь отношение к искусству, ибо она общедоступным и художественным методом знакомит с вечной темой изобразительного искусства — человеческим телом.

УДК 894.511  
ББК 28.706

ISBN 5-04-005394-0

© ЗАО «Издательство «ЭКСМО-Пресс»,  
серийное оформление, 2000



# СОДЕРЖАНИЕ

|  |    |
|--|----|
| Введение . . . . .   | 9  |
| Анатомические термины . . . . .  | 11 |
| Скелет . . . . . I—II  | 14 |
| О суставах . . . . . III   | 18 |
| Форма и функция мышц . . . . . IV  | 22 |
| Кости верхней конечности . . . . .   | 24 |
| Кости плечевого пояса . . . . . V  | 24 |
| Лопатка . . . . .  | 24 |
| Ключица . . . . .  | 24 |
| Кости свободной верхней конечности . . . . .   | 26 |
| Плечевая кость . . . . . VI  | 26 |
| Кости предплечья . . . . . VII   | 28 |
| Локтевая кость . . . . .   | 28 |
| Лучевая кость . . . . .  | 28 |
| Скелет кисти . . . . . VIII  | 30 |
| Кости запястья . . . . .   | 30 |
| Кости пясти . . . . .  | 30 |
| Фаланги пальцев . . . . .  | 30 |
| Сесамовидные кости . . . . .   | 31 |
| Соединения костей верхней конечности и ее движение . . . . .                         | 34 |
| Костная система руки . . . . . IX—XII  | 34 |
| Соединения костей плечевого пояса и плечевой кости . . . . .                         | 34 |
| Суставы плечевого пояса и верхней конечности<br>во время движения . . . . . XIII—XIV | 42 |
| Движение руки . . . . . XV   | 46 |
| Локтевой сустав и его движение . . . . . XVI   | 48 |
| Суставы и движение кисти . . . . . XVII  | 50 |
| Суставы и движение пальцев . . . . . XVIII—XIX                                       | 50 |
| О форме руки вообще . . . . . XX—XXI   | 56 |
| Мышцы верхней конечности . . . . .   | 60 |



|   |                |     |
|---|----------------|-----|
| Мышцы плечевого пояса . . . . .                             | XXII           | 60  |
| Мышцы плеча . . . . .                                       | XXIII          | 64  |
| А. Сгибатели . . . . .                                      |                | 64  |
| Б. Разгибатели . . . . .                                    |                | 65  |
| Мышцы предплечья . . . . .                                  |                | 68  |
| А. Сгибатели . . . . .                                      | XXIV           | 68  |
| Глубокий слой . . . . .                                     |                | 68  |
| Поверхностный слой . . . . .                                |                | 69  |
| Б. Разгибатели . . . . .                                    | XXV            | 72  |
| Глубокий слой . . . . .                                     |                | 72  |
| Поверхностный слой . . . . .                                |                | 73  |
| Мышцы кисти . . . . .                                       | XXVI—XXVII     | 76  |
| Мышечная система и функция верхней конечности . . . . .     | XXVIII—XXXIII  | 82  |
| Движение руки и кисти . . . . .                             | XXXII—XXXIII   | 82  |
| Кости нижней конечности . . . . .                           |                | 94  |
| Кости тазового пояса . . . . .                              | XXXIV          | 94  |
| Безымянная кость . . . . .                                  |                | 94  |
| Подвздошная кость . . . . .                                 |                | 94  |
| Седалищная кость . . . . .                                  |                | 94  |
| Лобковая кость . . . . .                                    |                | 94  |
| Кости свободной нижней конечности . . . . .                 |                | 96  |
| Бедро . . . . .   | XXXV—XXXVI     | 96  |
| Кости голени . . . . .                                      | XXXVII—XXXVIII | 100 |
| Большеберцовая кость . . . . .                              |                | 100 |
| Малоберцовая кость . . . . .                                |                | 100 |
| Кости стопы . . . . .                                       | XXXIX—XL       | 104 |
| Соединения костей нижней конечности и ее движения . . . . . |                | 108 |
| Скелет нижней конечности . . . . .                          | XLI—XLIV       | 108 |
| Соединения костей таза . . . . .                            | XLV            | 116 |
| Таз . . . . .   |                | 116 |
| Суставы и движения нижней конечности . . . . .              |                | 118 |
| Тазобедренный сустав и его движение . . . . .               | XLVI           | 118 |
| Коленный сустав и движение в нем . . . . .                  | XLVII—L        | 120 |
| Соединения костей голени . . . . .                          |                | 128 |
| Соединения костей стопы . . . . .                           | LI             | 128 |
| Стопа в движении . . . . .                                  | LII            | 130 |
| О форме нижней конечности в общем . . . . .                 | LIII—LIV       | 132 |
| Мышцы нижней конечности . . . . .                           |                | 136 |
| Мышцы тазового пояса . . . . .                              | LV             | 136 |
| А. Мышцы внутренней группы . . . . .                        |                | 136 |
| Б. Мышцы наружной группы . . . . .                          |                | 136 |
| Мышцы бедра . . . . .                                       |                | 140 |
| А. Разгибатели . . . . .                                    | LVI            | 140 |



|  |                 |     |
|--|-----------------|-----|
| Б. Сгибатели . . . . .                                   | .LVII           | 144 |
| В. Приводящие мышцы . . . . .                            | .LVIII          | 146 |
| Мышцы голени . . . . .                                   |                 | 148 |
| А. Разгибатели . . . . .                                 | .LIX            | 148 |
| Б. Сгибатели . . . . .                                   | .LX             | 150 |
| Глубокий слой . . . . .                                  |                 | 150 |
| Поверхностный слой . . . . .                             |                 | 151 |
| В. Малоберцовые мышцы . . . . .                          | .LX             | 151 |
| Мышцы стопы . . . . .                                    | .LXI            | 154 |
| А. Мышцы тыла стопы . . . . .                            |                 | 154 |
| Б. Мышцы подошвы . . . . .                               |                 | 154 |
| Мышечная система нижней конечности . . . . .             | .LXII—LXV       | 158 |
| Скелет туловища . . . . .                                |                 | 166 |
| Позвонки . . . . .                                       | .LXVI—LXVII     | 166 |
| Крестец . . . . .  |                 | 168 |
| Копчиковая кость . . . . .                               |                 | 168 |
| Ребра . . . . .  | .LXVIII         | 172 |
| Грудина . . . . .  | .LXVIII         | 172 |
| Соединения костей туловища и их движение . . . . .       |                 | 174 |
| Соединения костей позвоночника и их движение . . . . .   | .LXIX—LXXI      | 174 |
| Соединения костей грудной клетки . . . . .               | .LXXII—LXXIII   | 180 |
| Грудная клетка в движении . . . . .                      | .LXXIV          | 184 |
| Костная система туловища . . . . .                       | .LXXV—LXXVI     | 186 |
| О форме туловища в общем . . . . .                       | .LXXVII—LXXIX   | 190 |
| Мышцы туловища . . . . .                                 |                 | 196 |
| Мышцы груди . . . . .                                    | .LXXX           | 196 |
| Мышцы живота . . . . .                                   | .LXXXI          | 200 |
| Мышцы спины . . . . .                                    | .LXXXII—LXXXVI  | 204 |
| Глубокий слой . . . . .                                  |                 | 204 |
| Поверхностный слой . . . . .                             |                 | 206 |
| Мышечная система туловища . . . . .                      | .LXXXVII—LXXXIX | 216 |
| Туловище в движении . . . . .                            | .XC—XCVI        | 222 |
| Мышцы шеи . . . . .                                      | .XCVII-XCVIII   | 236 |
| А. Мышцы, расположенные выше подъязычной кости . . . . . |                 | 236 |
| Б. Мышцы, расположенные ниже подъязычной кости . . . . . |                 | 237 |
| В. Поверхностные мышцы шеи . . . . .                     |                 | 237 |
| Шея в движении . . . . .                                 | .XCIX—CII       | 242 |
| Кости черепа . . . . .                                   | .CIII—CIV       | 250 |
| А. Кости мозгового черепа . . . . .                      |                 | 250 |
| Б. Кости лицевого черепа . . . . .                       |                 | 251 |
| Соединения и движения костей черепа . . . . .            |                 | 256 |
| Сустав нижней челюсти . . . . .                          | .CV             | 256 |
| Угол профиля . . . . .                                   | .CVI            | 258 |



|   |               |     |
|---|---------------|-----|
| Соединения позвоночника и черепа и их движения . . . . .  | .CVII         | 260 |
| Мышцы головы . . . . .                                    | .CVIII        | 262 |
| А. Мышцы черепной крыши . . . . .                         |               | 262 |
| Б. Мимические мышцы . . . . .                             |               | 262 |
| В. Жевательные мышцы . . . . .                            |               | 264 |
| Глаз, рот, нос и ушная раковина . . . . .                 | .CIX          | 268 |
| Глаз . . . . .  |               | 268 |
| Рот . . . . .   |               | 268 |
| Нос . . . . .   |               | 268 |
| Ушная раковина . . . . .                                  |               | 269 |
| Пропорции тела . . . . .                                  | .CX—CXI       | 272 |
| Костная и мышечная системы человеческого тела . . . . .   | .CXII—CXIV    | 278 |
| Различия в пропорциях мужского и женского тела . . . . .  | .CXV—CXVI     | 284 |
| Женская грудь . . . . .                                   | .CXVII—CXVIII | 288 |
| О центре тяжести . . . . .                                | .CXIX—CXX     | 292 |
| Стояние . . . . .   |               | 292 |
| Сидение . . . . .   |               | 292 |
| Контрапост . . . . .                                      | .CXXI—CXXVI   | 296 |
| Движение . . . . .  | .CXXVII       | 308 |
| Вертикальные колебания . . . . .                          |               | 308 |
| Поперечные и горизонтальные колебания . . . . .           |               | 308 |
| Вращательные движения . . . . .                           |               | 308 |
| Ходьба по наклонной плоскости . . . . .                   |               | 308 |
| Бег . . . . .   |               | 309 |
| Простые эскизы движений . . . . .                         | .CXXVIII—CXXX | 312 |
| ПРИЛОЖЕНИЕ: ЭСКИЗЫ ДВИЖЕНИЙ, СДЕЛАННЫЕ СТУДЕНТАМИ         |               |     |
| II и III КУРСОВ БУДАПЕШТСКОЙ ВЫСШЕЙ ШКОЛЫ ИЗОБРАЗИТЕЛЬНЫХ |               |     |
| ИСКУССТВ . . . . .  | .CXXXI—CXLII  | 319 |



## ВВЕДЕНИЕ

*Анатомия — учение о строении человеческого тела и, в частности, о строении костей и мышц — является необходимой основой всякого искусства, предметом которого служит сам человек. Только владея этим учением, можно сознательно наблюдать разновидности телосложения, пропорций, движения человека и даже разнообразные выражения чувств; только пользуясь основами анатомии, мы можем передать не только спокойную неподвижную фигуру человека, но и едва уловимые глазом мимолетные движения, тонкие нюансы выражения лица. Без знания анатомии невозможно по поставленной перед нами модели художественно отобразить кратковременные изменения движений тела и лица.*

*Для художника тело человека является прежде всего зрелищем: его глаз осматривает все, что можно обнаружить на этом теле. Поэтому он изучает анатомию не как врач, а как художник. Он должен прежде всего ознакомиться с видимой на поверхности тела или работающей непосредственно под поверхностью системой костей и мышц. Знание анатомии сердца, легких, печени и т. п. для художника является важным только с точки зрения общего образования, но не с точки зрения искусства. Поэтому в данном руководстве, предназначенном для художников, и не описаны внутренние органы. Часть сосудистой системы, правда, видна и на поверхности тела, но в ее строении отмечаются столь резкие индивидуальные различия, что изучать их, по нашему мнению, следует специально в каждом отдельном случае.*

*Кости и мышцы человеческого тела образуют сложную систему, в которой самое незначительное движение влияет на все строение в целом, изменяя картину движений, равновесие, игру форм. Поэтому я старался, соблюдая целесообразную очередность, указать на общие связи и при изложении отдельных частей. По этой же причине я не мог использовать фотографические снимки, потому что снимки не передают того, что видит человеческий глаз, выделяя существенные и характерные черты и отодвигая на задний план менее важные: снимок лишь бесстрастно фиксирует картину, попадающую на объектив аппарата.*

*Настоящая работа касается главным образом анатомии взрослого, здорового человека. Я старался широко использовать опыт прошлого. Так, мне очень помогли наблюдения Мольера «Пластическая анатомия» (*Plastische Anatomie*, 1924); далее я пользовался «Художественной анатомией» Рише (*Anatomie Artistique*, 1890). Первая представляла ценную помощь при анализе движений, а вторая — при изложении строения костной и мышечной систем. Труд Рише, между прочим, стал чем-то вроде канона для всех напечатанных с тех пор произведений по анатомии для художников.*

*При решении отдельных частных задач, кроме упомянутых выше книг, я использовал также «Пластическую анатомию» Кольмана (*Plastische Anatomie*, 1928), «Анатомический*

*атлас» Тольдта — Гохшметера (Anatomischer Atlas, 1948), «Атлас описательной анатомии человека» Соботта (Atlas der descriptiven Anatomie des Menschen, 1903—1907), «Анатомию и гистологию человека» Г. Михалковича (1898), «Описательную анатомию человека» К. Краузе (1881), а также богатый опыт К. Тельешницкого и Б. Секей. Большую помощь оказала мне «Систематическая анатомия» Ф. Киша (1951), особенно при разработке теоретической части.*

*Я выражаю глубокую благодарность моим друзьям — художникам и скульпторам, которые в ходе работы оказали действенную помощь своими ценными советами.*

*ЕНЁ БАРЧАИ*



# АНАТОМИЧЕСКИЕ ТЕРМИНЫ

При обозначении форм, направлений, положений, отдельных частей тела и анатомических образований мы старались пользоваться характерными специальными терминами.

При описании мы исходим из положения человеческого тела в покое, заменив его простой геометрической формой.

При обозначении частей, расположенных ближе к срединной плоскости тела, мы применяем термин «внутренний», а к частям, расположенным дальше от этой плоскости, — «наружный». Вместо обозначений «дорзальный» и «вентральный» мы применяем термины «задний» и «передний».

Терминами «верхний» и «нижний» мы характеризуем отношение той или иной части к черепу или к стопе.

Терминами «поверхностный» и «глубокий» мы определяем большую или меньшую отдаленность части от наружной поверхности тела.

При описании конечностей вместо терминов «внутренний» и «наружный» мы часто применяем — «локтевой» и «лучевой», «большеберцовый» и «малоберцовый». Мы говорим также: «со стороны большого пальца» или «со стороны мизинца».

В целях более точного определения направления часто приходится пользоваться менее употребительными выражениями: например, «ладонная» и «тыльная» поверхность кисти, «подошвенная» или «тыльная» поверхность стопы.

*Сухожилия*, как правило, встречаются на концах мышц и служат их продолжением; они бывают толстыми и короткими, тонкими и длинными, редко — круглыми, чаще — плоскими. При помощи сухожилий мышцы прикрепляются к костям (начало и прикрепление) и осуществляют свою функцию.

*Сухожильные перемычки* пересекают в поперечном направлении некоторые мышцы.

*Апоневрозами* называются широкие, плоские перепончатые сухожилия, обычно встречающиеся на концах широких, плоских мышц. Они не только прикрепляются к костям, но и переходят в фасции мышц.

*Фасциями* называются тонкие пластинки типа мембран, состоящие из соединительной ткани; они окутывают все мышцы, фиксируя их в определенном положении.

*Сухожильными дугами* называются сухожильные утолщения фасций.

*Связки* частично являются фиброзными, частично фиброзно-эластическими. Обычные связки белого цвета, блестящие, гибкие; они выполняют различные функции. Одни связки располагаются в области суставов, где они служат для соединения костей между собой, другие — натянуты между неподвижными костями, например связка, соединяю-

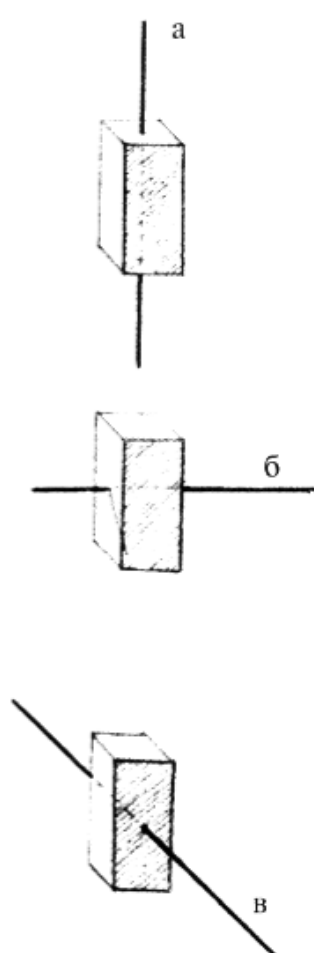
щая крестец с подвздошной костью, или крестовидные и поперечные связки кисти и стопы.

*Суставными сумками* называются фиброзные оболочки суставов.

\*

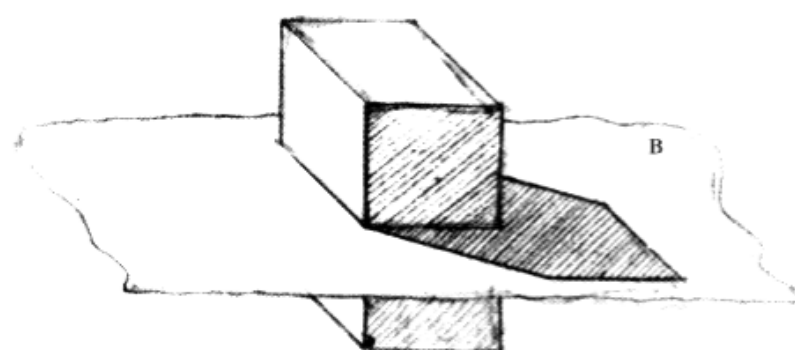
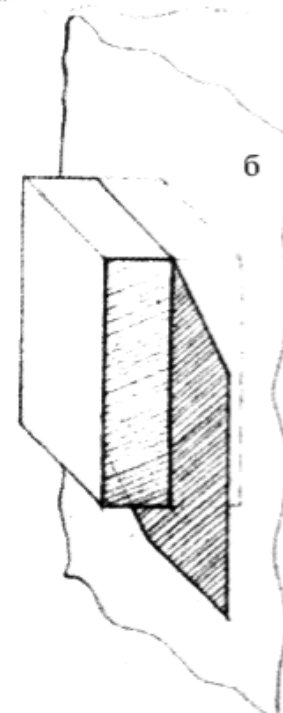
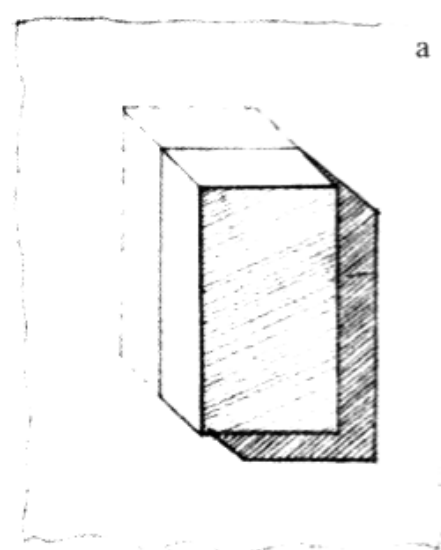
Терминология, использованная в данной работе, в основном соответствует базельской номенклатуре с поправками, внесенными V и VI Международными конгрессами анатомов.





### ОСИ

Вертикальная ось (а)  
Горизонтальная ось (б)  
Сагиттальная ось (в)



### ГЛАВНЫЕ ПЛОСКОСТИ

Фронтальная плоскость (а)  
Сагиттальная плоскость (одной из них является срединная плоскость) (б)  
Горизонтальная плоскость (в)

# СКЕЛЕТ

## I—II

Плотным остовом нашего тела является костный скелет, который поддерживает и защищает внутренние органы. Отдельные кости соединяются между собой различными способами, большинство их приводится в движение мышцами по типу рычага.

Большинство из 233 костей, составляющих скелет, — парные. Те же из них, которые не являются парными, например позвонки, состоят из двух симметричных половин (табл. II, 8). По форме кости могут быть длинными, плоскими, широкими, мелкими и неправильными, как это видно из табл. II (1—6, 8). Кости конечностей — длинные, цилиндрической формы; эластическую стенку туловища образуют кости, имеющие форму обручей.

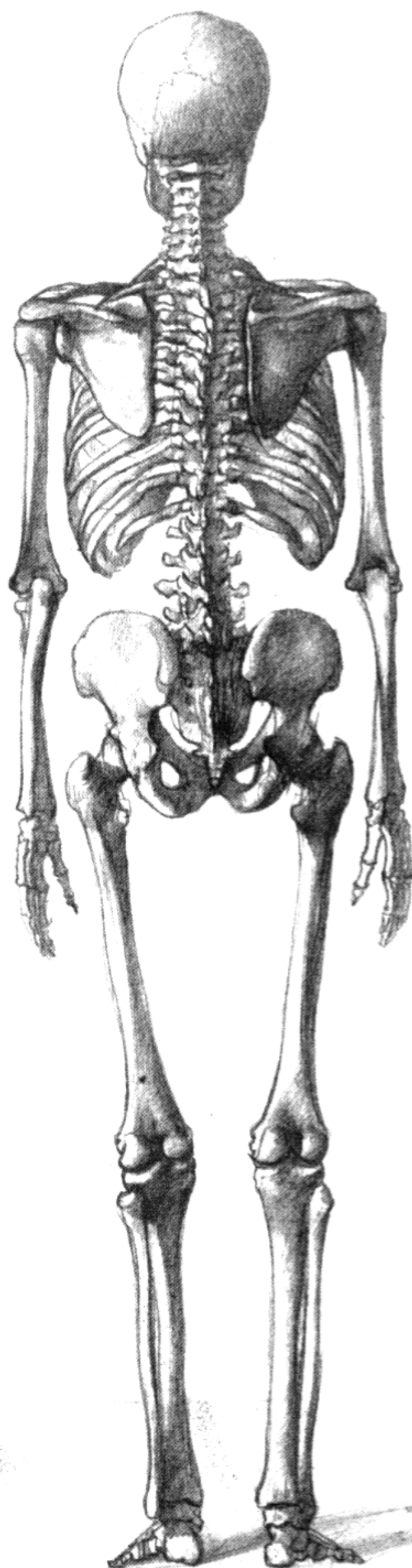
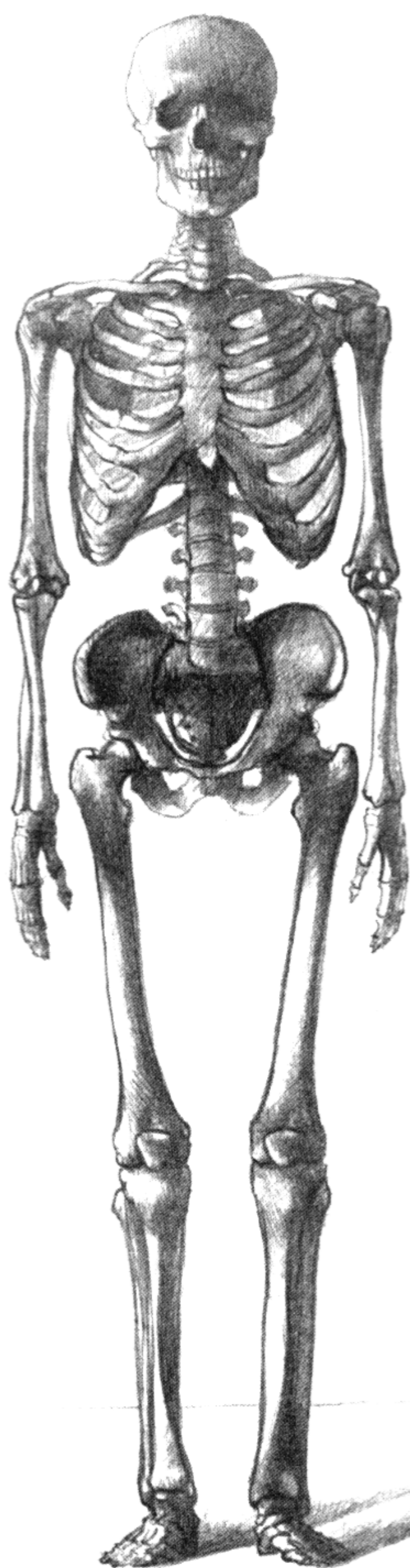
Концы так называемых трубчатых костей толще, чем их средняя часть; они слегка S-образно изогнуты. Такую форму имеет плечевая кость (см. табл. II, 2). Широкие и плоские кости как бы окутывают и защищают жизненно важные мягкие части тела.

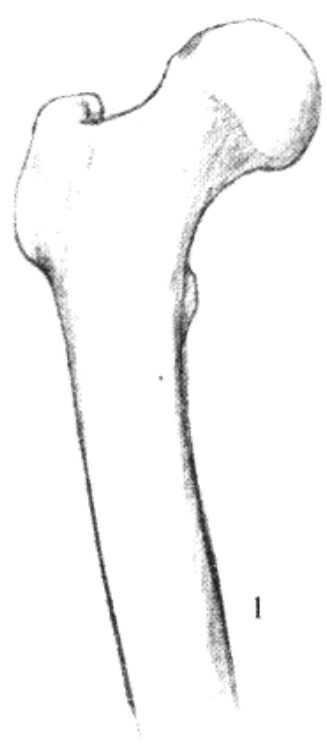
В самых подвижных частях тела, например в кисти и стопе, находятся мелкие кости (см. табл. II, 6, 9).

Встречаются кости, резко отличающиеся от остальных по своей неправильной форме. К ним относятся некоторые кости черепа.


Суставные кости цилиндрических костей состоят снаружи из слоя плотного костного вещества, а внутри — из множества тонких балок, расположенных в направлении растяжения и сжатия, как это видно по заштрихованным частям рисунков (см. табл. II, 7, 9). Структура эпифизов видна на сагиттальном или поперечном срезах. Строение пяточной кости напоминает лестницу, ступеньки которой связаны между собой для обеспечения большей прочности (см. табл. II, 9, а).



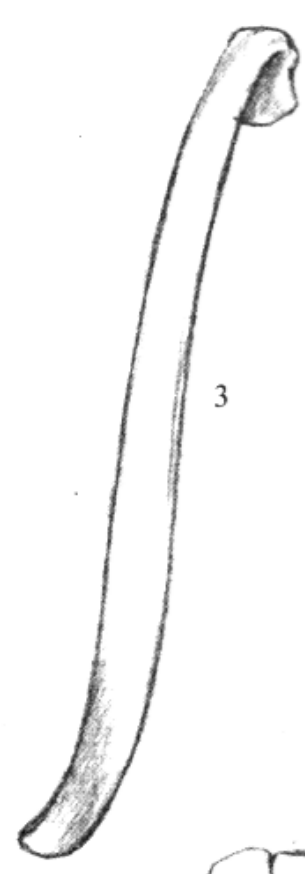





1



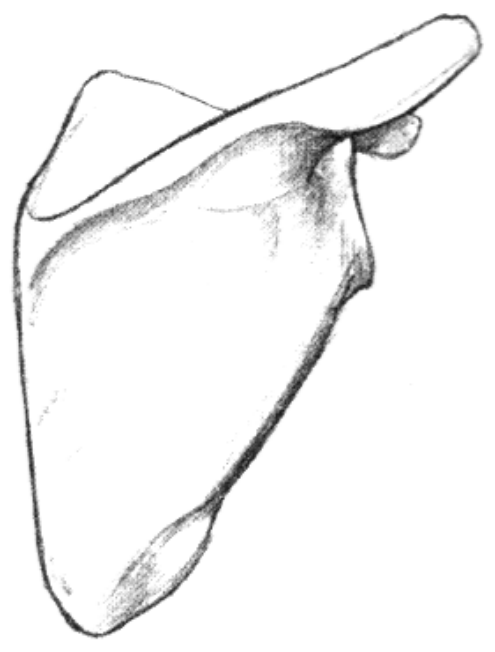
2



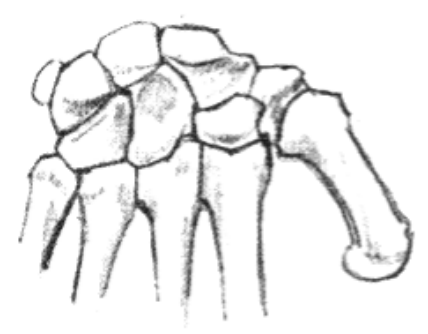
3



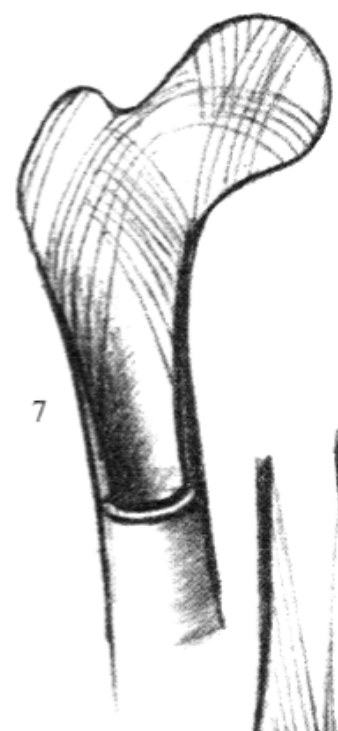
4



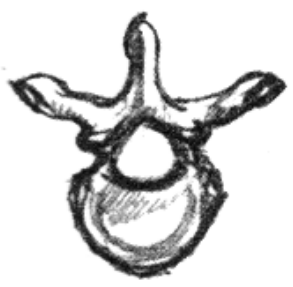5



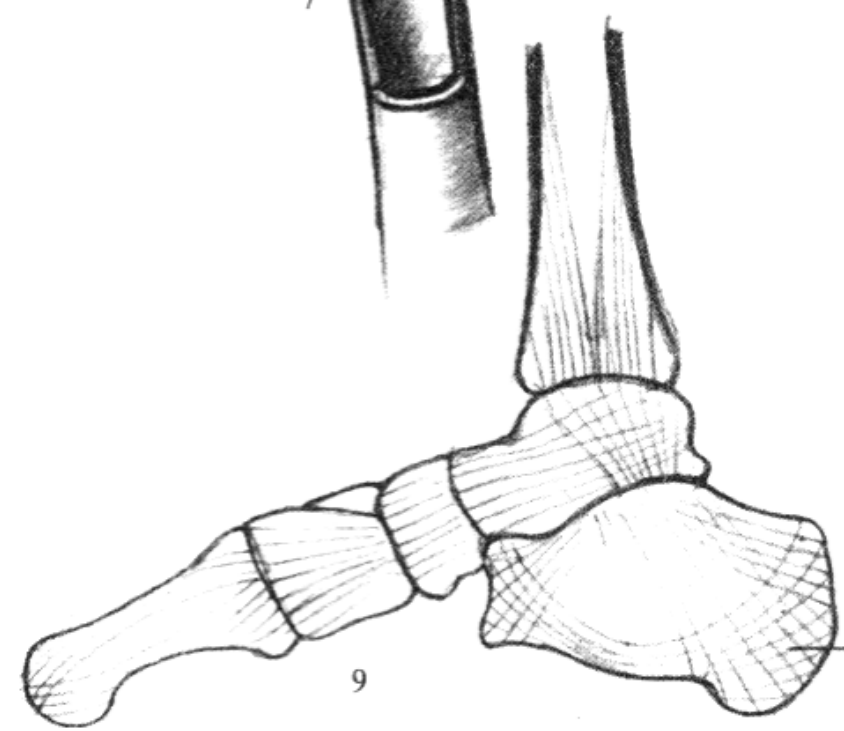
6



7



8



9

a

# О СУСТАВАХ

## III

Суставы соединяют кости в единую прочную систему. Это соединение может быть подвижным или неподвижным.

Неподвижное соединение имеет место в тех случаях, когда две кости плотно прилегают друг к другу и между ними нет щели. В таких случаях соединение осуществляется швом или синхондрозом.

*Швом* называется такое соединение между двумя костями, при котором края костей зазубрены и кости зубцами сцеплены друг с другом. Это — истинный шов. Если края двух соседних костей прикрывают друг друга или просто лежат друг около друга, говорят о ложном шве. Оба типа швов встречаются среди соединений костей черепа. Так, лобная и теменная кости соединены истинным швом, а теменная и височная — ложным.

Если две кости соединяются хрящом, говорят о синхондрозе. Примером такого соединения может служить симфиз лонных костей (см. табл. XLV, вид спереди).

При подвижном соединении кости не плотно пригнаны друг к другу, а лишь соприкасаются своими хрящевыми концами внутри суставной сумки. Самое прочное соединение между костями осуществляется связками.

Форма суставных поверхностей зависит от функции и может быть плоской, шаровидной, цилиндрической, конусообразной, седловидной или блоковидной. Разные виды суставов можно свести к геометрическим формам, как это показано на табл. III, 1—6.

Движение костей происходит вокруг воображаемой оси. Если мышцы, осуществляющие движение в суставе, находятся в состоянии наименьшего напряжения, сустав находится в среднем положении между сгибанием и разгибанием, приведением и отведением. Такое положение сустава называется физиологическим. При анализе движений мы исходим из этого положения.

Главные виды суставов следующие:

1. *Малоподвижный сустав* (1). Поверхности такого сустава плоские или слегка изогнутые; такое соединение допускает лишь незначительные движения; примером таких суставов могут служить суставы между костями запястья и предплюсны.

2. *Блоковидный сустав* (5). Суставная поверхность одной из костей цилиндрическая, а на суставной поверхности другой кости имеется впадина соответственной формы; такой сустав допускает движение только в одной плоскости; примерами таких суставов являются: коленный, локтевой и суставы между костями пальцев.

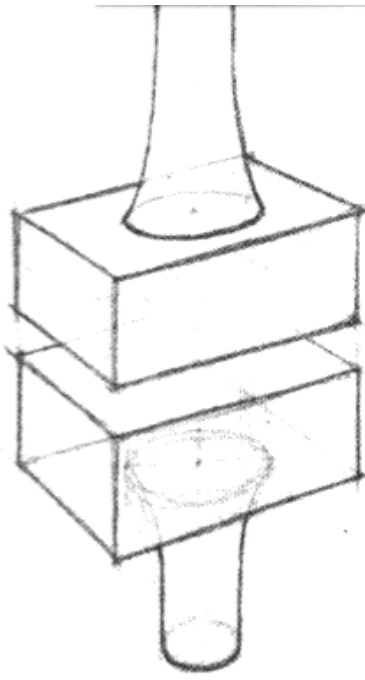
3. *Вращательный сустав* (6). В таком суставе кость вращается вокруг другой кости или же вместе с нею вокруг своей оси. Такое движение совершает, например, головка лучевой кости (вокруг своей оси и вокруг локтевой кости).



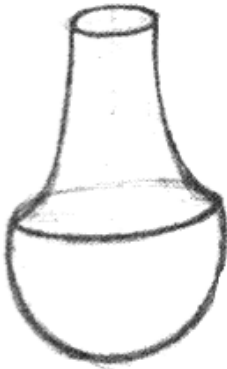
4. *Шаровидный сустав* (2, 3). В таком суставе шаровидная головка одной кости соединяется с соответственной шаровидной впадиной другой кости; примером такого сустава служит тазобедренный.

5. *Седловидный сустав* (4). Суставная поверхность одной из костей вогнута, а суставная поверхность другой кости — выпукла; в другом направлении (перпендикулярном первому) поверхность первой кости выпукла, а поверхность второй — вогнута; главными видами движения в таком суставе являются: сгибание, разгибание, приведение и отведение; примером такого сустава может служить 1-й запястно-пястный сустав.

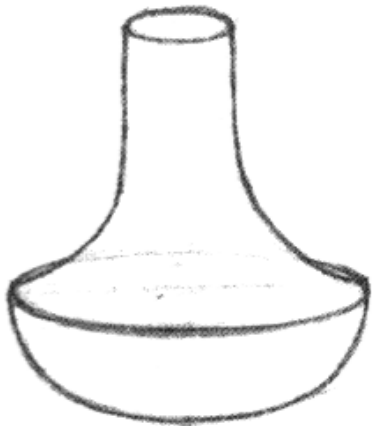
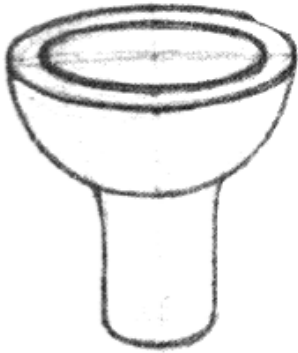
### III



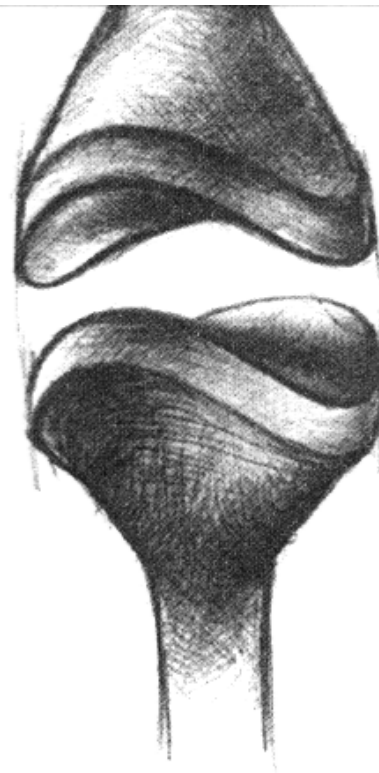
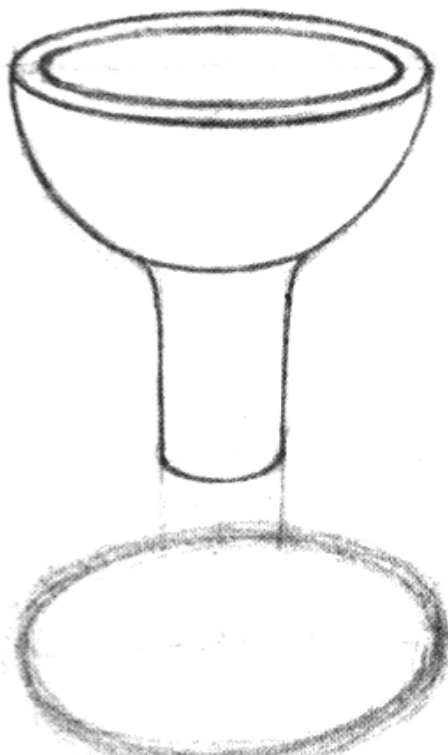
1



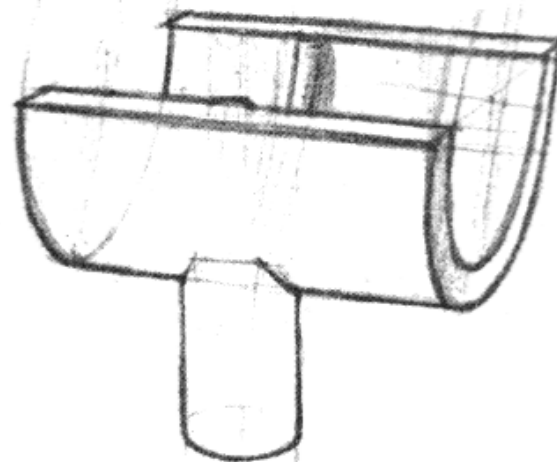
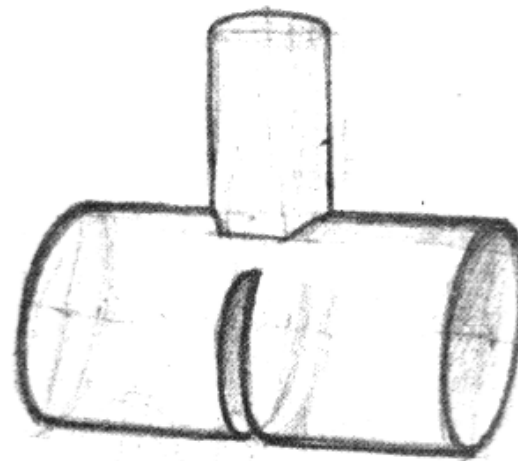
2



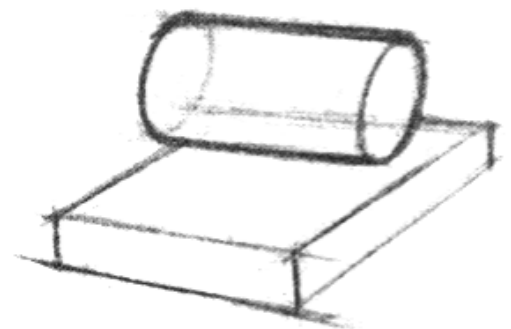
3



4



5



6

# ФОРМА И ФУНКЦИЯ МЫШЦ

## IV

Движение костей осуществляется при помощи мышц — волокнистых образований цвета свежего мяса, покрытых фасциями. Мышцы бывают длинные, широкие, толстые и круговые (1—5). При помощи сухожилий или апоневрозов мышцы прикрепляются к костям. Длинные мышцы, как правило, встречаются на конечностях; широкие мышцы в большинстве случаев являются двигателями туловища; толстые короткие мышцы могут развивать большую силу; наконец, круговые мышцы, или сфинктеры, окружают различные отверстия (например, круговая мышца рта).

Встречаются мышцы, сросшиеся между собою и имеющие несколько головок и концов (4). Такие мышцы называются составными мышцами; они начинаются от нескольких костных точек. Тела некоторых мышц прерываются сухожильным участком, как, например, двубрюшная мышца на шее (7); примером мышцы, разделенной поперечными сухожильными перемышками на несколько участков, является прямая мышца живота (6). При обозначении мышц исходят из их формы, положения и функции. Например: пирамидальная мышца, двуглавая мышца плеча, косая мышца живота, мышца, ротирующая вовнутрь.

В процессе работы мышцы сокращаются, т. е. становятся более толстыми и короткими, вследствие чего концы их приближаются друг к другу. Вследствие сокращения мышцы части тела приближаются друг к другу или отдаляются друг от друга, вращаются вовнутрь или наружу.

Работа мышц показана на табл. IV (В, Г, Д). На рис. В и Г мышца сильно сокращена и утолщена; на рис. Д мышца, наоборот, растянута. В первом случае кости приближаются друг к другу, во втором — отдаляются друг от друга.

При работе мышцы содействуют или противодействуют друг другу. Обычно они работают поочередно, например сгибатели и разгибатели конечностей, но могут сокращаться и одновременно, как при сжатии руки в кулак.

Неподвижный конец мышцы называется началом или головкой; другой конец, подвижный, расположенный дальше от середины тела (от позвоночника), называется прикреплением.

Мышцы работают по принципу рычага; мышца представляет собой силу, передвигаемая кость вместе с мягкими тканями — груз, а сустав — точку опоры. Это схематически изображено на рис. А и Б (табл. IV), где  $m$  — точка опоры,  $g$  — груз,  $s$  — сила.



# IV



1




2



3



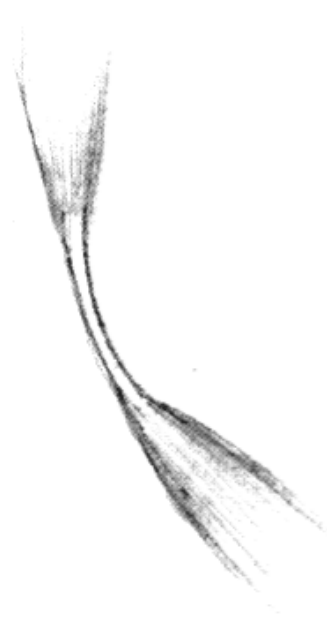4



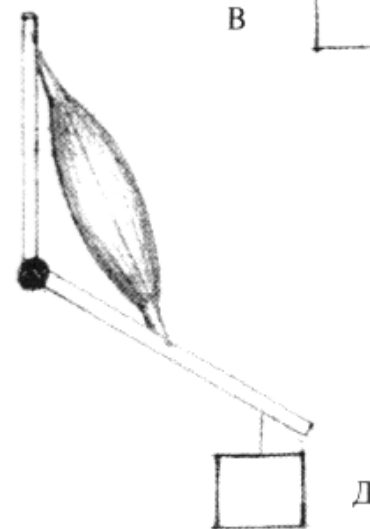
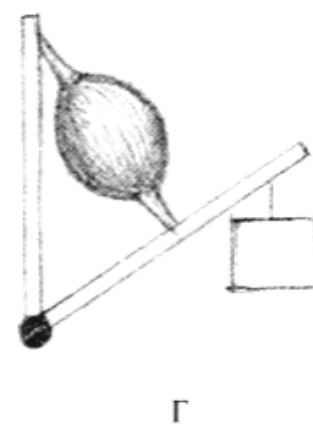
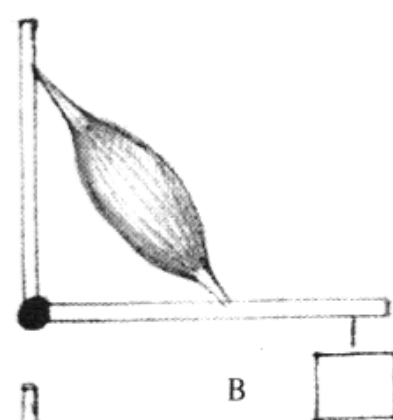
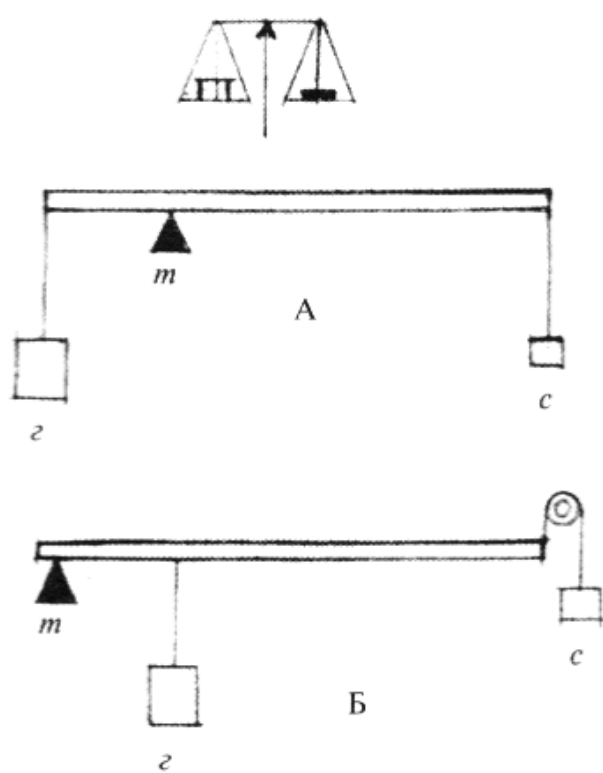
5



6



7



# КОСТИ ВЕРХНЕЙ КОНЕЧНОСТИ

## V

### КОСТИ ПЛЕЧЕВОГО ПОЯСА

Плечевой пояс состоит из двух костей — лопатки (А) и ключицы (Б).

#### ЛОПАТКА (*Scapula*)

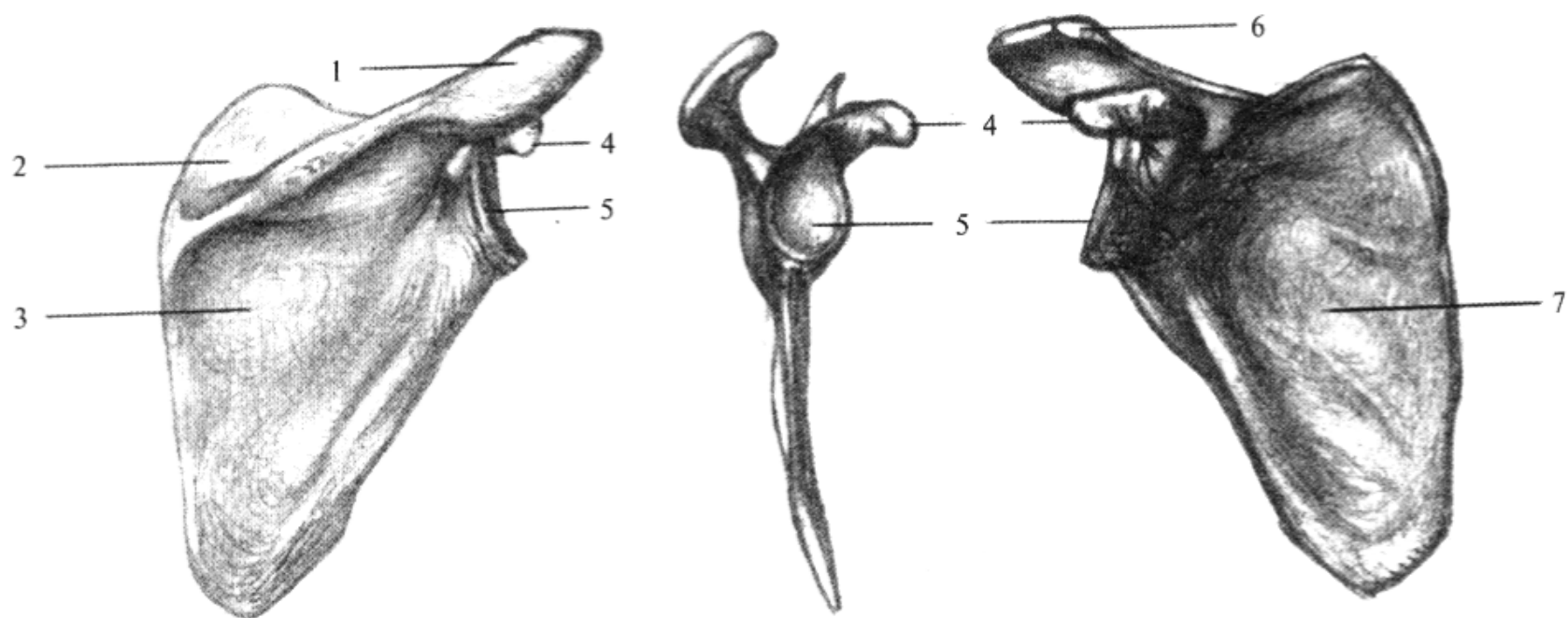
Лопатка расположена на задней стенке грудной клетки между II и VII ребрами; продольная ось лопатки идет вертикально. По форме лопатка напоминает треугольник, короткая сторона которого лежит сверху. На лопатке мы различаем тело и два отростка. Тело (А, 3 и 7) имеет три края, из которых наружный (А, 5) шире; овальная суставная поверхность этого края сочленяется с соответственной суставной поверхностью плечевой кости. Передняя поверхность тела лопатки (А, 7) вогнута, а задняя (А, 3) выпукла; последняя разделяется выступающей лопаточной остью (А, 1) на две части — верхнюю меньшую (А, 2) и нижнюю большую (А, 3). Лопаточная ость начинается треугольной площадкой у внутреннего края лопатки, а затем расширяется и над наружным углом лопатки образует акромиальный отросток. Второй отросток лопатки — клювовидный — (А, 4) изгибается вперед и наружу.

#### КЛЮЧИЦА (*Clavicula*)

Длинная S-образно изогнутая кость. Средняя, более длинная часть ее называется телом (Б, 3), а два конца (Б, 1 и 2) называются акромиальным (Б, 1) и грудинным (Б, 2) концами. Внутренние две трети ключицы образуют выпуклость, а наружная треть — вогнутость впереди. Наружный овальный плоский конец соединен с лопаткой (Б, 1) и покрыт суставным хрящом. Другой выпуклый конец ключицы (Б, 2) также покрыт хрящом.

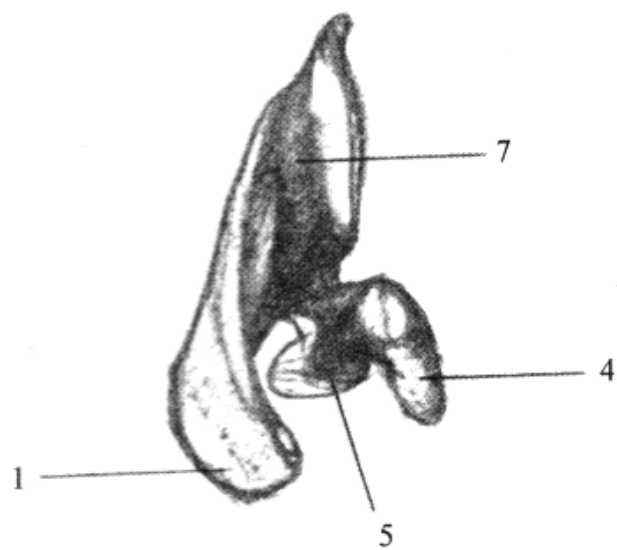
# V

Вид сбоку



Вид сзади

Вид спереди



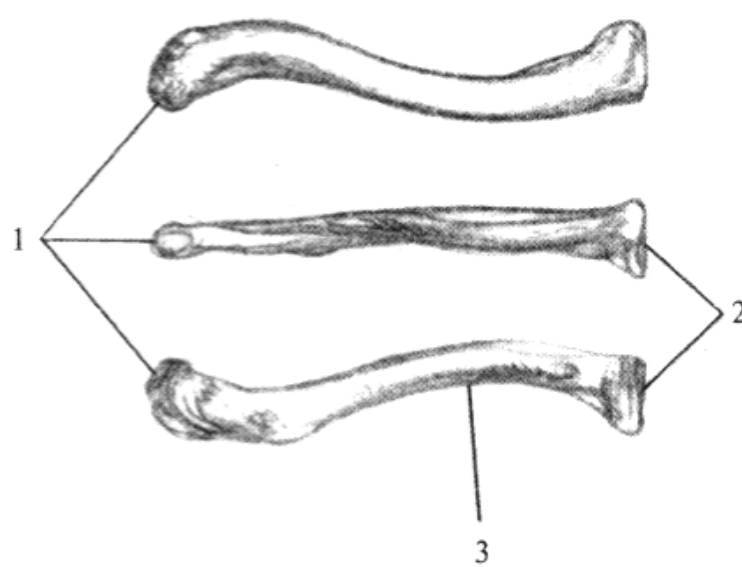
Вид сверху

Б

Вид сверху

Вид спереди

Вид снизу



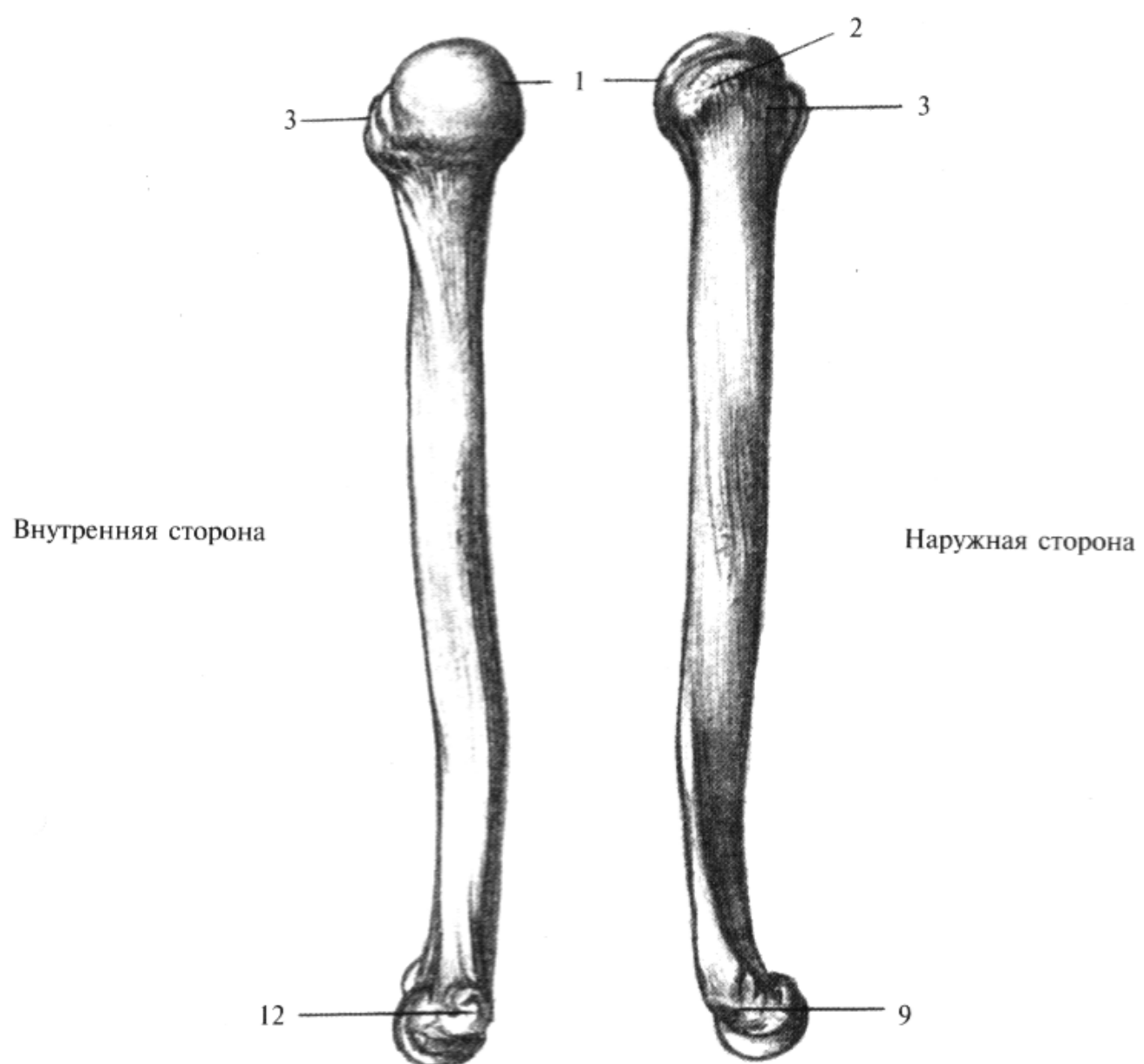
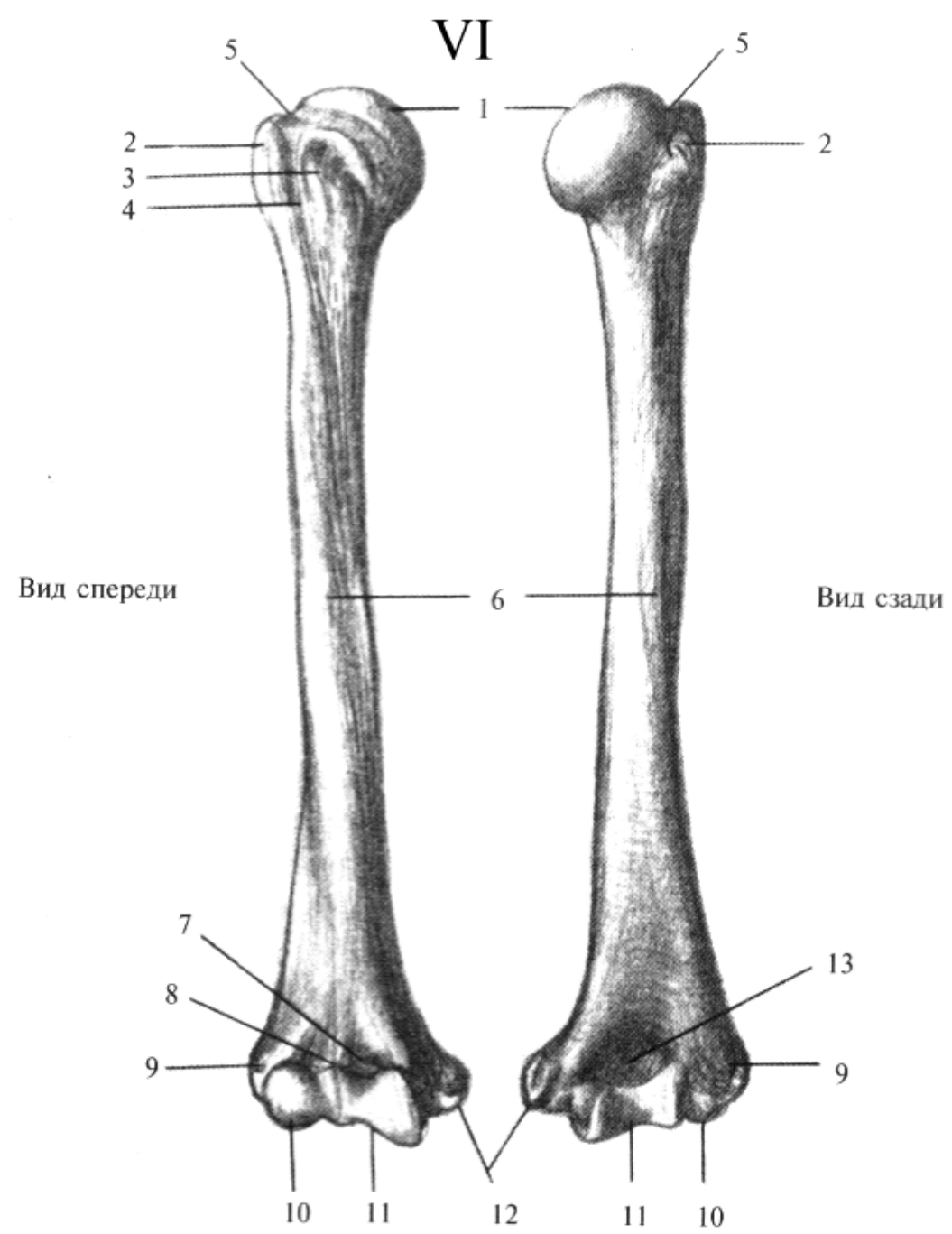
## VI

# КОСТИ СВОБОДНОЙ ВЕРХНЕЙ КОНЕЧНОСТИ

## ПЛЕЧЕВАЯ КОСТЬ (*Humerus*)

Плечевая кость представляет собой характерно изогнутую трубчатую кость с расширенными эпифизами. Различают среднюю часть кости, или тело (6), верхний конец, или суставную головку (1), под которой находится шейка плечевой кости (5). Ниже шейки лежат два бугра: верхний большой и передний малый (2, 3) с межбугровой бороздой (4). Нижний конец плечевой кости толще верхнего, уплощен. На нем располагаются: внутренний острый надмыщелок (лежит ниже), предназначенный для прикрепления сгибателей (12), и наружный надмыщелок, более тупой, для прикрепления разгибателей (9). Между двумя надмыщелками находится суставный блок (11), образующий сустав с локтевой костью, а сзади полулунная глубокая ямка (13) для локтевого отростка. На наружной стороне блока имеется головчатое возвышение (10), образующее сустав с лучевой костью. Над блоком находится локтевая ямка для венечного отростка локтевой кости (7); над головчатым возвышением — лучевая ямка (8). Поперечный разрез тела плечевой кости представляет собой треугольник.





## VII

### КОСТИ ПРЕДПЛЕЧЬЯ

Предплечье состоит из двух костей: на стороне большого пальца находится *лучевая кость* (а), а на стороне мизинца — *локтевая* (б). По форме эти кости резко отличаются друг от друга. Так, локтевая кость длиннее и верхний конец ее толще; у лучевой кости более массивным является нижний конец. Кости предплечья обращены друг к другу острыми краями; щель между локтевой и лучевой костями, затянутая соединительнотканой межкостной перепонкой, суживается кверху и книзу.

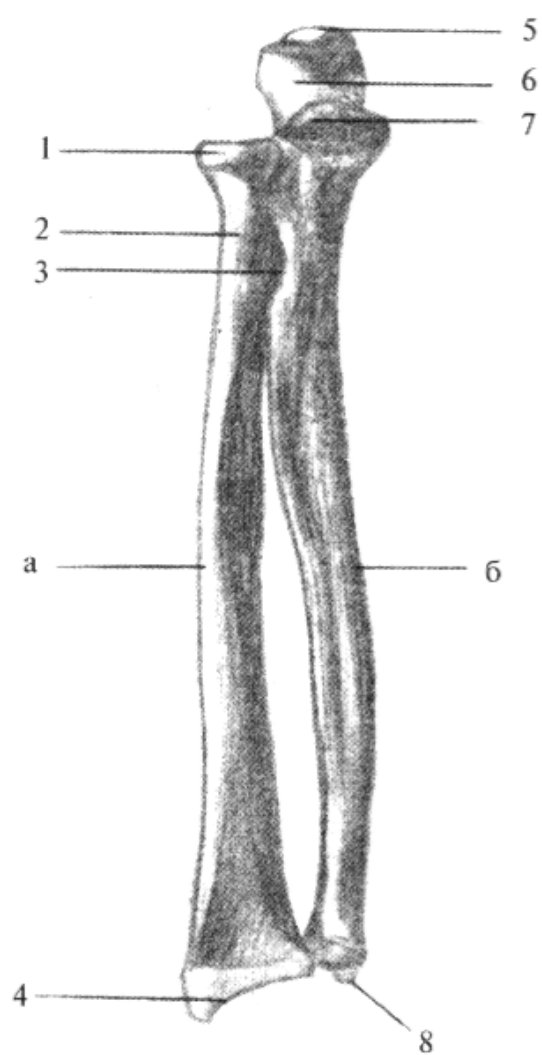
#### Локтевая кость (*Ulna*)

Верхний шероховатый отросток локтевой кости (б) называется локтевым отростком, или «олекранон» (5); его обращенная к переду поверхность вогнута в продольном направлении (6), эта поверхность посередине разделяется гребнем на две части. Спереди имеется второй отросток верхнего эпифиза локтевой кости — венечный (7), на лучевой стороне которого находится покрытая хрящом ямка (Наружная сторона, 13). В этой ямке вращается край головки лучевой кости. Поперечный разрез тела локтевой кости имеет форму треугольника. Нижний эпифиз локтевой кости тоньше верхнего, небольшая головка его находится на лучевой стороне (Наружная сторона, 12), а на стороне мизинца — слегка изогнутый шиловидный отросток (8).

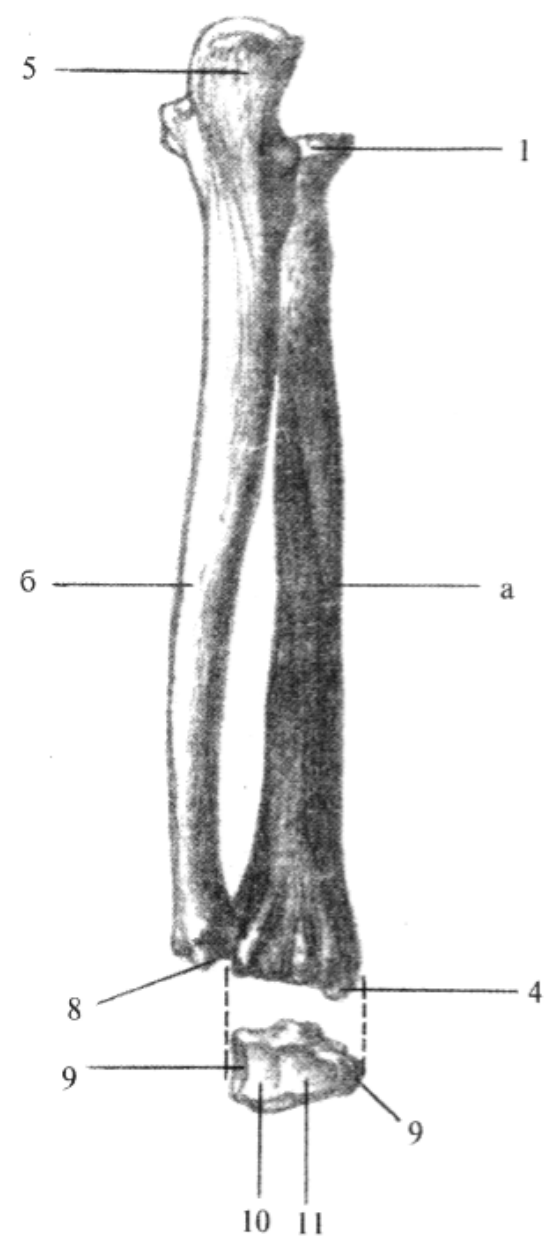
#### Лучевая кость (*Radius*)

При взгляде спереди лучевая кость (а) имеет вид вытянутой буквы S; она лежит параллельно локтевой кости. Более тонкая часть кости лежит сверху; здесь мы находим цилиндрическую головку лучевой кости (1) с суставной ямкой (Внутренняя сторона, 14); ниже лежит шейка лучевой кости (2), связывающая головку с телом. На локтевой стороне имеется небольшая бугристость (Вид спереди, 3). Нижний конец кости расширен, на локтевой стороне он несет полулунную ямку (Внутренняя сторона, 15). На стороне большого пальца нижнего эпифиза кости располагается небольшой шиловидный отросток (4). Основание нижнего эпифиза (9) снабжено двумя суставными поверхностями, разделенными гребнем (10, 11).

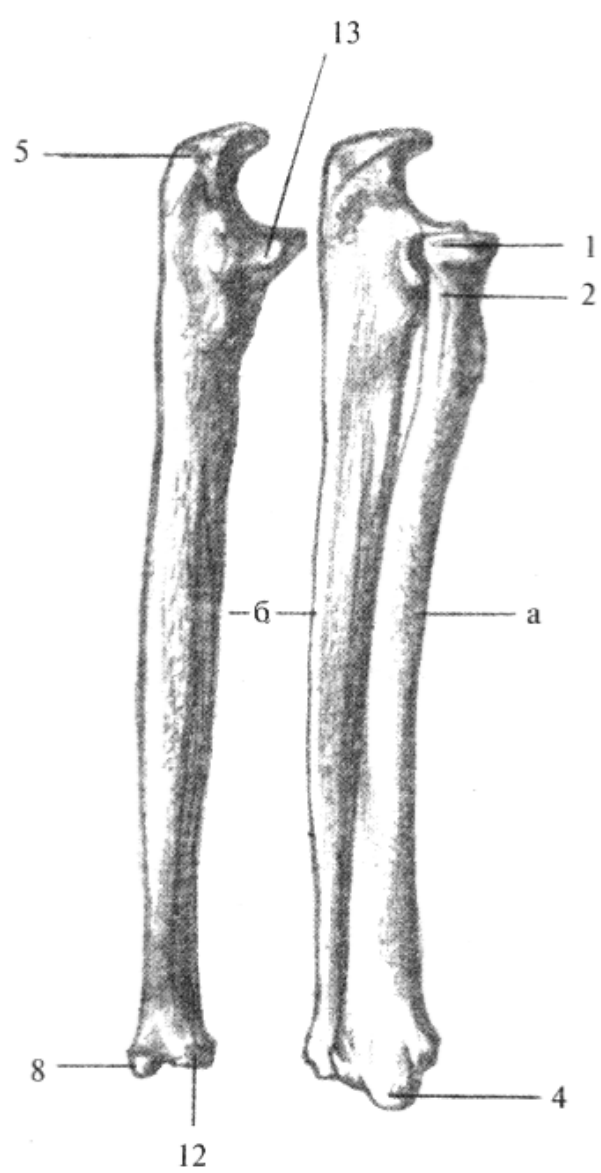
# VII



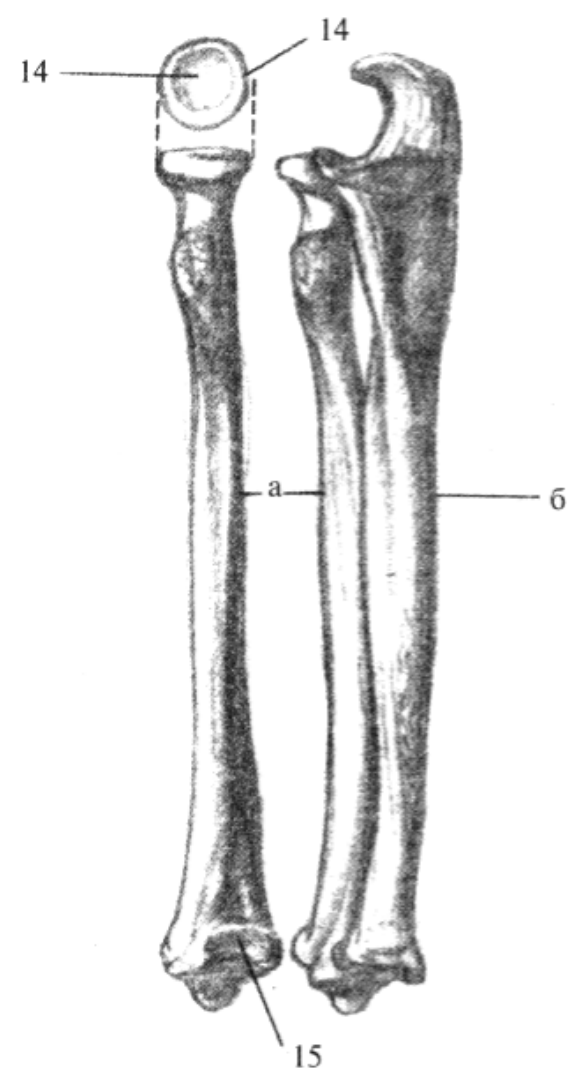
Вид спереди



Вид сзади



Наружная сторона



Внутренняя сторона

## VIII

### СКЕЛЕТ КИСТИ

Скелет кисти состоит из 3 частей: запястья, пясти и фаланги пальцев.

#### Кости запястья (*Ossa carpi*)

Кости запястья, образующие продолжение предплечья, расположены в два ряда, всего имеется 8 костей. Два ряда запястных костей образуют запястье. В верхнем ряду по направлению от большого пальца к мизинцу находятся следующие кости:

- |                 |                  |
|-----------------|------------------|
| 1) ладьевидная, | 3) трехгранная,  |
| 2) полулунная,  | 4) гороховидная. |

В нижнем ряду расположены следующие кости:

- |                           |                 |
|---------------------------|-----------------|
| 5) большая многоугольная, | 7) головчатая,  |
| 6) малая многоугольная,   | 8) крючковатая. |

Самая большая из костей запястья — головчатая — имеет круглую, покрытую сверху хрящом головку. На ладонной поверхности крючковатой кости выступает характерный отросток в виде крючка.

Верхний ряд костей запястья окружает головку головчатой кости, образуя суставную впадину.

#### Кости пясти (*Ossa metacarpalia*)

Пястные кости — числом пять (а — д) — увеличиваются по направлению от мизинца к большому пальцу, составляя единую систему с костями запястья. Пястная кость большого пальца отличается от остальных не только по своей форме, но и по расположению; остальные четыре пястные кости лежат рядом в одной плоскости, а пястная кость большого пальца лежит обособленно. Она же является самой толстой и самой короткой из костей пясти. Тело каждой пястной кости по направлению к концам утолщается, переходя сверху в основание, а снизу в головку. Основание имеет форму неправильного четырехугольника. Головка пястной кости большого пальца в поперечном направлении шире и менее выпукла, чем головки остальных костей пясти.

#### Фаланги пальцев (*Phalanges digitorum manus*)

Каждый палец состоит из трех фаланг, а скелет большого пальца образован только двумя фалангами (см. табл. VIII, Вид спереди). Фаланга имеет тело и эпифизы. Длина

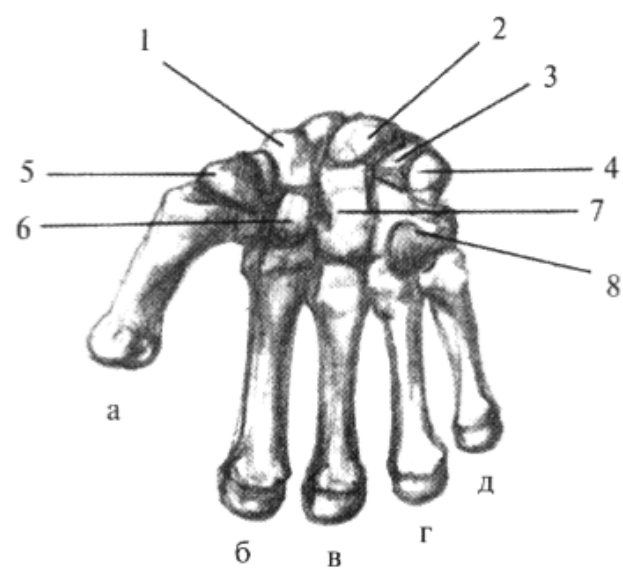


фаланг различна: длина второй фаланги (2) равна двум третям первой фаланги (1), а длина ногтевой фаланги (3) равна двум третям второй фаланги. Фаланги пальцев, как и все трубчатые кости, слегка вогнуты в продольном и поперечном направлениях. На верхнем конце первой фаланги видна тарелкообразная суставная впадина, а на нижнем конце — характерный блок (1). Основание второй фаланги снабжено двойной суставной поверхностью, соответственно блоку первой фаланги (2). Третья, или ногтевая, фаланга имеет приблизительно такую же форму, как остальные (3).

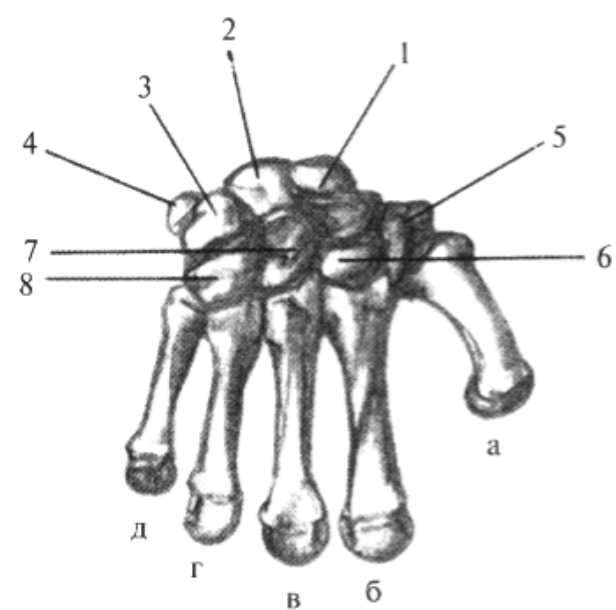
#### Сесамовидные кости (*Ossasesamoidea*)

У головки пястной кости большого пальца, над ладонными концами суставной поверхности, лежат две небольшие косточки. Подобные косточки встречаются иногда и у головок остальных пястных костей, чаще всего II и V.

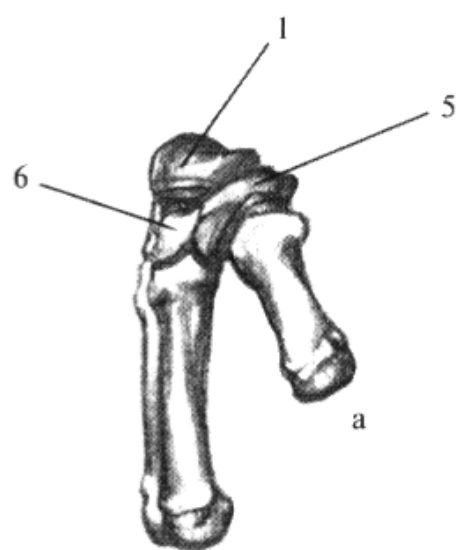
# VIII



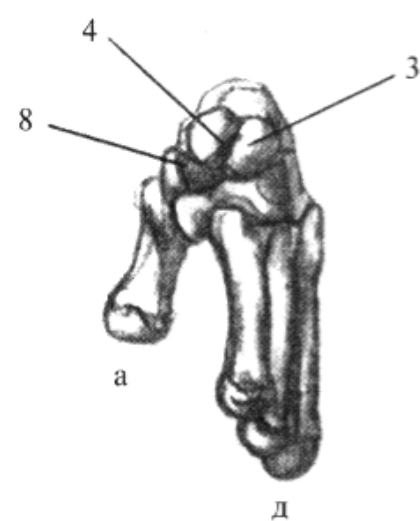
Вид спереди



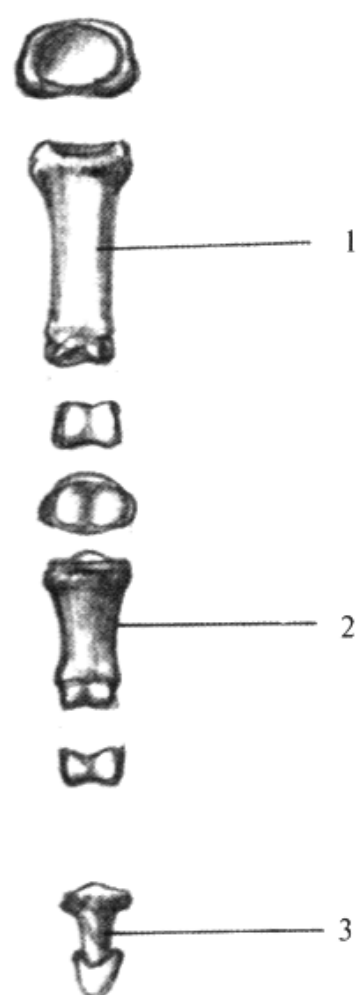
Вид сзади



Внутренняя сторона



Наружная сторона



Вид спереди

# СОЕДИНЕНИЯ КОСТЕЙ ВЕРХНЕЙ КОНЕЧНОСТИ И ЕЕ ДВИЖЕНИЕ

IX—XII

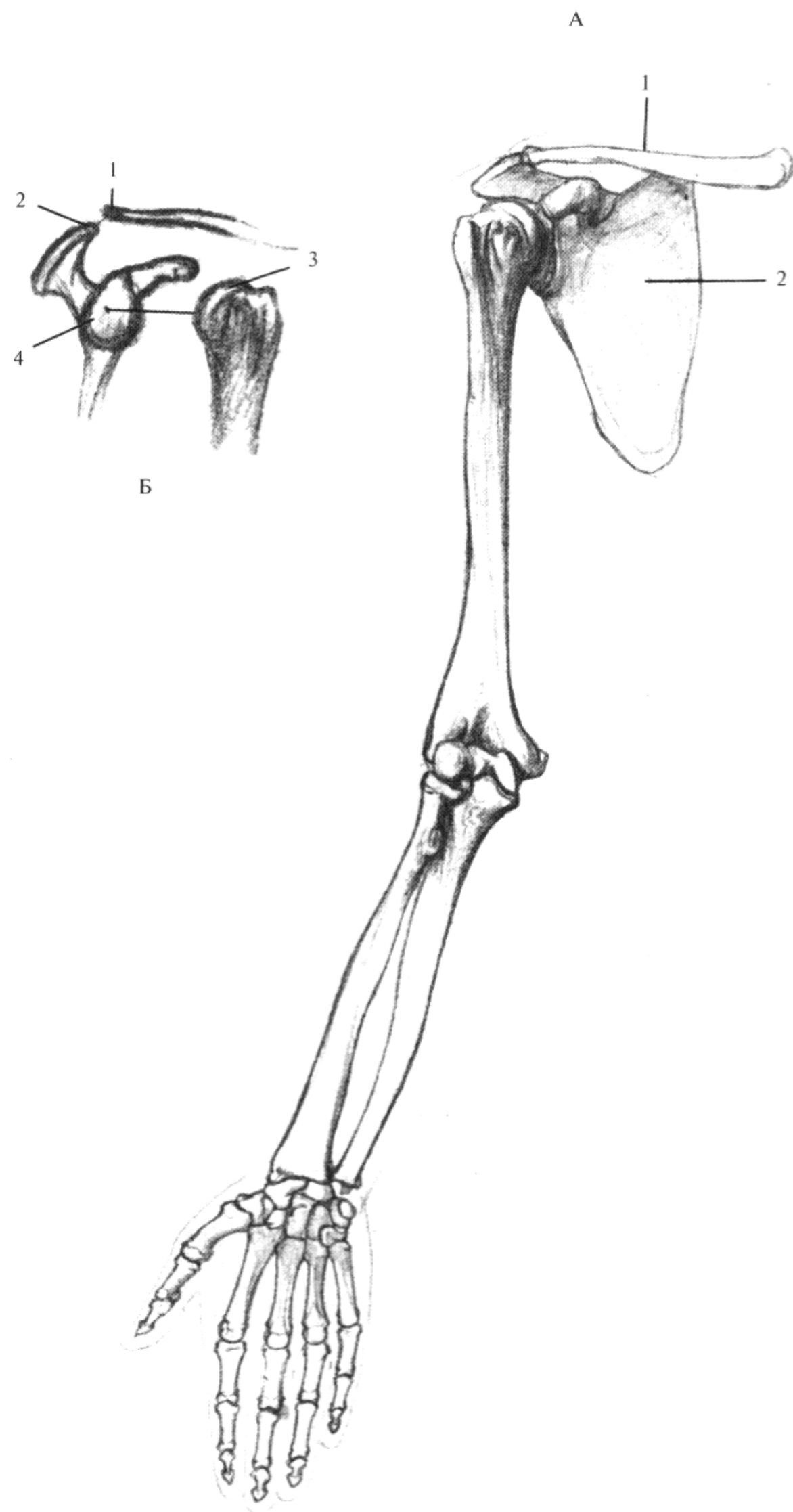
## КОСТНАЯ СИСТЕМА РУКИ

На таблицах IX—XII изображены соединения костей руки спереди, сзади, снаружи и внутри. Находящиеся рядом более подробные рисунки изображают суставы во время движения.

## СОЕДИНЕНИЯ КОСТЕЙ ПЛЕЧЕВОГО ПОЯСА И ПЛЕЧЕВОЙ КОСТИ

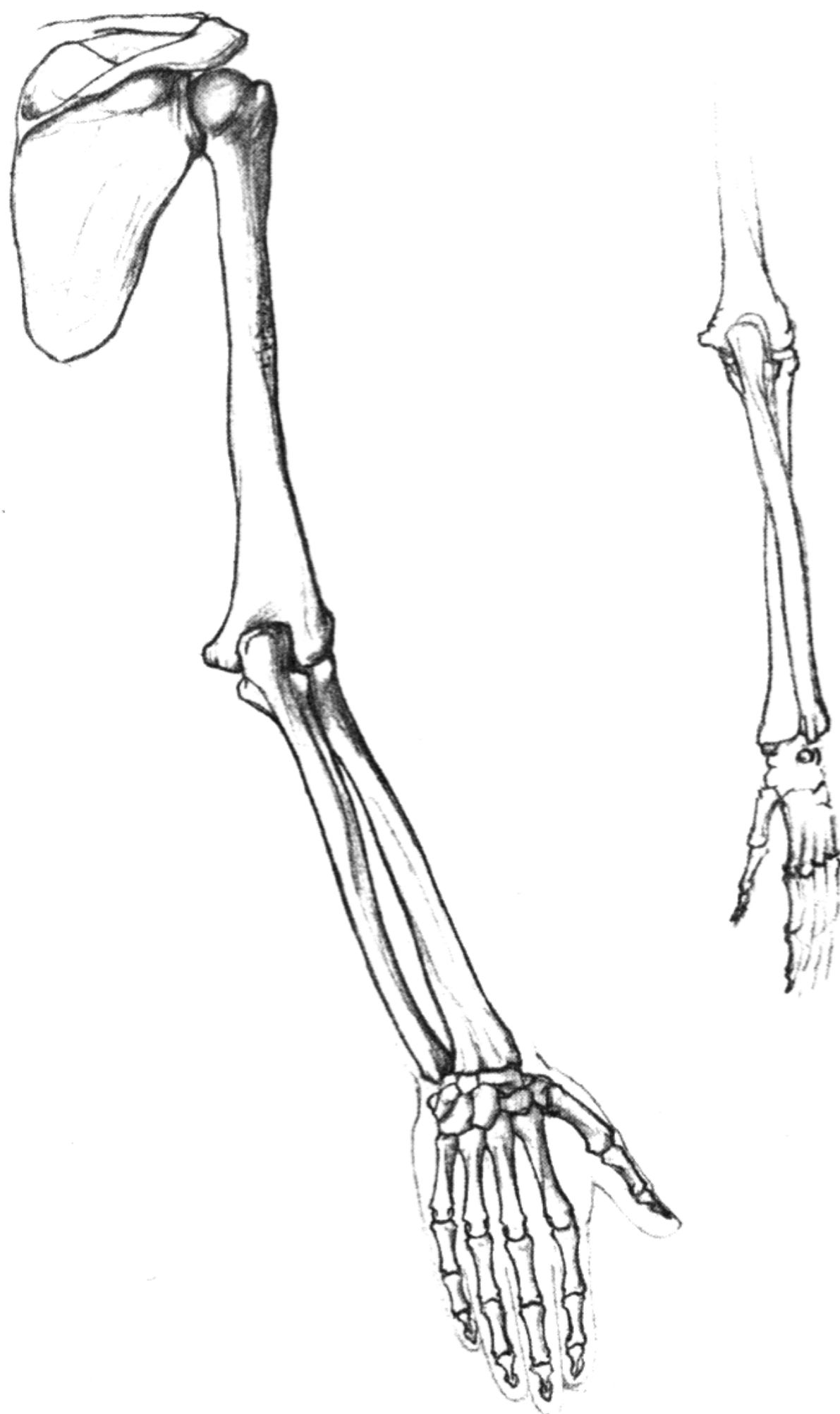
Рука прикрепляется к туловищу при помощи двух костей: ключицы (табл. IX, А, 1) и лопатки (табл. IX, А, 2). На рисунке Б изображены суставы с их отдельными элементами. Как видно из рисунка, овальная суставная поверхность акромиального конца ключицы соединена с суставной поверхностью лопаточной ости (табл. IX, Б, 1 и 2). Шаровидная головка плечевой кости (табл. IX, Б, 3) входит в суставную впадину лопатки (табл. IX, Б, 4). Поверхность суставной впадины слегка вогнута, сверху вниз она расширяется.

# IX

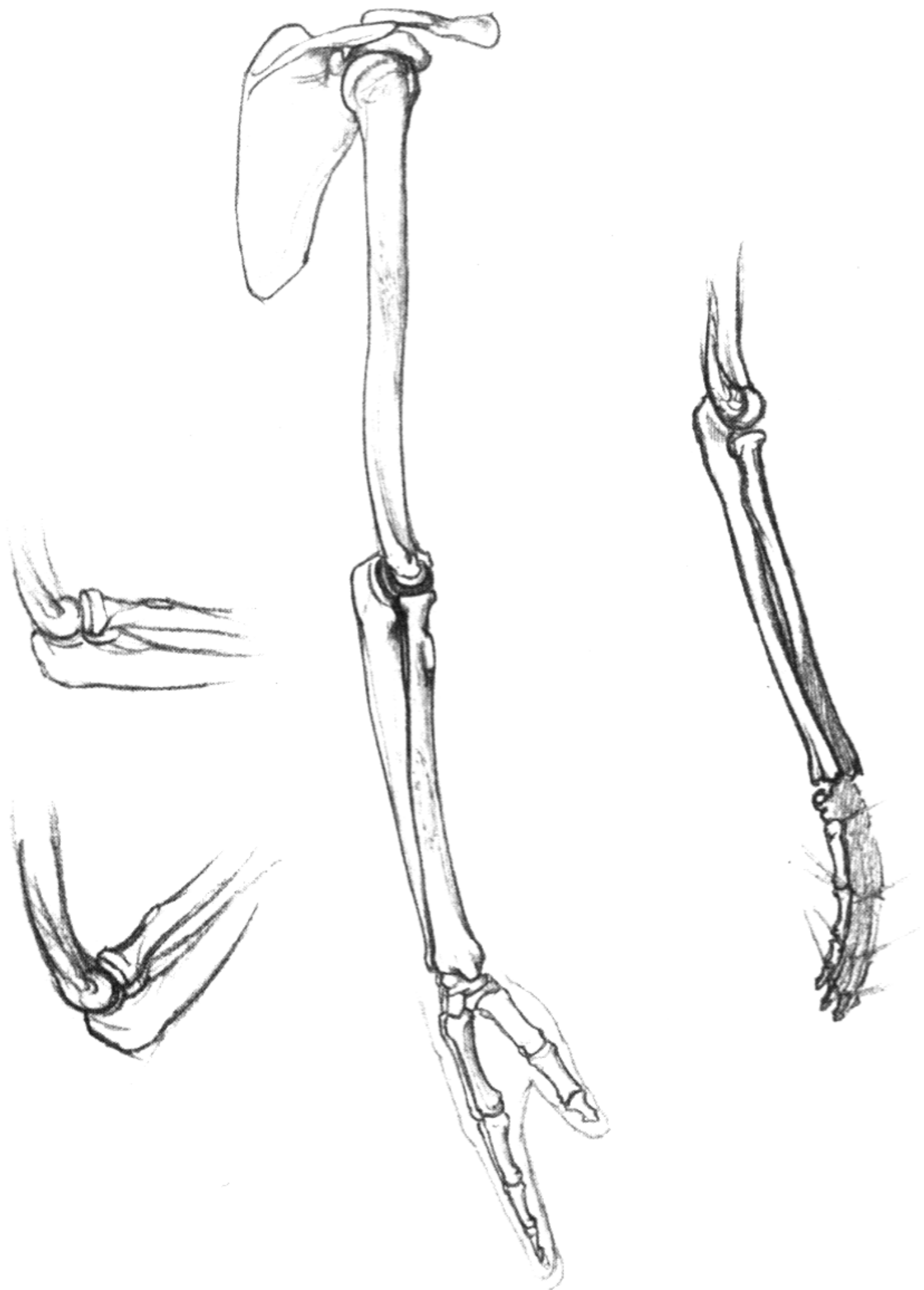


Вид спереди

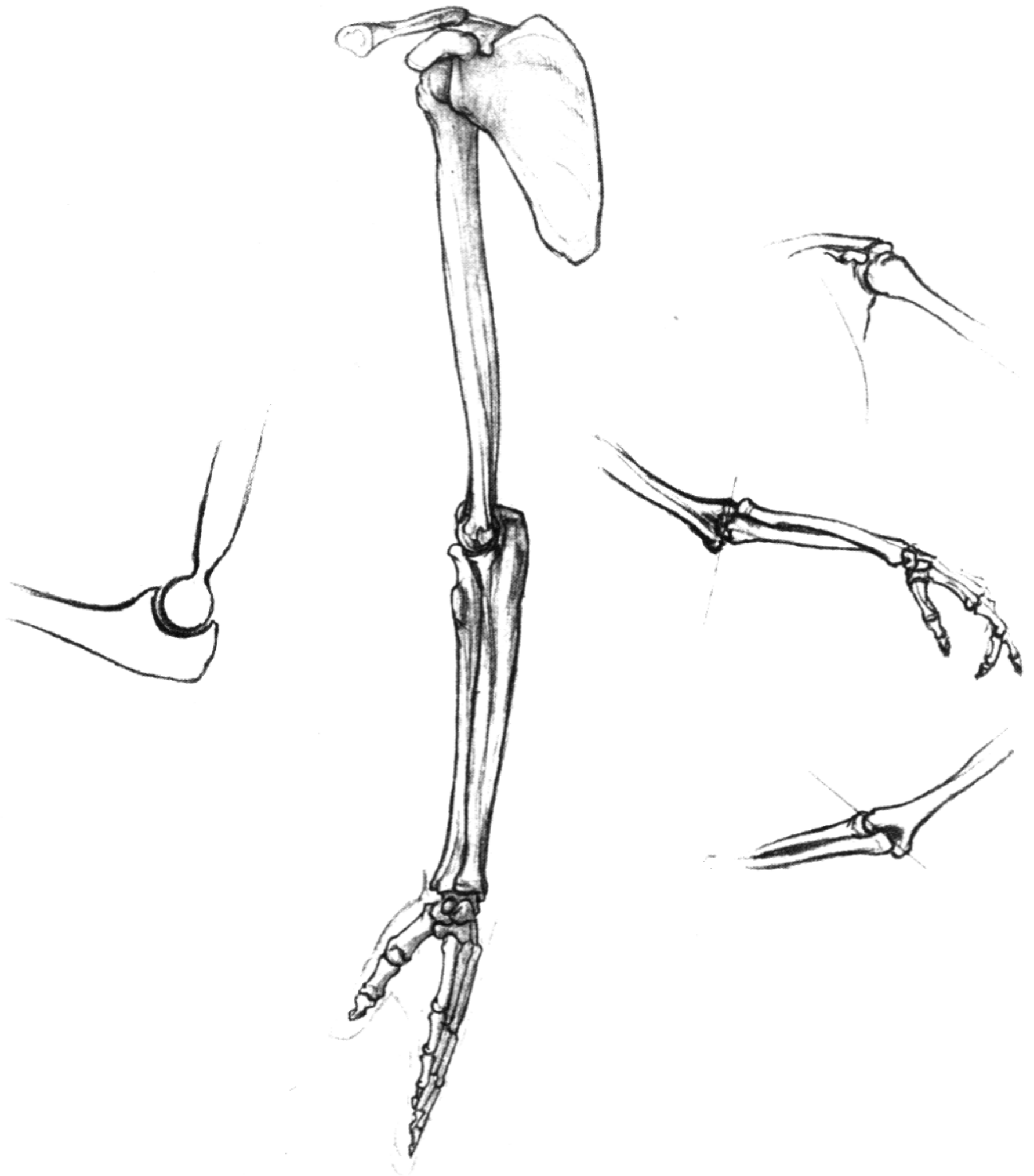




Вид сзади



Наружная сторона



Внутренняя сторона

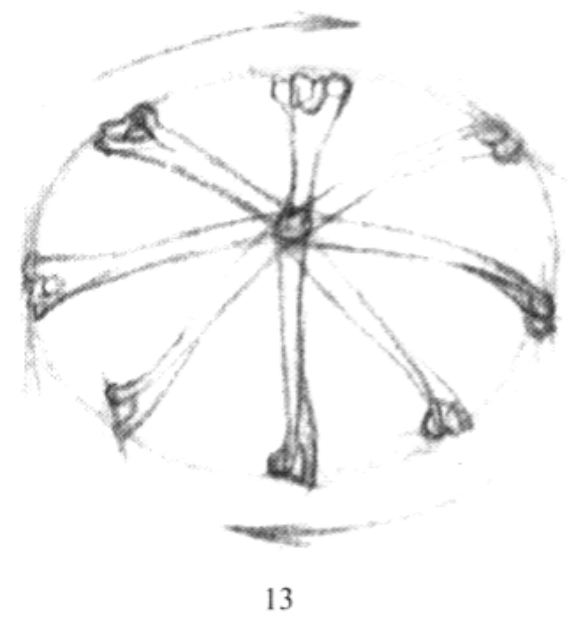

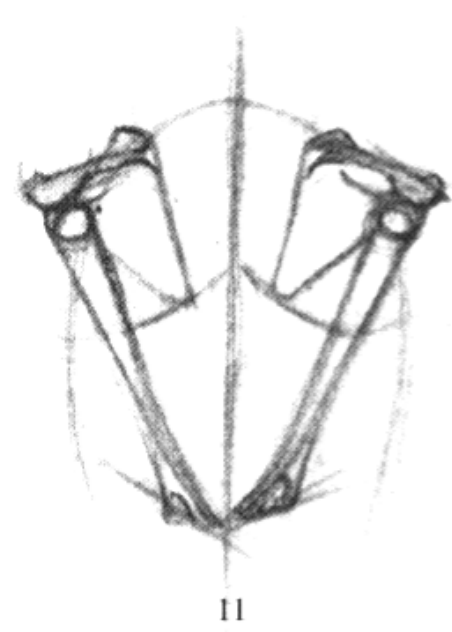
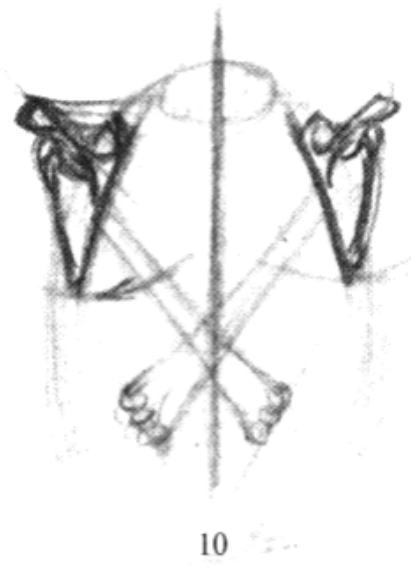
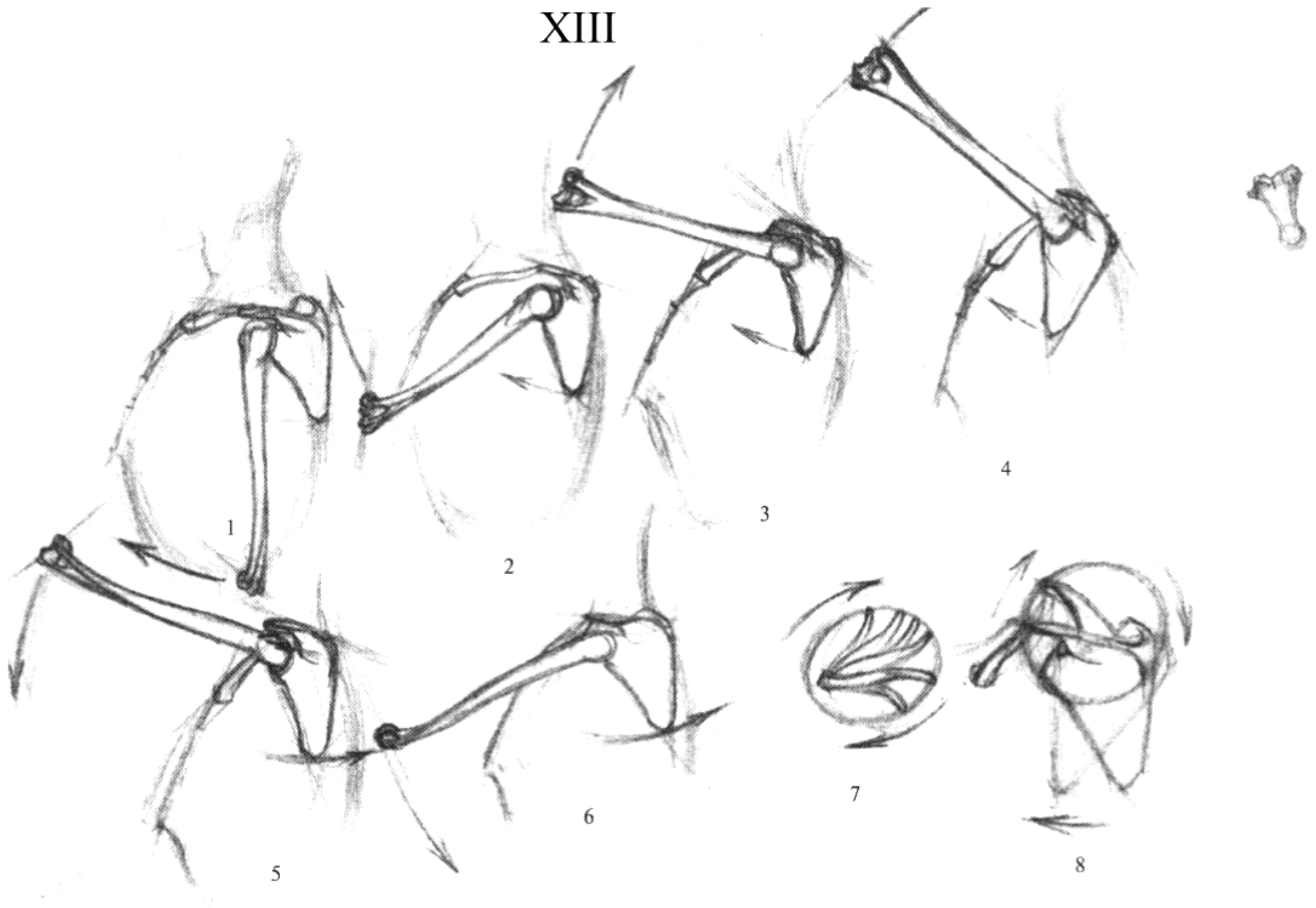
## XIII—XIV

### СУСТАВЫ ПЛЕЧЕВОГО ПОЯСА И ВЕРХНЕЙ КОНЕЧНОСТИ ВО ВРЕМЯ ДВИЖЕНИЯ

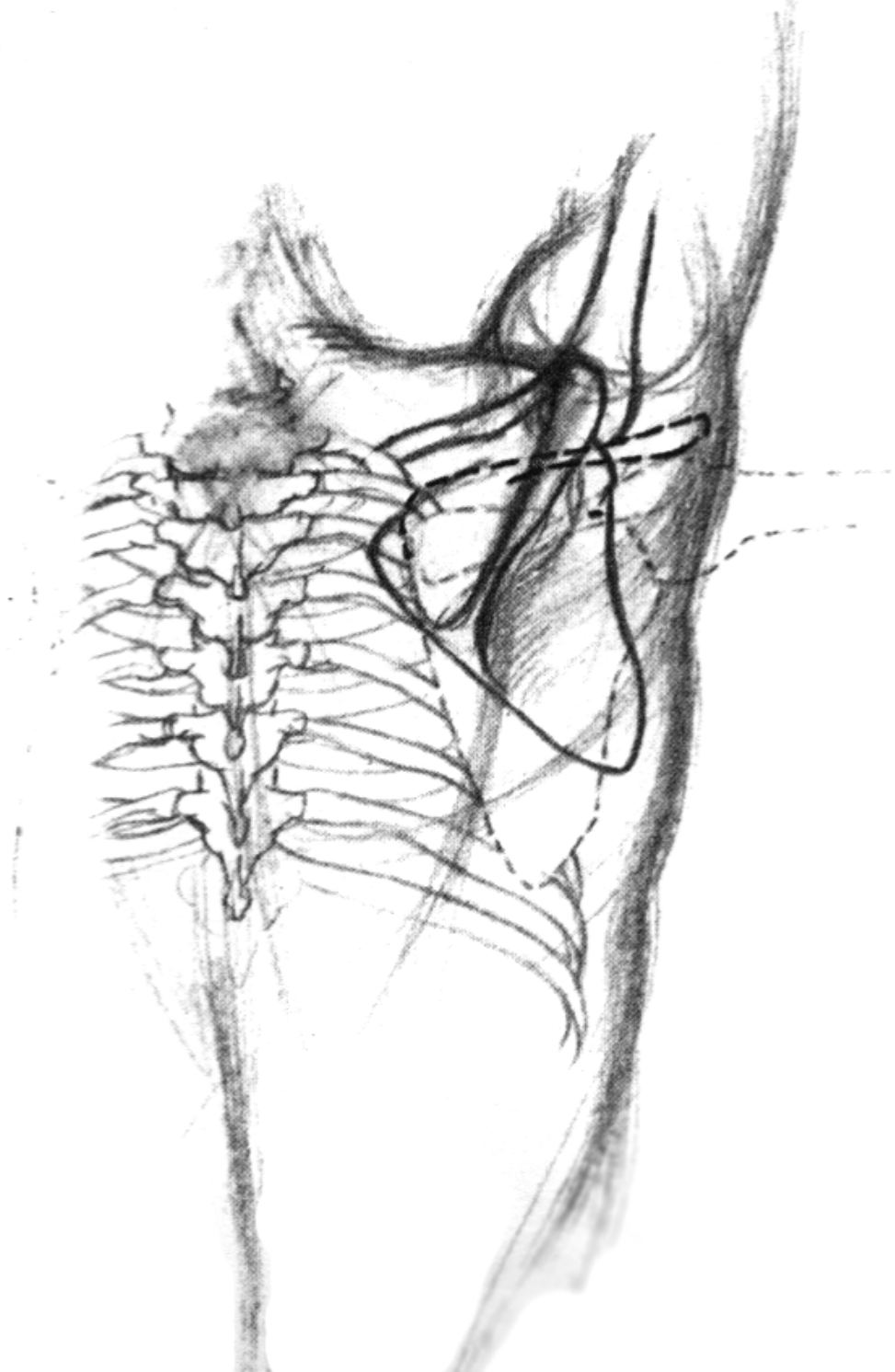
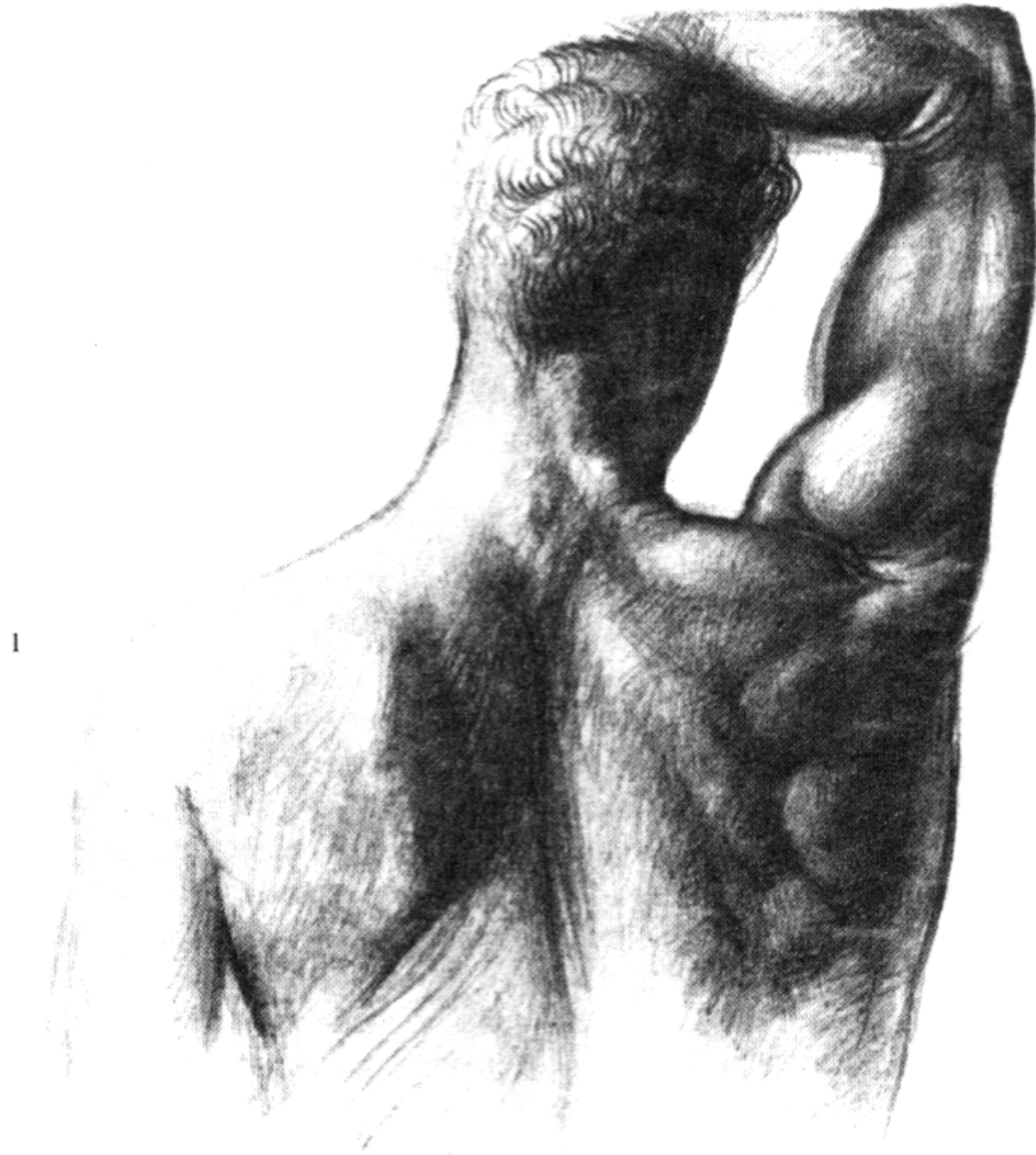Так как плечевая кость тесно связана с костями плечевого пояса, последние участвуют в каждом движении кости. Ключица поднимается или опускается, двигается вперед или назад, а наружный конец ее может даже, опираясь на грудину, совершать круговое движение (табл. XIII, 7). На схематических рисунках стрелки показывают направления движений (табл. XIII, 1—11). Вслед за ключицей движется и связанная с ней лопатка, выполняя скользящие движения вниз или вверх, наружу или вовнутрь (табл. XIII, 1—6, 9—11; табл. XIV, 2). Во время такого движения ключица описывает поверхность конуса (табл. XIII, 7), а плечевой сустав — эллипс (табл. XIII, 8).

Эти движения характерным образом изменяют форму поверхности тела, как это видно из табл. XIV, 1. Причину изменения формы, вызванного движением, наглядно показывает рис. 2 той же таблицы (XIV).

# XIII

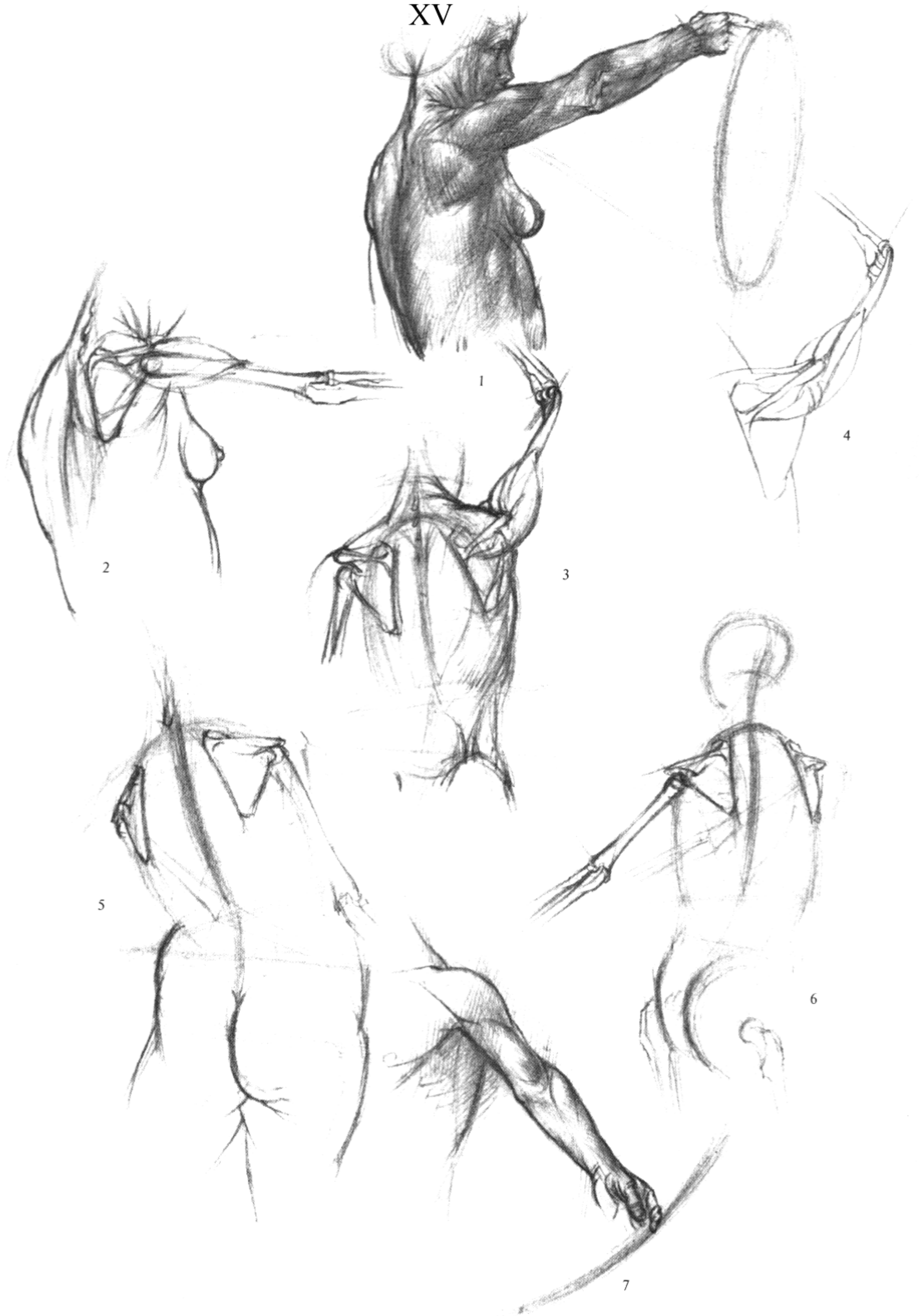






## ДВИЖЕНИЕ РУКИ

Благодаря шаровидной форме суставных поверхностей, рука может выполнять самые разнообразные свободные движения в любом направлении и вращаться вокруг своей оси; возможности движения руки настолько широки, что мы можем достать рукой любую точку туловища, а при сгибании нижних конечностей — любую точку поверхности тела, за исключением задней поверхности плеча и кости той же стороны. Рука висит на известном расстоянии от туловища, поэтому туловище не мешает ее свободному движению. При анализе движений руки надо исходить из состояния покоя. В этом случае рука свободно висит около туловища с небольшим поворотом вовнутрь, а продольная ось локтя лежит между сагиттальной и фронтальной плоскостями из-за перевеса мышц, ротирующих руку вовнутрь. Движения руки осуществляются в конусообразном пространстве. Внутри этого пространства рука маятникообразно движется вперед и назад, приводится к туловищу или отводится от него. Рука может вращаться вокруг своей оси, описывая ею поверхность конуса. Движение вперед и назад происходит вокруг фронтальной оси; приведение и отведение — вокруг сагиттальной оси, а вращение — вокруг собственной оси.



## XVI

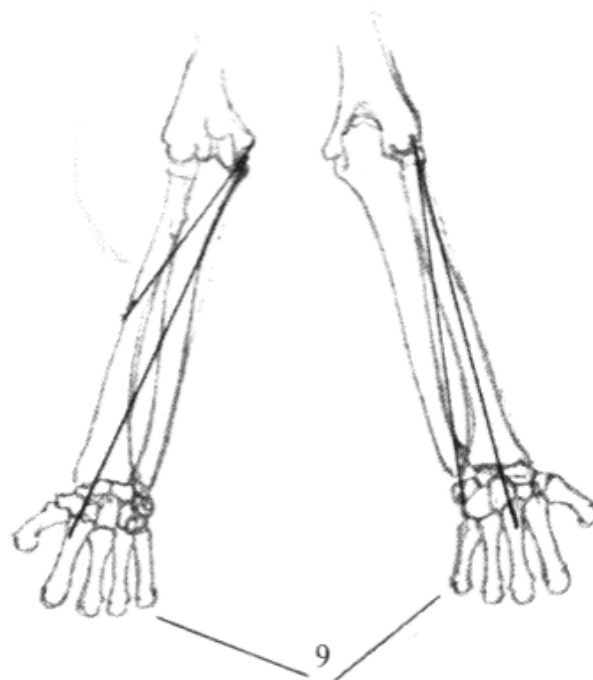
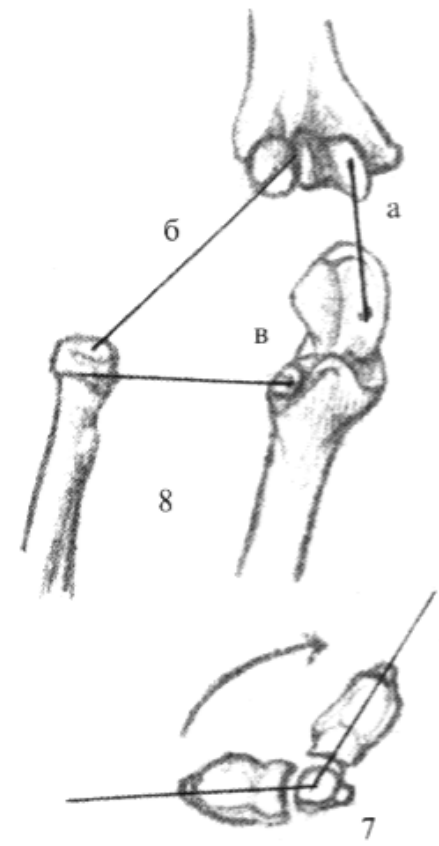
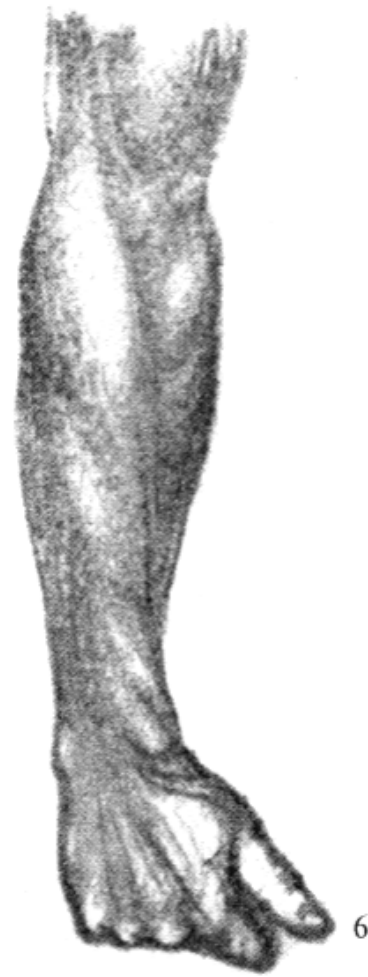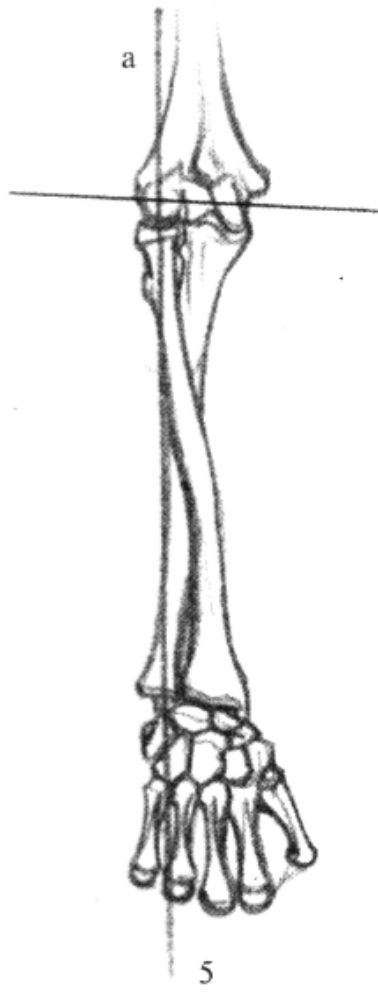
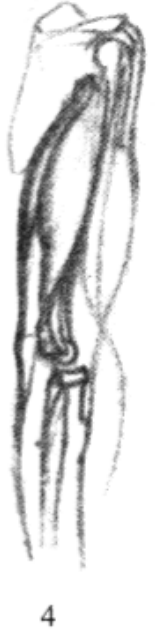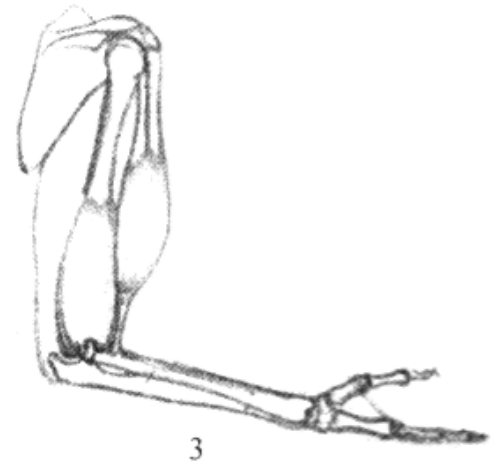
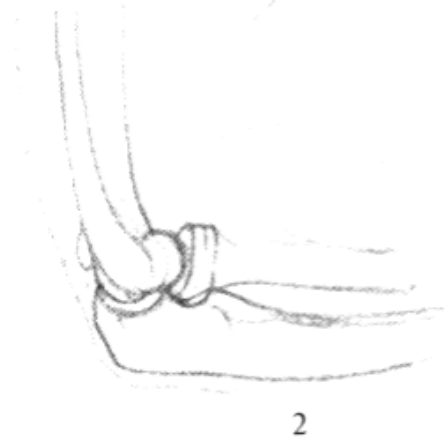
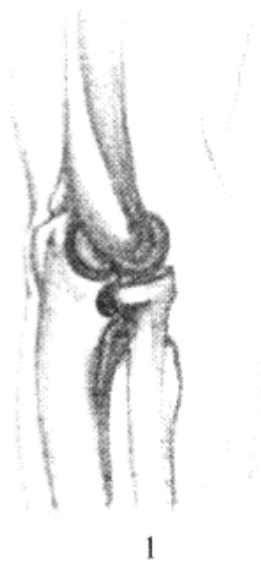### ЛОКТЕВОЙ СУСТАВ И ЕГО ДВИЖЕНИЕ

Локтевой сустав состоит из трех частей: из плечелоктевого сустава (табл. XVI, 8, а), плечелучевого сустава (8, б) и лучелоктевого сустава (8, в). На рис. 8 изображены составные элементы этого сустава. В плечелоктевом суставе полулунная вырезка локтевой кости окружает блок плечевой кости (1, 8, а); в плечелучевом суставе углубленная суставная впадина лучевой кости соприкасается с головкой плечевой кости (1, 2, 8, б). В лучелоктевом суставе суставная поверхность головки лучевой кости лежит в небольшой полулунной ямке локтевой кости (1, 8, в).

При сильном разгибании предплечья локтевой отросток локтевой кости входит в локтевую ямку плечевой кости (1).

При вращении вовнутрь или наружу нижний конец лучевой кости производит дугообразное движение вокруг нижнего конца локтевой кости (7). Ось вращения проходит через середину суставной впадины лучевой кости и через шиловидный отросток локтевой кости (5, а). Плечо образует с предплечьем тупой угол; при вращении вовнутрь этот угол исчезает, и предплечье становится прямым продолжением плеча (9).

# XVI





## XVII—XIX

### СУСТАВЫ И ДВИЖЕНИЕ КИСТИ

Кисть может выполнять разные движения; ее можно сгибать (табл. XVII, 1), разгибать (табл. XVII, 2), приводить (табл. XVII, 3), отводить (табл. XVII, 4) и вращать. Рисунки на левой стороне табл. XVII изображают эти движения кисти на костной системе, а рисунки на правой стороне таблицы изображают вид кисти живого человека во время этих же движений.

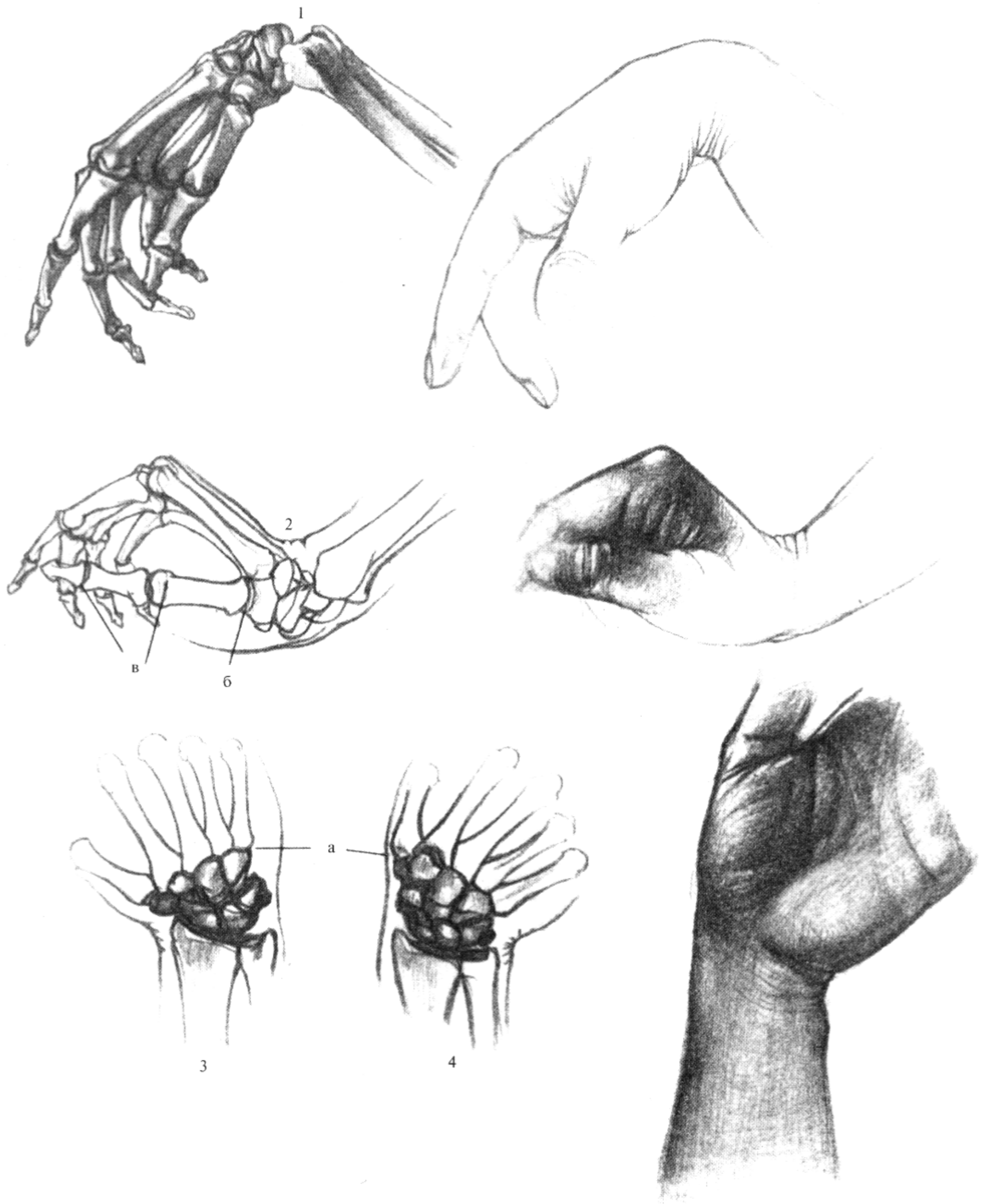
Запястно-пястные суставы (табл. XVII, 3, 4, а) функционируют неодинаково: имеется большая разница между упомянутым суставом большого пальца и суставами остальных пальцев в отношении их подвижности. Суставы II—V пальцев — малоподвижные, а сустав большого пальца седловидный (табл. XVII, 2, б), поэтому большой палец можно сгибать, разгибать, приводить, отводить и вращать. Все эти движения в суставах остальных пальцев невозможны (табл. XVIII, 2).

### СУСТАВЫ И ДВИЖЕНИЕ ПАЛЬЦЕВ

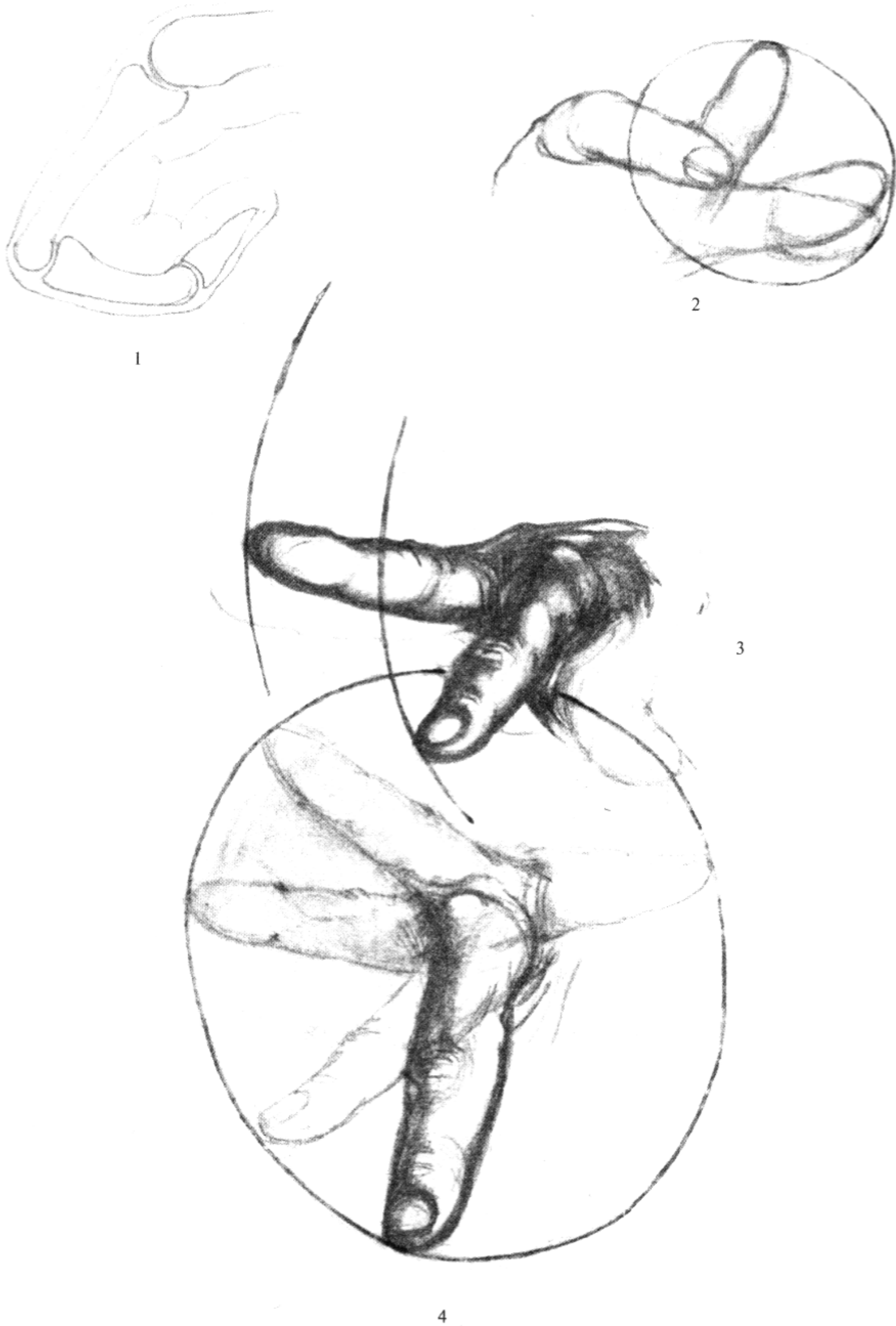
Первые суставы пальцев, имеющих по три фаланги, относятся к типу шаровидных, поэтому они допускают сгибание, разгибание, приведение, отведение и даже круговое движение (табл. XVIII, 1, 3, 4).

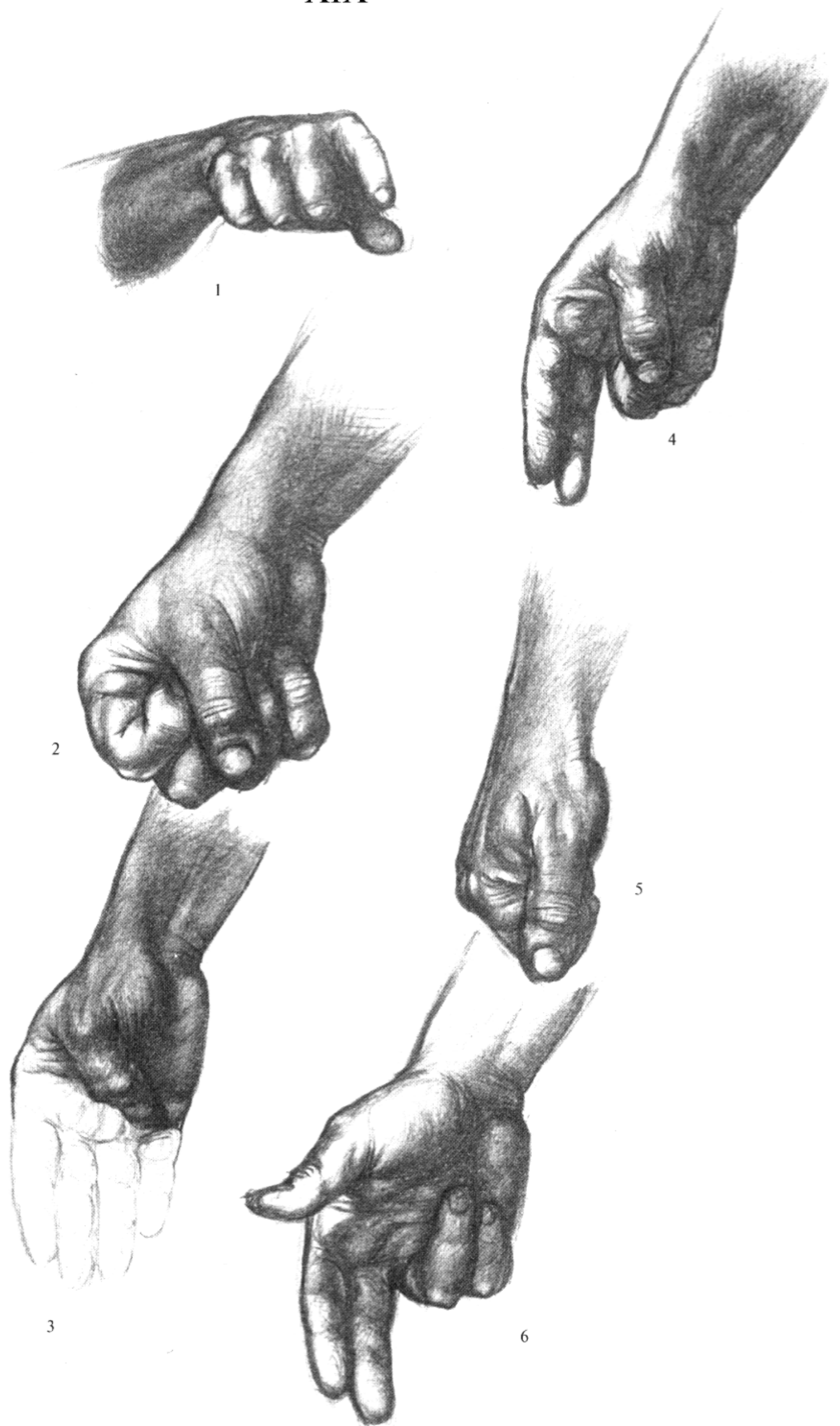Суставные поверхности второго и третьего суставов являются цилиндрическими, и поэтому в этих суставах возможно только сгибание и разгибание (табл. XVIII, 1). Суставная поверхность первой и второй фаланг большого пальца является цилиндрической (табл. XVII, 2, в), в этом суставе осуществимо лишь сгибание и разгибание. Движения большого пальца, а также движения остальных пальцев изображены на табл. XVIII и XIX, изготовленных с натуры.

# XVII



# XVIII





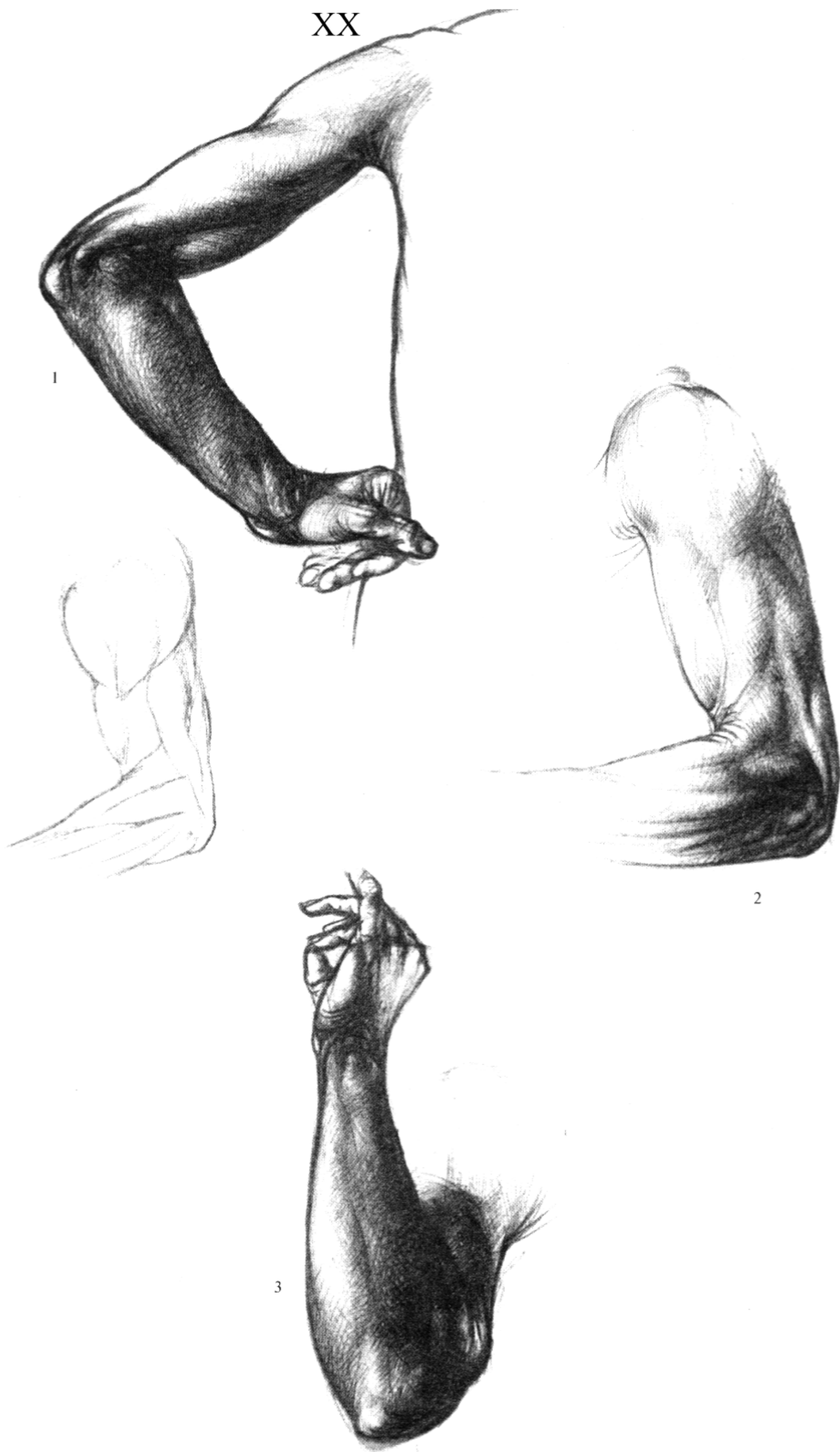
## О ФОРМЕ РУКИ ВООБЩЕ

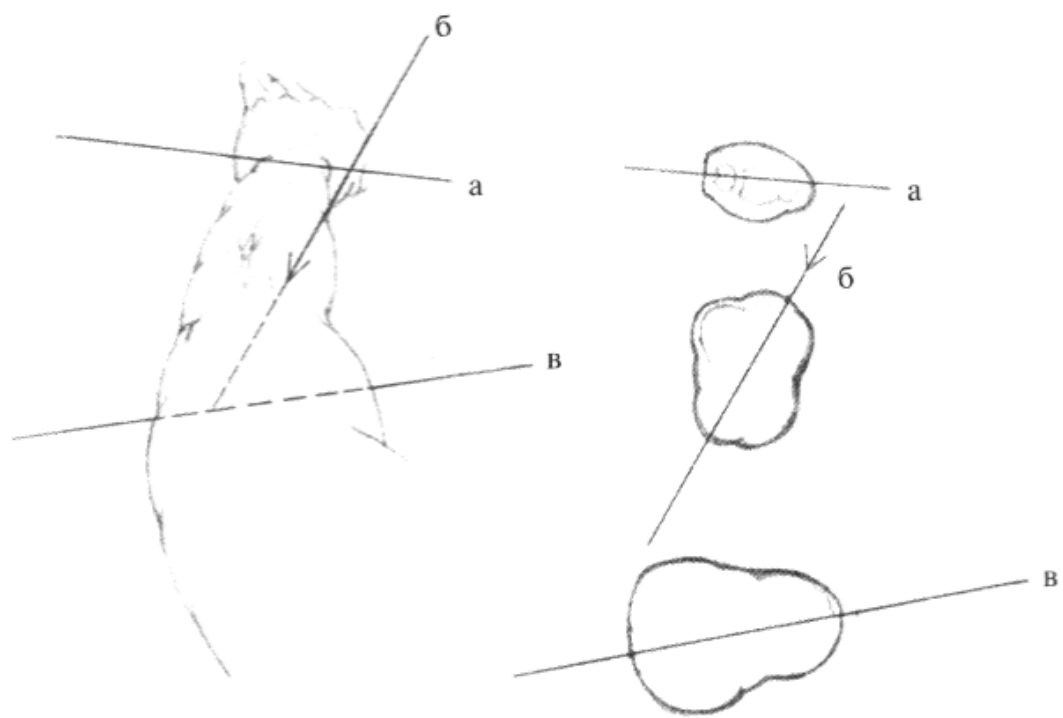
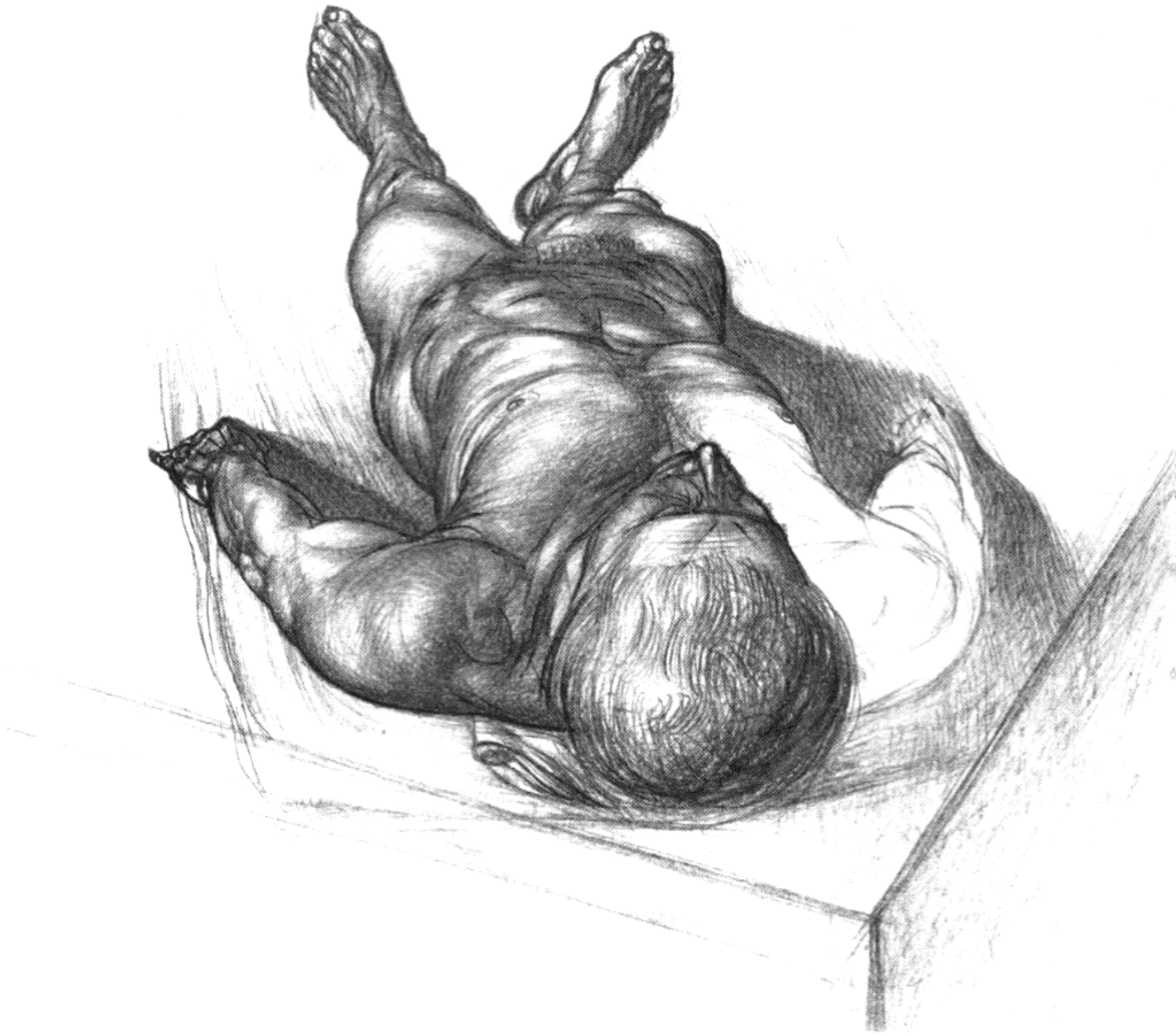### XX—XXI

Образования, видимые на руке, расположены в разных плоскостях; их можно изучать на поперечных разрезах. Они по форме вытянуты спереди назад, поэтому самая длинная ось поперечного разреза руки, сделанного на уровне двуглавой мышцы плеча, проходит в сагиттальном направлении. Однако на уровне локтевого сустава мышцы-сгибатели настолько мощны и находятся в таком большом количестве, что здесь самая длинная ось поперечного разреза проходит как раз под прямым углом к оси, упомянутой выше (табл. XX, XXI, б, в).

Предплечье книзу уплощается, оно имеет как бы две стороны, отличающиеся друг от друга; поверхность лучевой стороны более выпукла, а локтевой — более плоска. Это видно на поперечном разрезе предплечья (табл. XXI, а). Верхний рисунок той же таблицы представляет руку в перспективе.







# МЫШЦЫ ВЕРХНЕЙ КОНЕЧНОСТИ

## XXII

Ознакомившись с костями верхней конечности, перейдем к рассмотрению мышц, приводящих эти кости в движение. Работа мышц весьма разнообразна, так как они выполняют различные задачи.

Рисунки таблицы XXII изображают мышцы плечевого пояса. Опишем кратко начало, прикрепление и функцию мышц, обозначая их соответственно цифрам на рисунке. Так же, как при описании костей, начнем описание мышц сверху, с мышц плечевого пояса.

### МЫШЦЫ ПЛЕЧЕВОГО ПОЯСА

Мышцы плечевого пояса изображены на трех рисунках, на которых ключица обозначена буквой *а*, лопатка — буквой *б*, а плечевая кость обозначена буквой *в*. К мышцам плечевого пояса относятся следующие:

1. Надостная мышца (*M. supraspinatus*)

Начало: надостная ямка лопатки и фасция того же названия.

Прикрепление: верхняя площадка большого бугра плечевой кости.

Функция: отводит руку и поворачивает ее наружу.

2. Подостная мышца (*M. infraspinatus*)

Начало: большая часть подостной ямки и фасция того же названия.

Прикрепление: средняя площадка большого бугра плечевой кости.

Функция: поворачивает руку наружу.

3. Малая круглая мышца (*M. teres minor*)

Начало: наружный край подостной ямки и одноименная фасция.

Прикрепление: нижняя площадка большого бугра плечевой кости.

Функция: поворачивает руку наружу.

4. Большая круглая мышца (*M. teres major*)

Начало: задняя поверхность нижнего угла лопатки и нижняя часть наружного края лопатки; мышца направляется наружу кверху, проходя впереди плечевой кости.

Прикрепление: вместе с сухожилием широкой мышцы спины на гребне малого бугра плечевой кости.

Функция: вместе с широчайшей мышцей спины приводит руку и поворачивает ее вовнутрь.

5. Подлопаточная мышца (*M. subscapularis*)

Начало: вся внутренняя поверхность лопатки.

Прикрепление: малый бугор плечевой кости.

Функция: поворачивает вовнутрь и приводит руку.

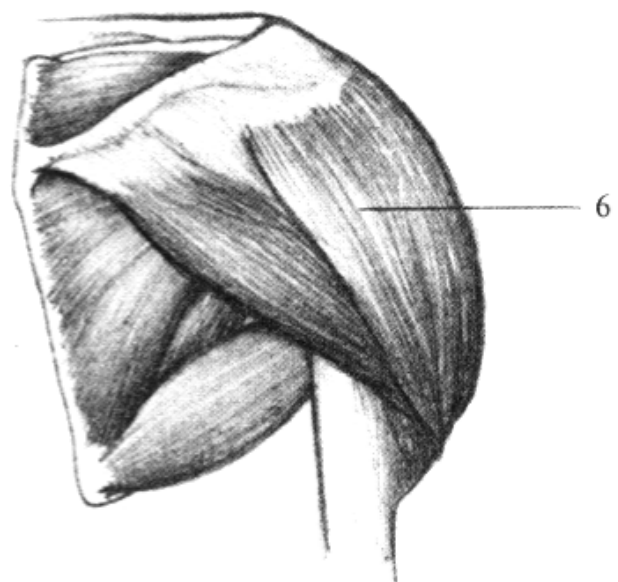
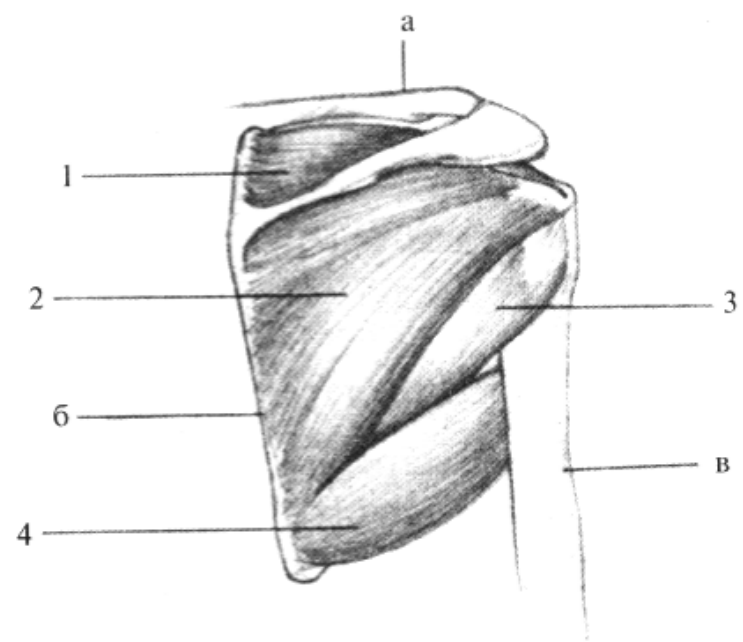
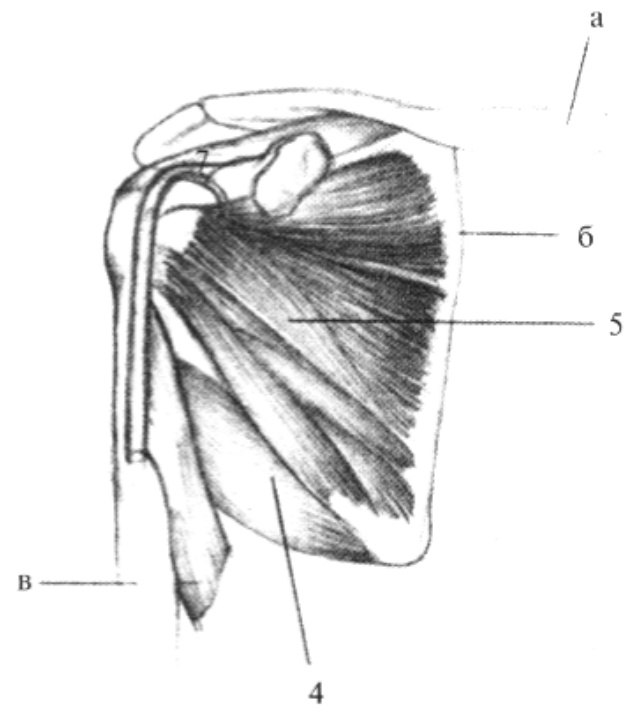
6. Дельтовидная мышца (*M. deltoideus*)

Мышца имеет форму треугольника и состоит из 7 мышечных пучков.

Начало: наружная треть ключицы, акромион и нижний край лопаточной ости; мышца прикрывает плечевой сустав, пучки ее сходятся у места прикрепления.

Прикрепление: средняя часть плечевой кости — бугристость на наружной поверхности кости.

Функция: все пучки мышцы, сокращаясь, отводят руку до горизонтального положения; при сокращении только передних или же задних пучков мышца тянет руку вперед или назад; описанные взаимоотношения изображены на табл. LXXXV (а, б, в) и табл. LXXXVI (а, в, г).



## XXIII

# МЫШЦЫ ПЛЕЧА

### А. СГИБАТЕЛИ

На сгибательной стороне плеча резко выдается брюшко двуглавой мышцы (9). На внутренней и наружной сторонах плеча в направлении сверху вниз проходят борозды. Наружная борозда исчезает у прикрепления дельтовидной мышцы, где образуется углубление. Гораздо отчетливее видна внутренняя борозда, отделяющая двуглавую мышцу от трехглавой (10). (Табл. XXX и XXXI.)

Задняя поверхность плечевой кости покрыта трехглавой мышцей (10); в середине плеча имеется продольное углубление, которое продолжается до середины брюшка мышцы; при сокращении мышцы мышечные волокна резко выступают на сторонах борозды (табл. XCI и XCV).

#### 7. Ключоплечевая мышца (*M. coracobrachialis*)

Начало: клювовидный отросток лопатки.

Прикрепление: середина внутренней стороны плечевой кости напротив точки прикрепления дельтовидной мышцы.

Функция: тянет плечо вперед и приводит руку.

#### 8. Плечевая мышца (*M. brachialis*)

Толстая, четырехугольная мышца; большая часть ее покрыта двуглавой мышцей плеча (9).

Начало: книзу от места прикрепления дельтовидной мышцы, на всей передней поверхности плечевой кости.

Прикрепление: коротким сухожилием на бугристости локтевой кости, у основания венечного отростка.

Функция: сгибает предплечье.

#### 9. Двуглавая мышца плеча (*M. biceps brachii*)

Продолговатая цилиндрическая мышца, лежащая на передней поверхности плечевой кости, на плечевой мышце (8).



Начало: двумя головками; длинной (А, а) — от верхнего края суставной впадины лопатки, длинным сухожилием, которое, не задевая головки плечевой кости, идет вниз по межбугровой борозде (А, г), и короткой головкой (А, б), которая также начинается сухожилием от клювовидного отростка лопатки, вместе с клювоплечевой мышцей. Прикрепление: общим сухожилием на бугристости лучевой кости (А, д). От внутреннего края этого сухожилия идет волокнистая связка (А, з) шириной в два пальца, которая вплетается в фасцию предплечья. Функция: главным образом сгибает предплечье (табл. XX), а также поворачивает его наружу.

## Б. РАЗГИБАТЕЛИ

### 10. Трехглавая мышца плеча (*M. triceps brachii*)

Начинается тремя головками: внутренней (Б, а) и наружной головкой (Б, б) на задней поверхности плечевой кости и длинной головкой (Б, в) от нижнего края суставной впадины лопатки. Длинная головка проходит между большой и малой круглыми мышцами и в средней трети плечевой кости соединяется с внутренней и наружной головками. Часть этой сильной толстой мышцы переходит в широкое, плоское сухожилие, под которым остальные волокна мышцы прикрывают заднюю поверхность локтевого сустава.

Мышца прикрепляется как сухожильной, так и мышечной частью на локтевом отростке локтевой кости.

Функция: разгибает предплечье и приводит плечо; эта мышца — очень сильный разгибатель предплечья.

### 11. Локтевая мышца (*M. anconaeus*)

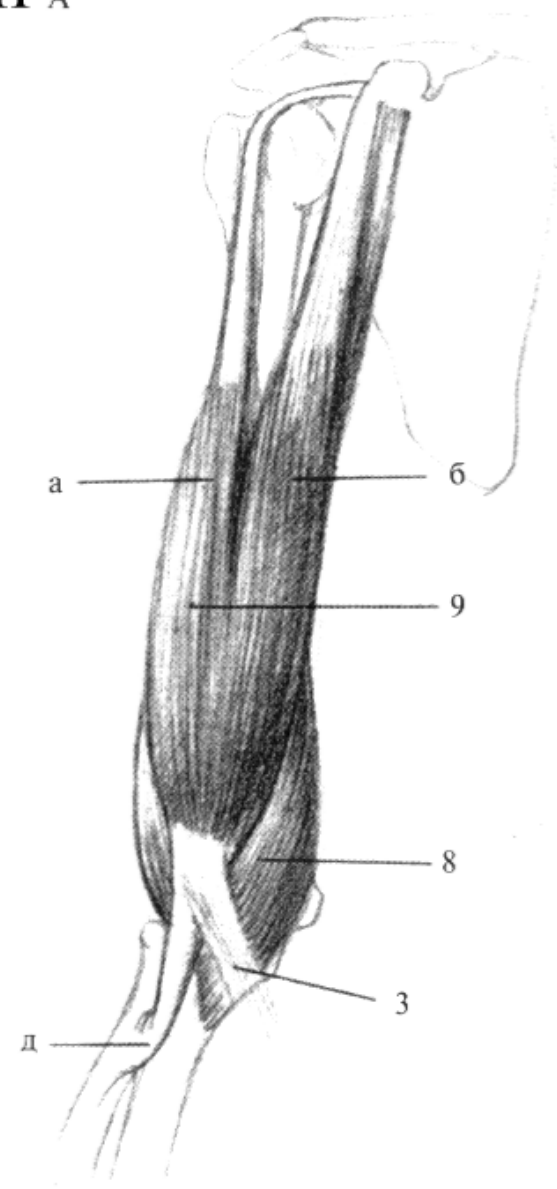
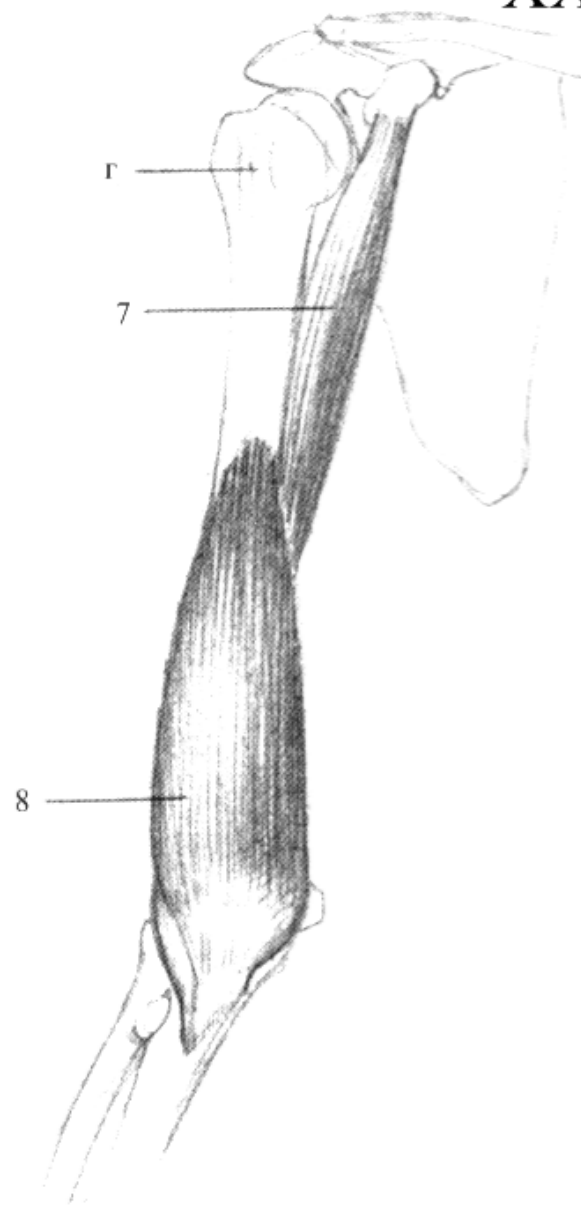
Треугольная, плоская небольшая мышца, являющаяся продолжением наружной трехглавой мышцы плеча.

Начало: наружный надмышелок плечевой кости.

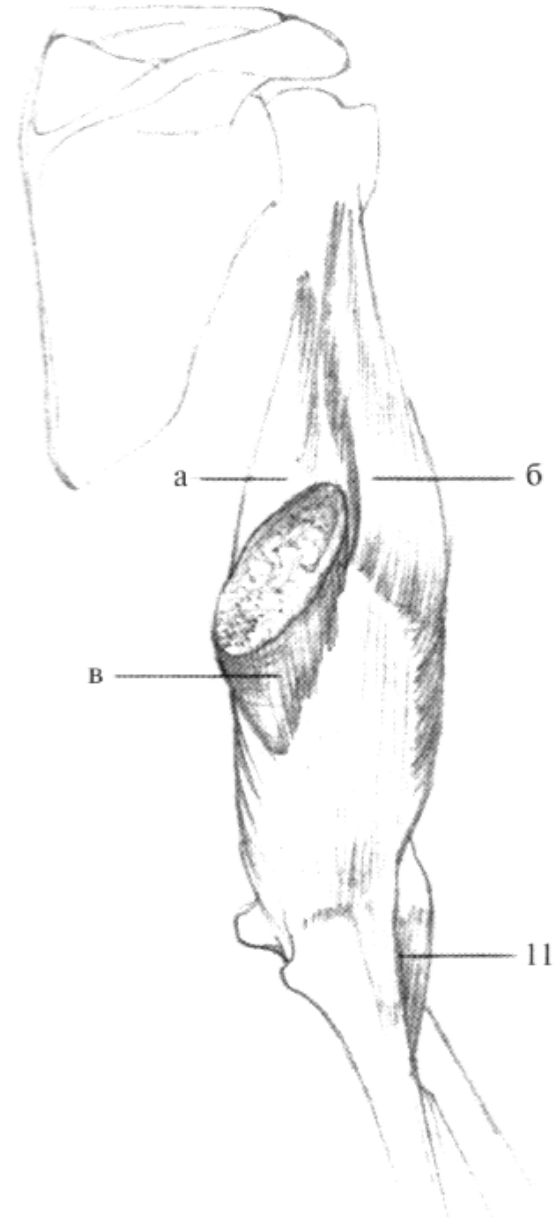
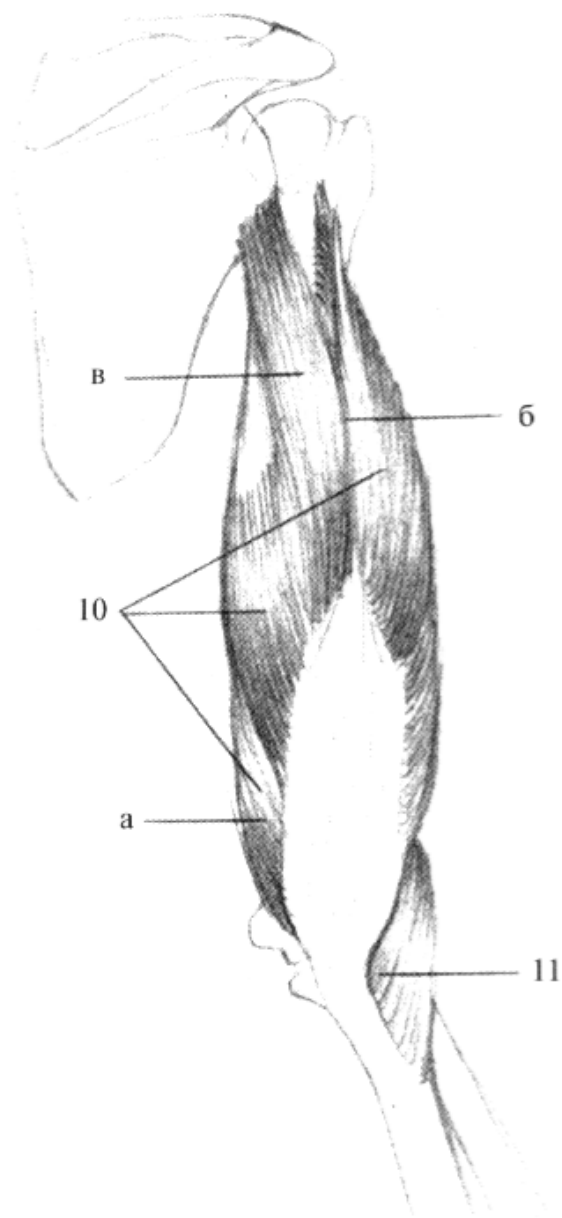
Прикрепление: задняя поверхность локтевого отростка локтевой кости и верхняя четверть локтевой кости.

Функция: разгибает предплечье и напрягает капсулу сустава.

# XXIII A



## Б



## XXIV

# МЫШЦЫ ПРЕДПЛЕЧЬЯ

## А. СГИБАТЕЛИ

По направлению к кисти предплечье истончается, кости сильнее выступают из мышц и сухожилий, область шиловидных отростков покрыта только кожей. Начинающиеся от внутреннего надмыщелка плечевой кости мышцы переходят на сгибательную сторону предплечья и здесь располагаются. Проходящие в области запястья сухожилия хорошо ощутимы через кожу, особенно сухожилия локтевого сгибателя кисти, лучевого сгибателя кисти и длинной ладонной мышцы (табл. XXVIII).

Группа мышц, берущих начало от наружного надмыщелка плечевой кости, переходит на заднюю сторону предплечья. Обе группы разделяются на поверхностный и глубокий слои (табл. XXIX).

### Глубокий слой

#### 12. Квадратный пронатор (*M. pronator quadratus*)

Глубоко расположенная мышца, соединяющая над запястьем обе кости предплечья.

Начало: передняя поверхность локтевой кости.

Прикрепление: передняя поверхность и наружный край лучевой кости.

Функция: поворачивает лучевую кость вовнутрь.

#### 13. Длинный сгибатель большого пальца (*M. flexor pollicis longus*)

Начало: две верхние трети передней поверхности лучевой кости с латеральной стороны глубокого сгибателя пальцев.

Прикрепление: к ногтевой фаланге большого пальца, на ладонной поверхности.

Функция: сгибает ногтевую фалангу большого пальца.

#### 14. Глубокий сгибатель пальцев (*M. flexor digitorum profundus*)

Начало: две верхние трети ладонной поверхности локтевой кости и отчасти межкостная мембрана предплечья; идет вниз до верхнего края квадратного пронатора. Общая

мышечная головка делится после прохождения середины предплечья на четыре мышечных брюшка, сухожилия которых проходят под сухожилиями поверхностного сгибателя пальцев на ладонь и в таком положении находятся также и под связкой запястья. На уровне основных фаланг сухожилия проходят через щели поверхностных сухожилий.

Прикрепление: основание ногтевых фаланг II—V пальцев.

Функция: сгибает ногтевые фаланги II—V пальцев и эти же пальцы.

### Поверхностный слой

#### 15. Поверхностный сгибатель пальцев (*M. flexor digitorum sublimis*)

Самая сильная мышца поверхностной группы.

Начало: внутренний надмыщелок плечевой кости, а также верхняя треть и край локтевой кости. Мышца проходит вниз, делится на четыре брюшка и переходит на нижней трети предплечья в четыре тонкие сухожилия. Проходя вместе с сухожилиями глубокого сгибателя пальцев под поперечной связкой запястья на ладонь, сухожилия на уровне основных фаланг делятся на две ножки и пропускают сухожилия глубокого сгибателя пальцев.

Прикрепление: ножки сухожилий прикрепляются к основанию средних фаланг II—V пальцев.

Функция: сгибает средние и ногтевые фаланги II — V пальцев, а при согнутых пальцах — всю кисть.

#### 16. Локтевой сгибатель кисти (*M. flexor carpi ulnaris*)

Начинается от внутреннего надмыщелка плеча и от локтевого отростка. Сухожилие прощупывается в нижней трети предплечья.

Прикрепление: гороховидная кость.

Функция: сгибает кисть и приводит ее к локтевой кости.

#### 17. Длинная ладонная мышца (*M. palmaris longus*)

Начало: внутренний надмыщелок плечевой кости. Самая слабая мышца этой группы. Короткое брюшко уже в верхней трети предплечья переходит в длинное сухожилие, которое идет прямолинейно вниз; проходя над связкой запястья на ладонь, переходит в широкий апоневроз, расположенный между кожей ладони и сухожилиями (е).

Функция: сгибает кисть и напрягает ладонный апоневроз.

#### 18. Лучевой сгибатель кисти (*M. flexor carpi radialis*)

Начало: внутренний надмыщелок плечевой кости; тонкое брюшко мышцы идет в сторону лучевой кости и в середине предплечья переходит в сильное, плоское сухожилие.

Прикрепление: ладонная сторона основания второй пястной кости.

Функция: сгибает кисть и поворачивает ее вовнутрь.

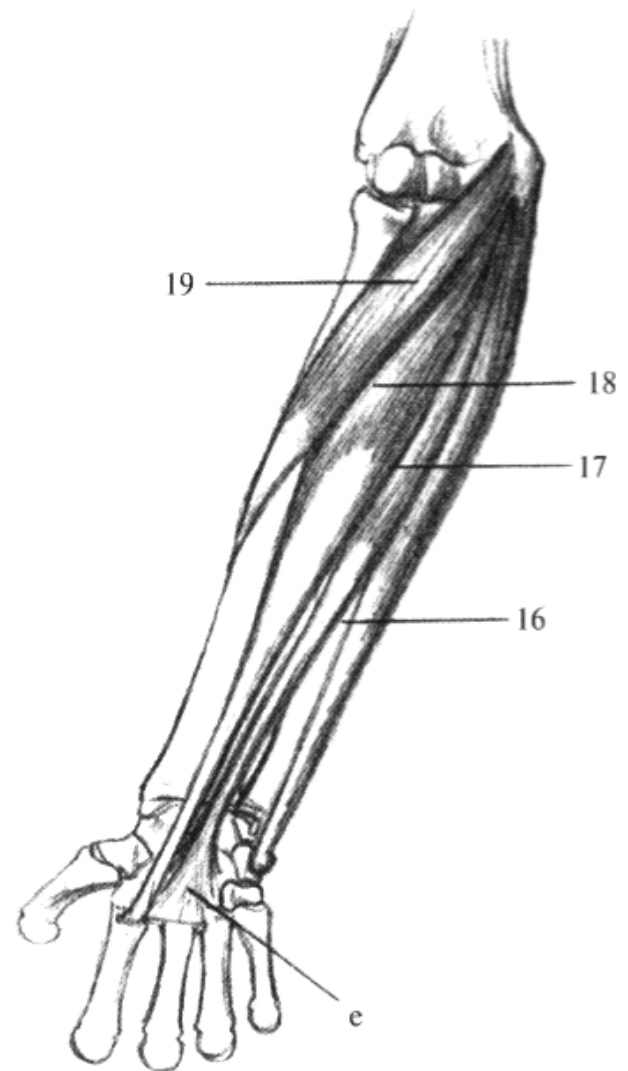
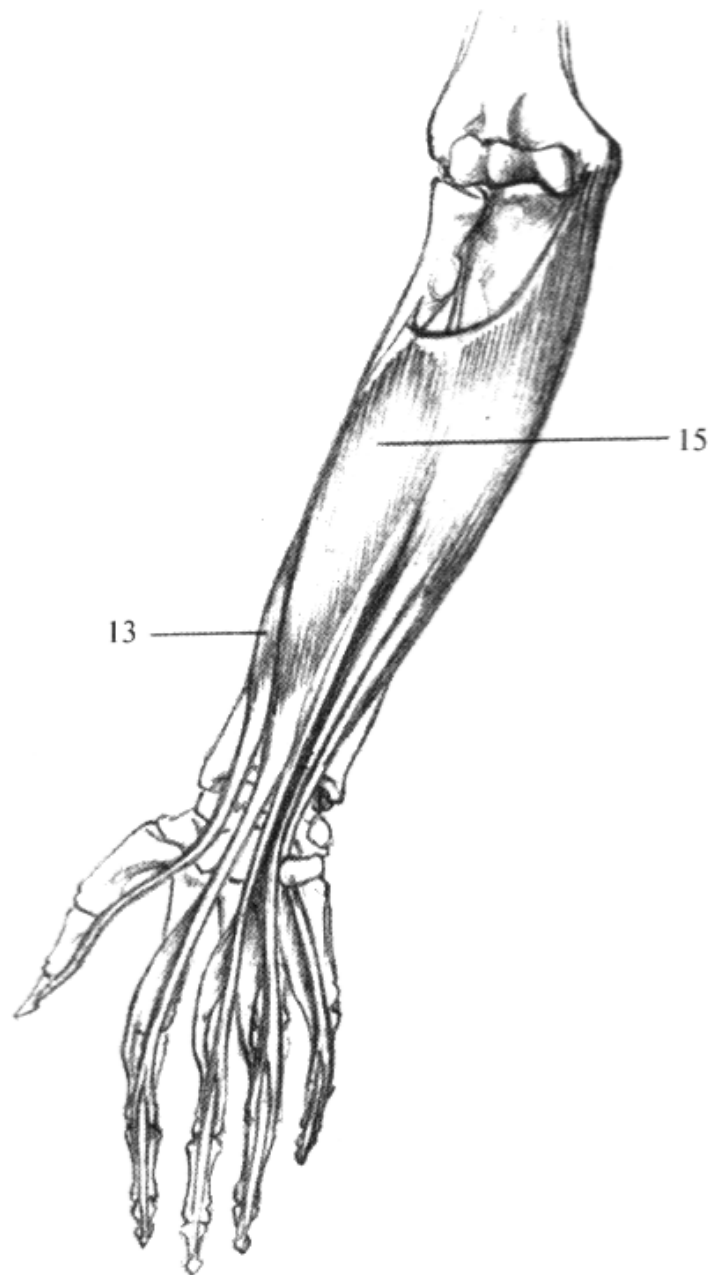
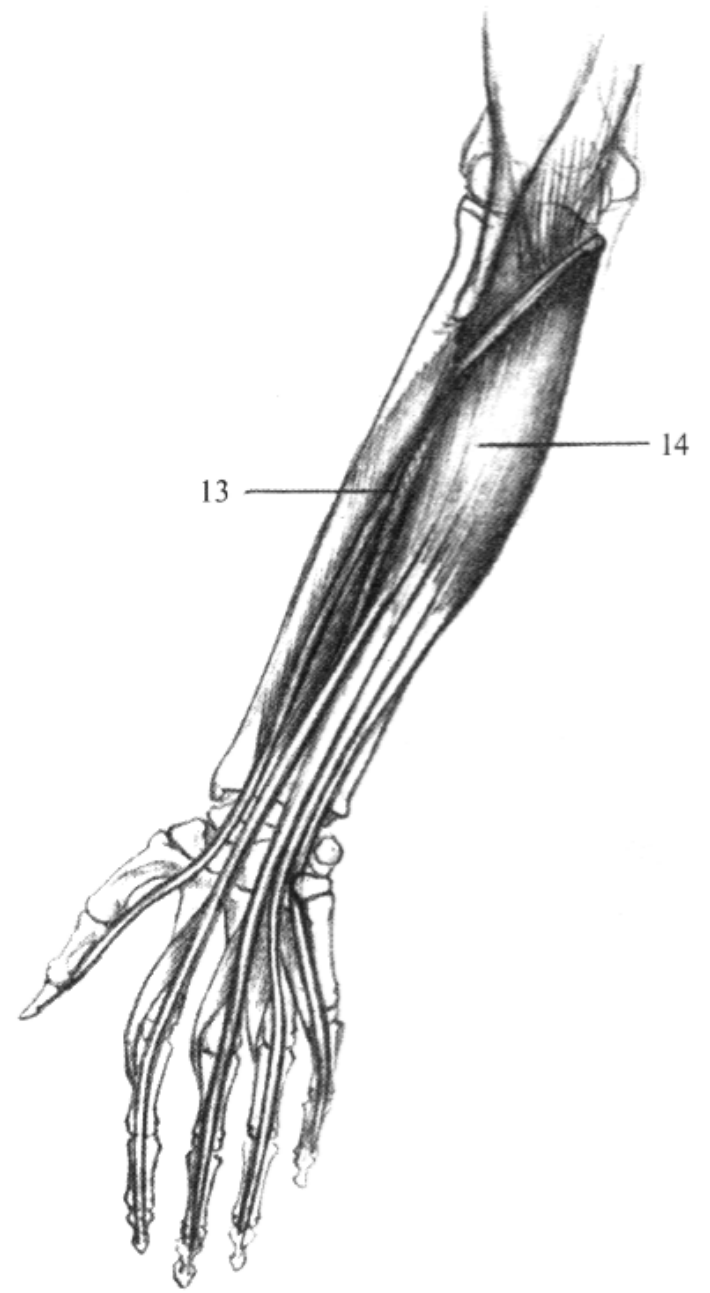
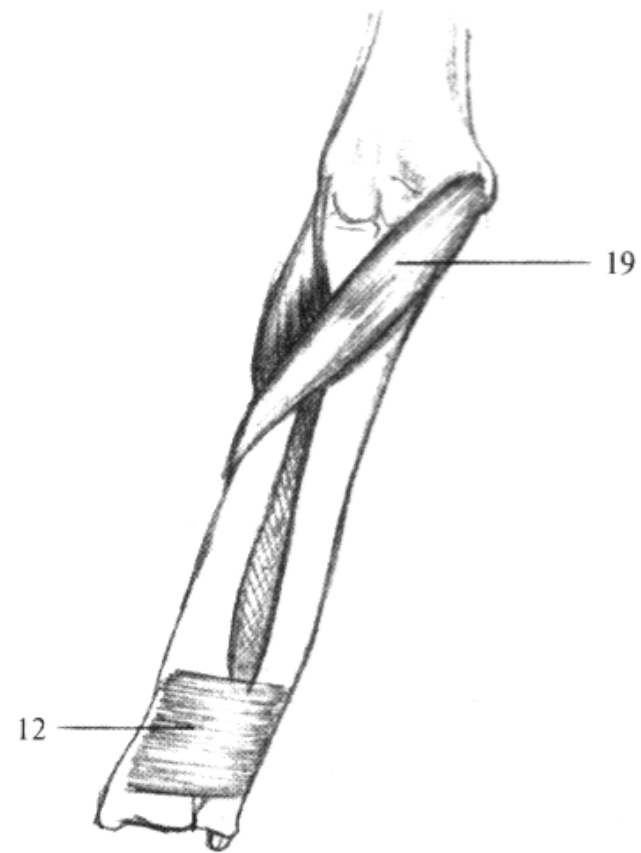
19. Круглый пронатор (*M. pronator fore*)

Самая короткая мышца этой группы; в отличие от остальных мышц группы лежит почти поперек предплечья.

Начало: внутренний надмышелок плечевой кости и венечный отросток локтевой.

Прикрепление: бугристость в средней трети лучевой кости; мышечное брюшко образует внутреннюю границу локтевой ямки.

Функция: пронирует плечевую кость и способствует сгибанию предплечья.





## Б. РАЗГИБАТЕЛИ

## Глубокий слой

20. Собственный разгибатель указательного пальца  
(*M. extensor indicis proprius*)

Начало: середина локтевой кости и межкостная перепонка; сухожилие мышцы проходит вместе с сухожилием общего разгибателя пальцев под тыльной связкой запястья (табл. XXIX, х).

Прикрепление: вместе с сухожилием общего разгибателя пальцев, идущим ко II пальцу.

Функция: разгибает указательный палец.

21. Длинная отводящая мышца большого пальца  
(*M. abductor pollicis longus*)

Тело длинной плоской мышцы обвивает лучевую кость.

Начало: лучевая сторона локтевой кости, верхняя треть задней поверхности лучевой кости и межкостная перепонка.

Прикрепление: основание пястной кости большого пальца.

Функция: разгибает и отводит большой палец.

22. Короткий разгибатель большого пальца (*M. extensor pollicis brevis*)

Начало: совместно с длинной отводящей мышцей большого пальца на межкостной перепонке, а также у локтевой кости ниже ее середины; проходит вдоль первой пястной кости.

Прикрепление: основание I фаланги большого пальца.

Функция: разгибает первую фалангу большого пальца.

23. Длинный разгибатель большого пальца (*M. extensor pollicis longus*)

Начало: тело локтевой кости и межкостная перепонка ниже середины; проходя под тыльной связкой запястья (табл. XXIX, х), мышца идет косо по направлению к большому пальцу.

Прикрепление: ногтевая фаланга большого пальца.  
Функция: разгибает ногтевую фалангу большого пальца.

24. Мышца, вращающая наружу (*M. supinator*)

Лежит глубоко, самый короткий из разгибателей.  
Начало: наружный надмыщелок плечевой кости и верхняя наружная сторона локтевой кости; мышца огибает верхний конец лучевой кости.  
Прикрепление: передняя поверхность лучевой кости ниже шейки и бугра.  
Функция: поворачивает лучевую кость наружу.

Поверхностный слой

25. Длинный лучевой разгибатель кисти (*M. extensor carpi radialis longus*)

Проходит вместе с плечелучевой мышцей по лучевой кости вниз (табл. XXX).  
Начало: наружный край плечевой кости над наружным надмыщелком.  
Прикрепление: основание II пястной кости.  
Функция: разгибает и отводит кисть.

26. Короткий лучевой разгибатель кисти (*M. extensor carpi radialis brevis*)

Начало: наружный надмыщелок плечевой кости.  
Прикрепление: тыльная сторона основания III пястной кости.  
Функция: разгибает кисть.

27. Общий разгибатель пальцев (*M. extensor digitorum communis*)

Начало: наружный надмыщелок плечевой кости; у нижней трети предплечья мышца делится на четыре плоских сухожилия, которые проходят под тыльной связкой запястья к II—V пальцам и, постепенно уплощаясь, делятся у середины основных фаланг на три ножки каждое; средняя ножка прикрепляется к основанию II фаланги, боковые ножки — к основанию ногтевых фаланг. На уровне основных фаланг каждое сухожилие подкрепляется треугольным апоневрозом, являющимся местом прикрепления мелких мышц кисти.  
Функция: разгибает II—V пальцы.

28. Собственный разгибатель V пальца (*M. extensor digiti quinti proprius*)

Эта мышца является, собственно говоря, только частью предыдущей, от которой она отделяется в верхней или средней трети предплечья и прикрепляется, вместе с соответствующим сухожилием предыдущей мышцы, у второй и у ногтевой фаланги мизинца.  
Функция: разгибает мизинец.

29. Локтевой разгибатель кисти (*M. extensor carpi ulnaris*)

Лежит рядом с предыдущей мышцей.  
Начало: наружный надмыщелок плечевой кости и верхняя часть локтевой.

Прикрепление: основание V пястной кости.

Функция: разгибает и приводит кисть к локтевой стороне.

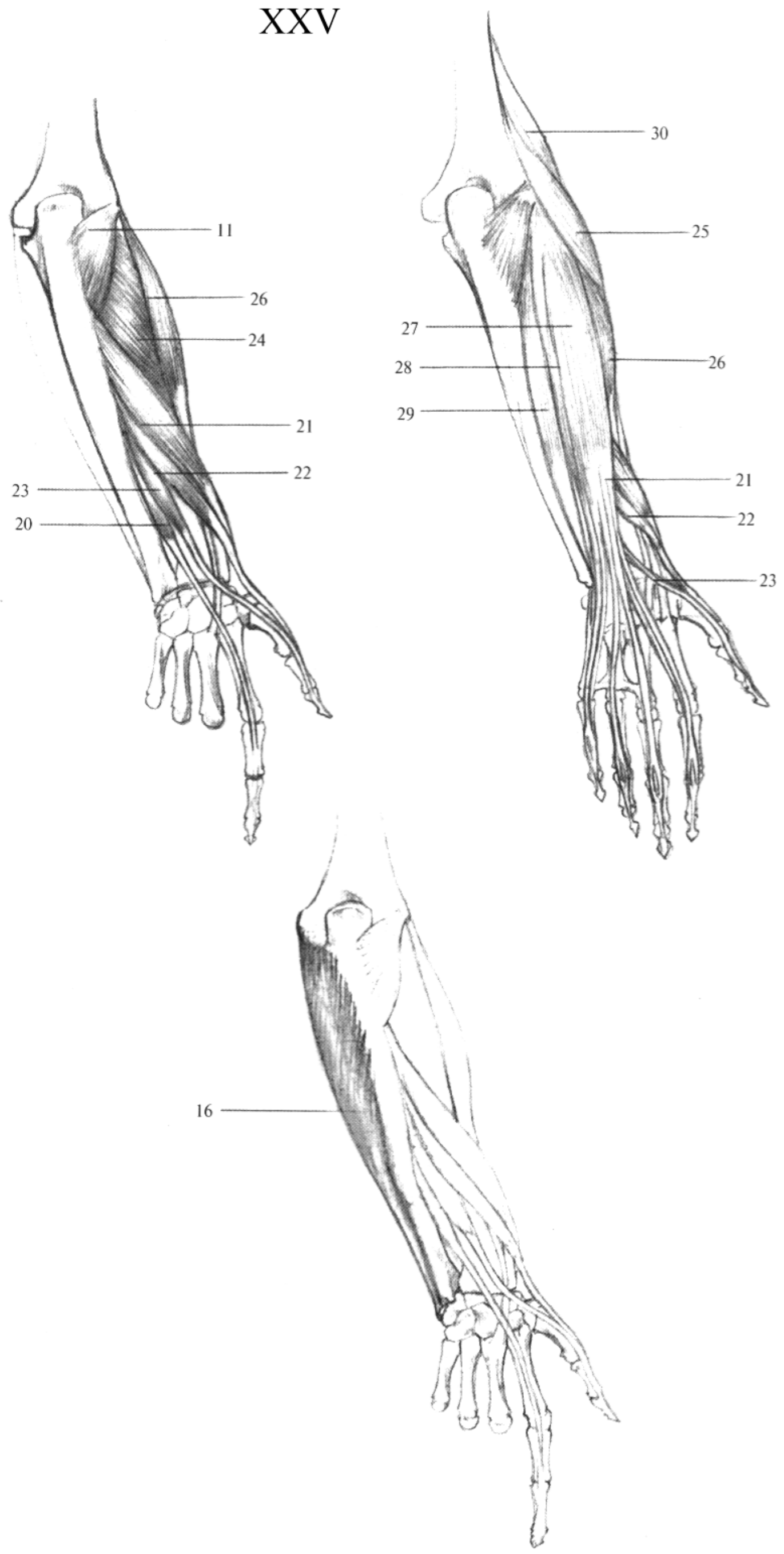
30. Плечелучевая мышца (*M. brachioradialis*)

Самая длинная из всех разгибателей (табл. XXX).

Начало: над наружным надмыщелком плечевой кости у нижней ее трети; направляется вниз вдоль лучевой кости.

Прикрепление: шиловидный отросток лучевой кости.

Функция: восстанавливает срединное положение предплечья после вращения его наружу или вовнутрь и сгибает предплечье.



## XXVI—XXVII

### МЫШЦЫ КИСТИ

Запястье является переходом от предплечья к кисти; пясть расширяется к дистальному концу и переходит в пальцы. Над запястьем на ладонной стороне кисти видны сухожилия сгибателей, на тыльной стороне — сухожилия разгибателей. Мышцы ладони принято делить на три группы: группа мышц возвышения большого пальца, группа мышц возвышения мизинца и мышцы ладонной поверхности кисти, расположенные между этими двумя группами.

1. Тыльные межкостные мышцы (*M. interossei dorsales*)

Имеются четыре тыльные межкостные мышцы (табл. XXVI, 1, а—г); они находятся глубже всех и обращены к ладонной стороне кисти; самой большой и сильной из них является первая межкостная мышца, отходящая от I пястной кости. Остальные начинаются у соответствующих пястных костей и переходят в края треугольного апоневроза. Функция: мышцы отводят пальцы от средней линии (от продольной оси кисти).

2. Ладонные межкостные мышцы (*M. interossei volares*)

Имеются три ладонные межкостные мышцы (табл. XXVI, 2, а—в); они заполняют 2, 3 и 4-е межкостные промежутки; мышцы начинаются от тел II — V пястных костей. Прикрепление: вплетаются в треугольный апоневроз тех же пальцев. Функция: приводят пальцы к продольной оси кисти.

3. Червеобразные мышцы (*M. lumbricales*)

Четыре тонкие, небольшие мышцы.

Начало: сухожилия глубокого сгибателя пальцев.

Прикрепление: свободный край треугольного апоневроза.

Функция: сгибают основные фаланги II—V пальцев.

4. Приводящая мышца большого пальца (*M. adductor pollicis*)

Имеет косую и поперечную головки. Косая головка начинается в глубине ладонной поверхности кисти от головчатой и крючковатой костей; поперечная головка начинается от ладонной поверхности III пястной кисти.

Прикрепляется к локтевой сесамовидной кости большого пальца.  
Функция: приводит большой палец к остальным.

5. Короткий сгибатель большого пальца (*M. flexor pollicis brevis*)

Начинается двумя головками; поверхностная головка — от поперечной связки запястья и от бугорка большой многоугольной кости, глубокая головка — от малой многоугольной и головчатой костей.

Прикрепляется к основанию основной фаланги большого пальца и к обоим сесамовидным костям.

Функция: сгибает первую фалангу большого пальца.

6. Мышца, противопоставляющая большой палец (*M. opponens pollicis*)

Начало: поперечная связка запястья и большая многоугольная кость.

Прикрепление: лучевой край I пястной кости.

Функция: противопоставляет большой палец остальным (табл. XIX, 3).

7. Короткая отводящая мышца большого пальца (*M. abductor pollicis brevis*)

Начало: поперечная связка запястья и ладьевидная кость.

Прикрепление: лучевая сесамовидная кость большого пальца.

Функция: отводит большой палец.

8. Мышца, противопоставляющая мизинец (*M. opponens digiti quinti*)

Начало: крючковидный отросток крючковой кости и поперечная связка запястья.

Прикрепление: V пястная кость.

Функция: приподнимает V пястную кость по направлению к середине ладони (противопоставляет мизинец большому пальцу).

9. Короткий сгибатель мизинца (*M. flexor digiti quinti brevis*)

Начало: крючковидный отросток крючковой кости и поперечная связка запястья.

Прикрепление: основная фаланга V пальца.

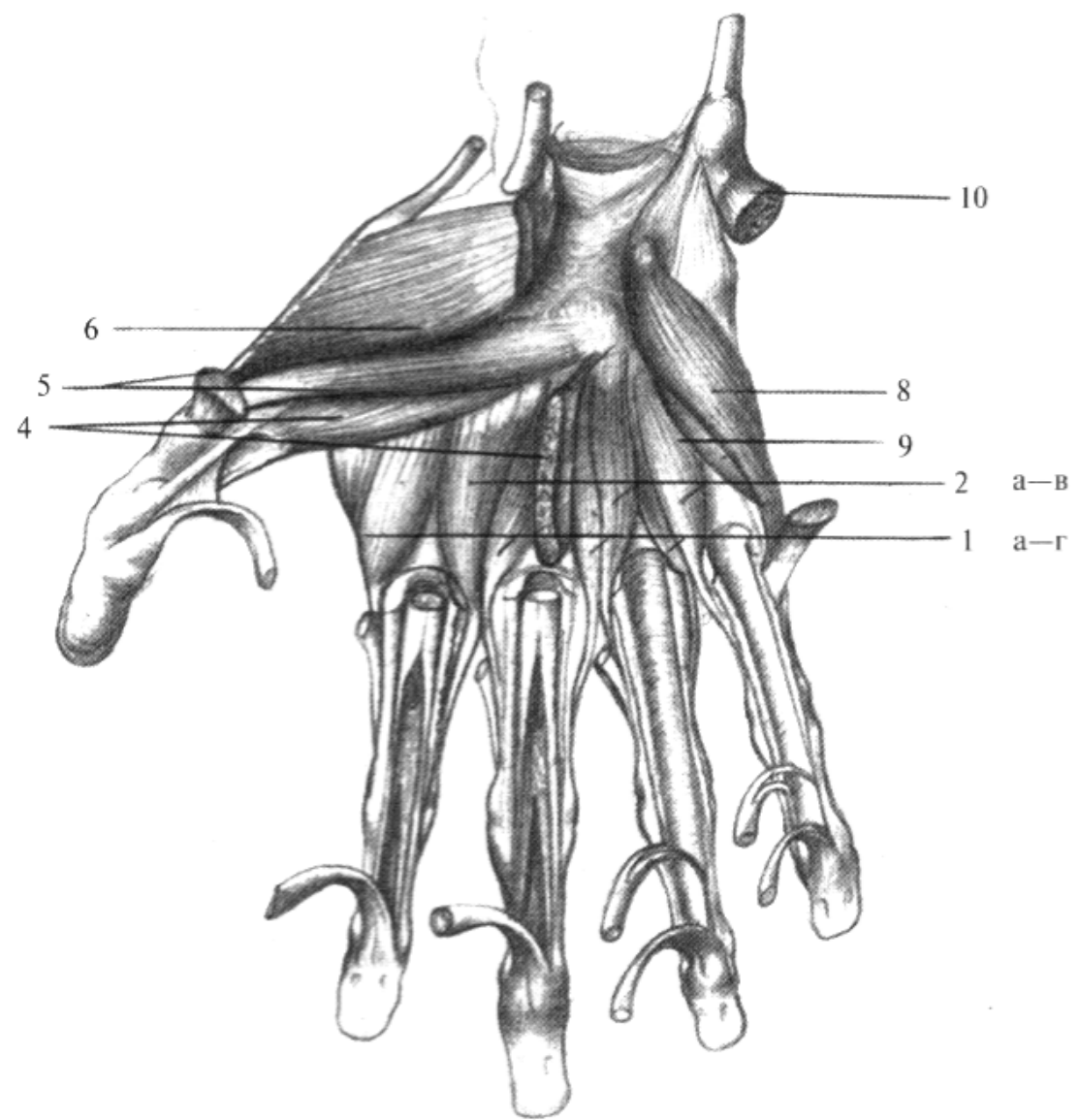
Функция: сгибает основную фалангу мизинца.

10. Отводящая мышца мизинца (*M. abductor digiti quinti*)

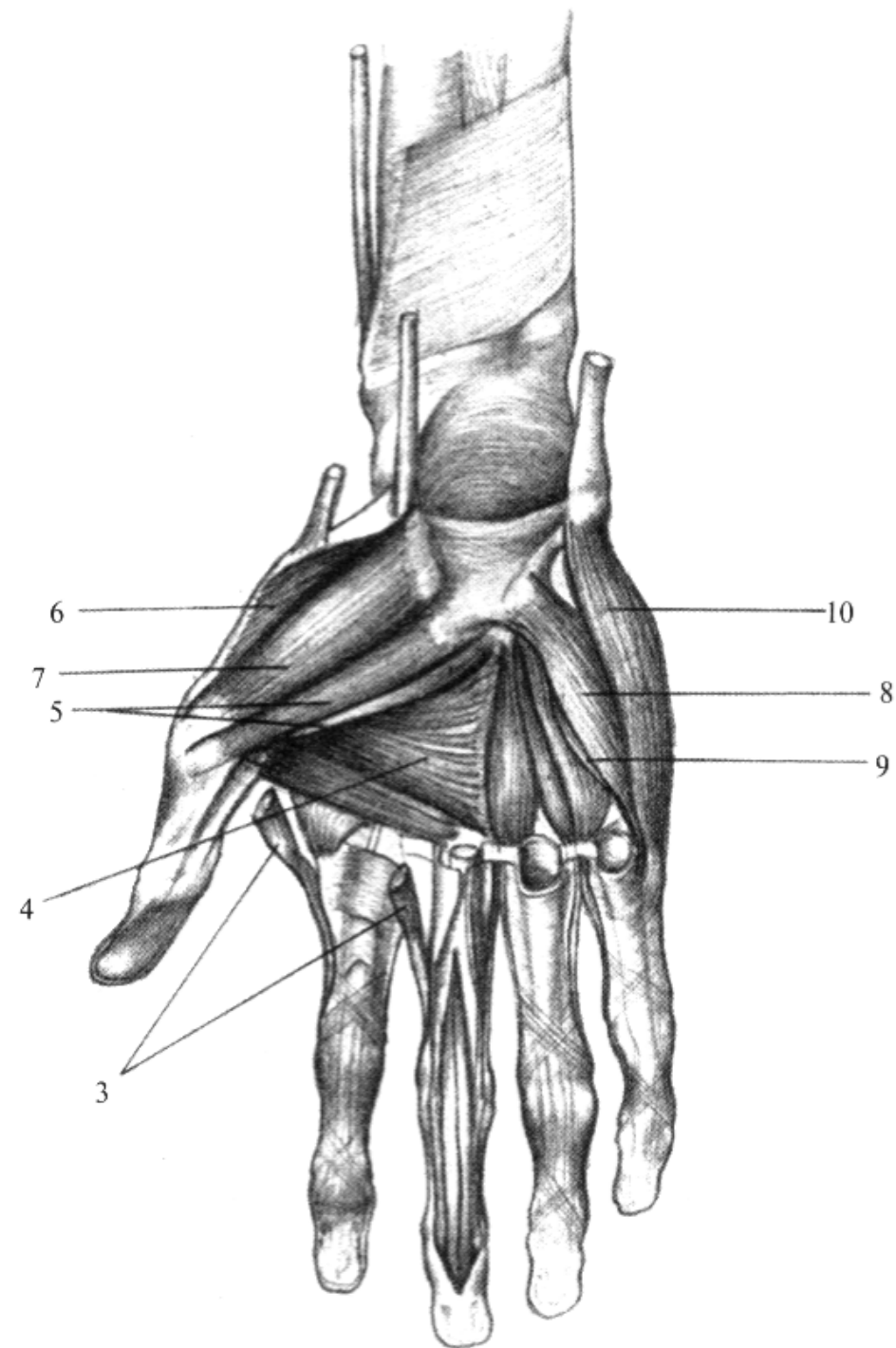
Начало: гороховидная кость и поперечная связка запястья.

Прикрепление: основание I фаланги мизинца.

Функция: отводит мизинец (табл. XXVII).







# МЫШЕЧНАЯ СИСТЕМА И ФУНКЦИЯ ВЕРХНЕЙ КОНЕЧНОСТИ

## XXVIII—XXXIII

После того как мы подробно рассмотрели мышцы верхней конечности во всех деталях, воспользуемся следующими четырьмя таблицами (XXVIII—XXXI) для ознакомления со взаимодействием этих мышц. Мышечная система конечности представляет собой единое целое. На рисунках мышцы представлены спереди и сзади, справа и слева. Отдельные мышцы обозначены теми же цифрами, что и на предыдущих таблицах.

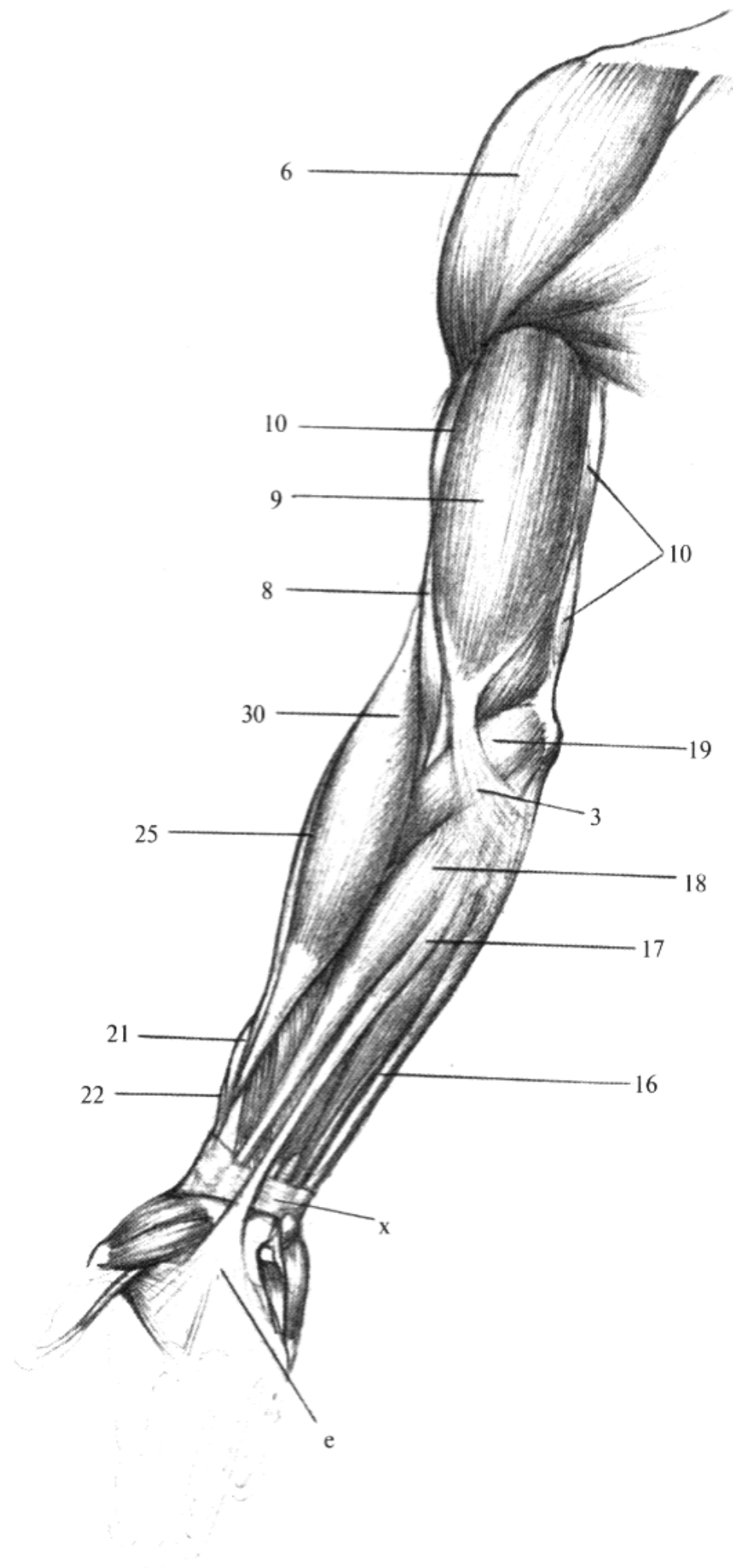
## ДВИЖЕНИЕ РУКИ И КИСТИ

На табл. XXXII изображена вся конечность; на рис. 1 видна двуглавая мышца плеча (а) в действии; на рис. 2 особенно отчетливо видна плечелучевая мышца (б). На рис. 3 видна вся верхняя конечность в перспективе.

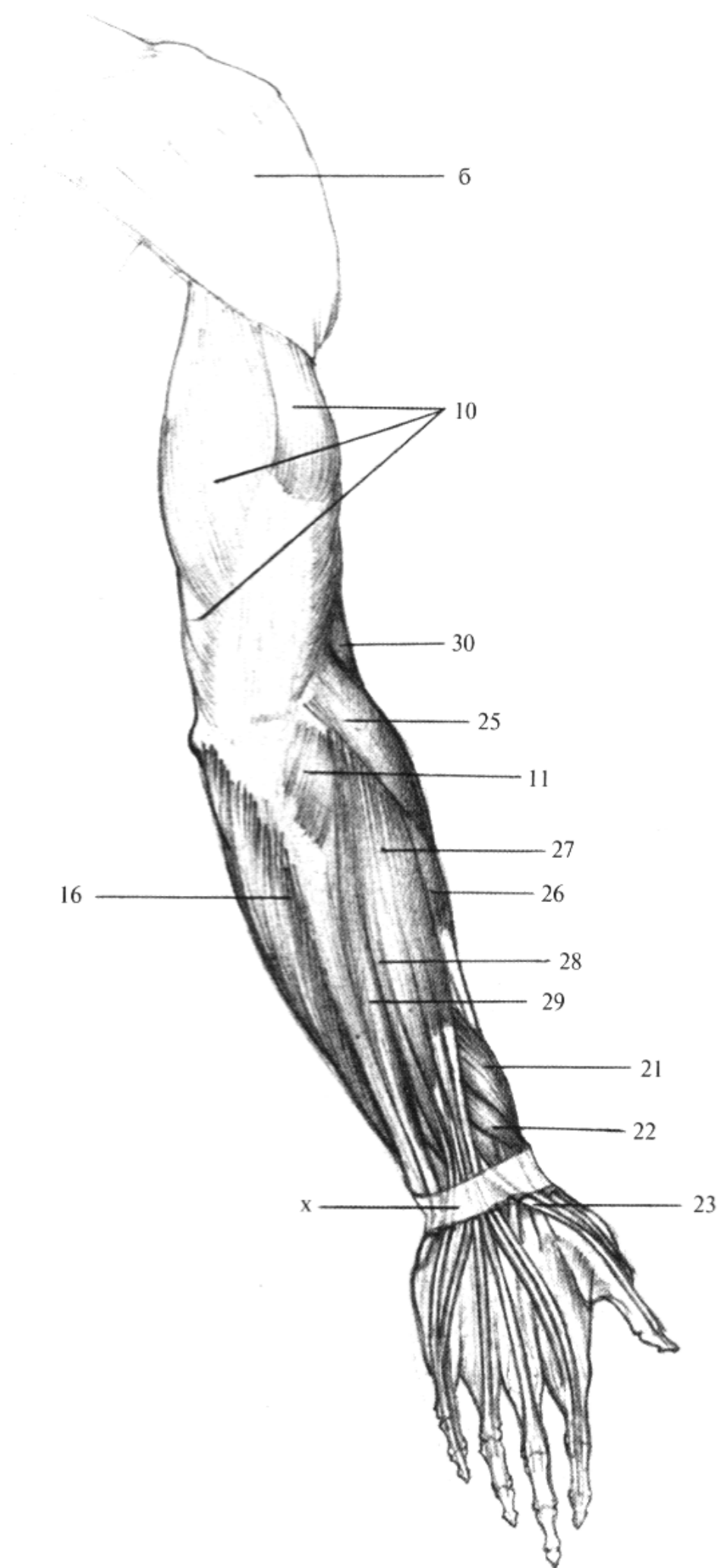
На кисти самым важным является движение большого пальца.

На лучевой стороне запястья хорошо видны сухожилия отводящих мышц и разгибателей большого пальца (табл. XXXIII, 3, а, б, в). Эта сторона кисти отличается гибкостью, так как пястная кость большого пальца допускает очень свободное движение.

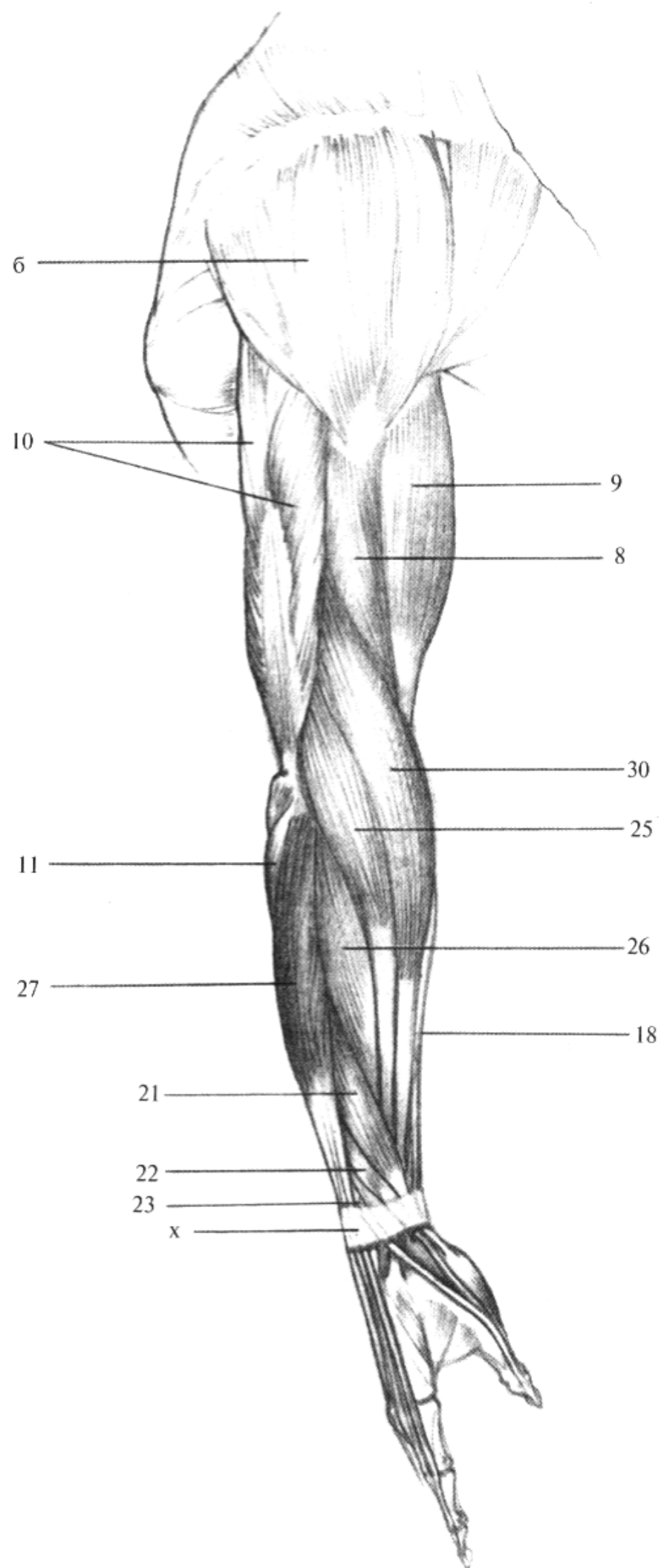
На рис. 6 на сжатом кулаке вырисовываются натянутые сухожилия поверхностных разгибателей (д, е, ж).



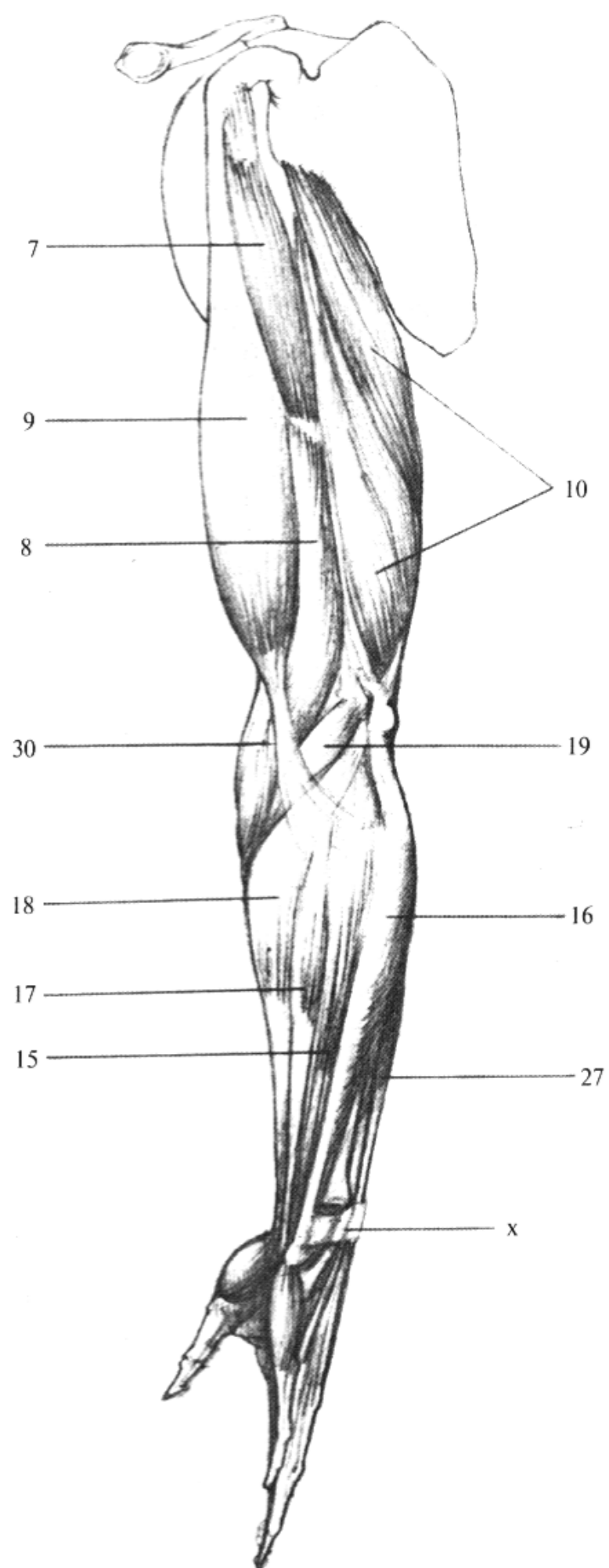
Вид спереди



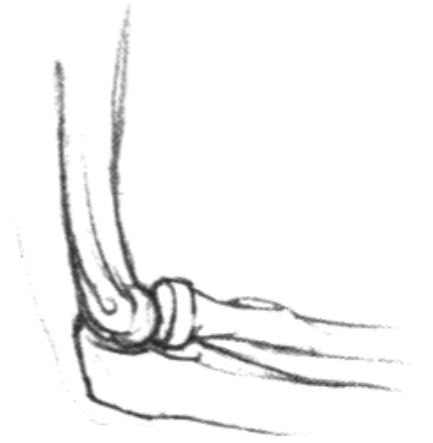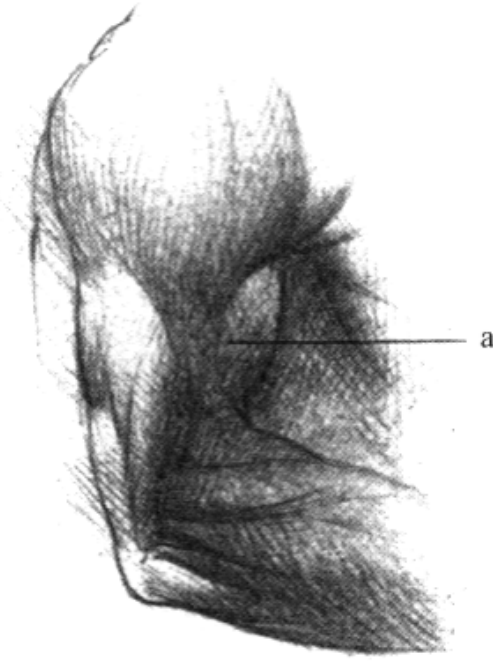
Вид сзади



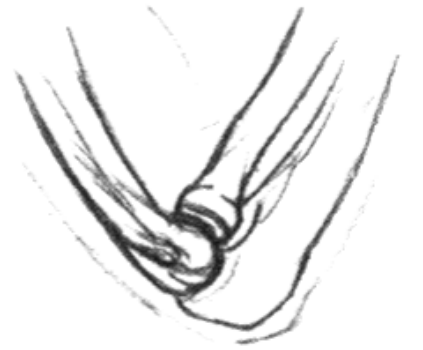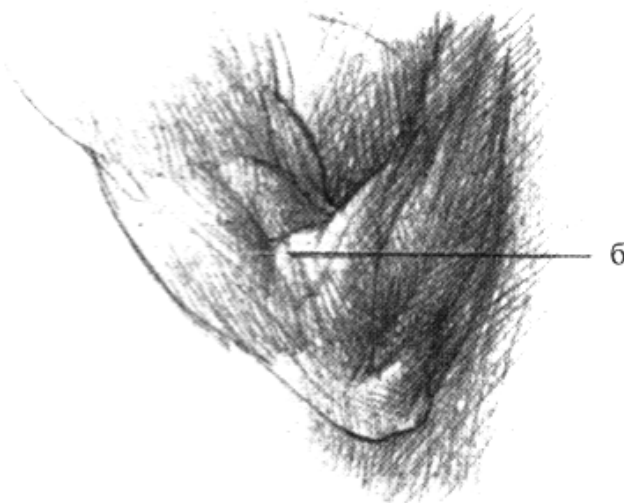
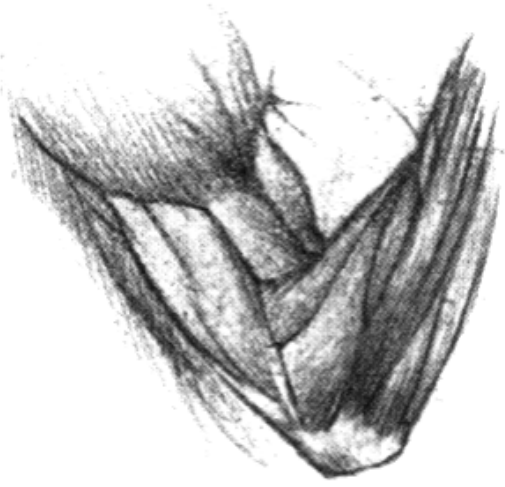Наружная сторона



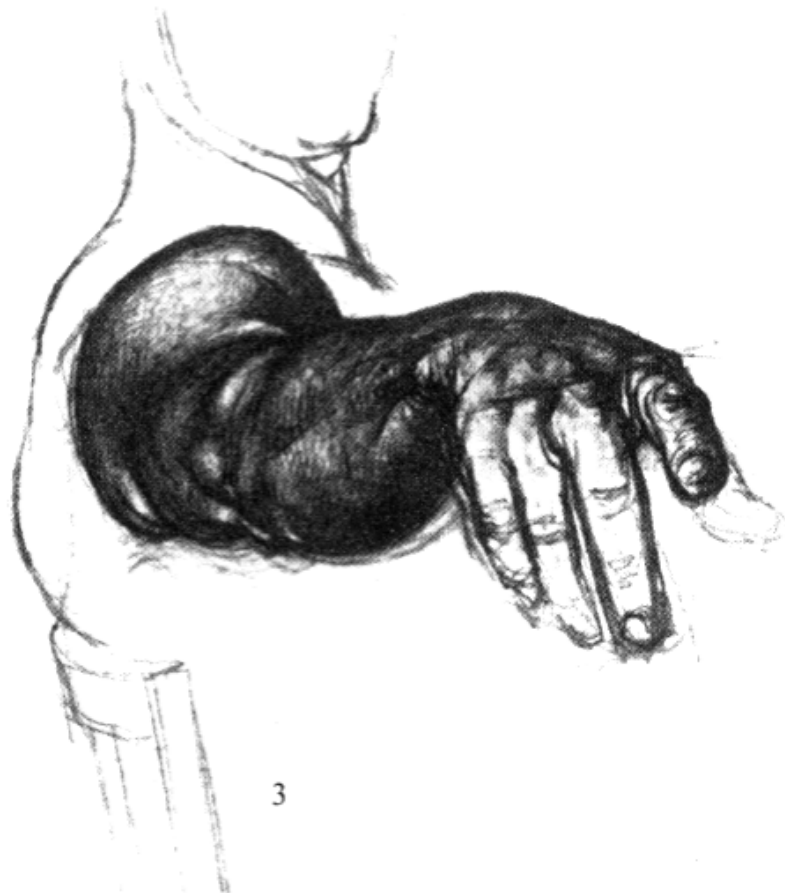Внутренняя сторона



1

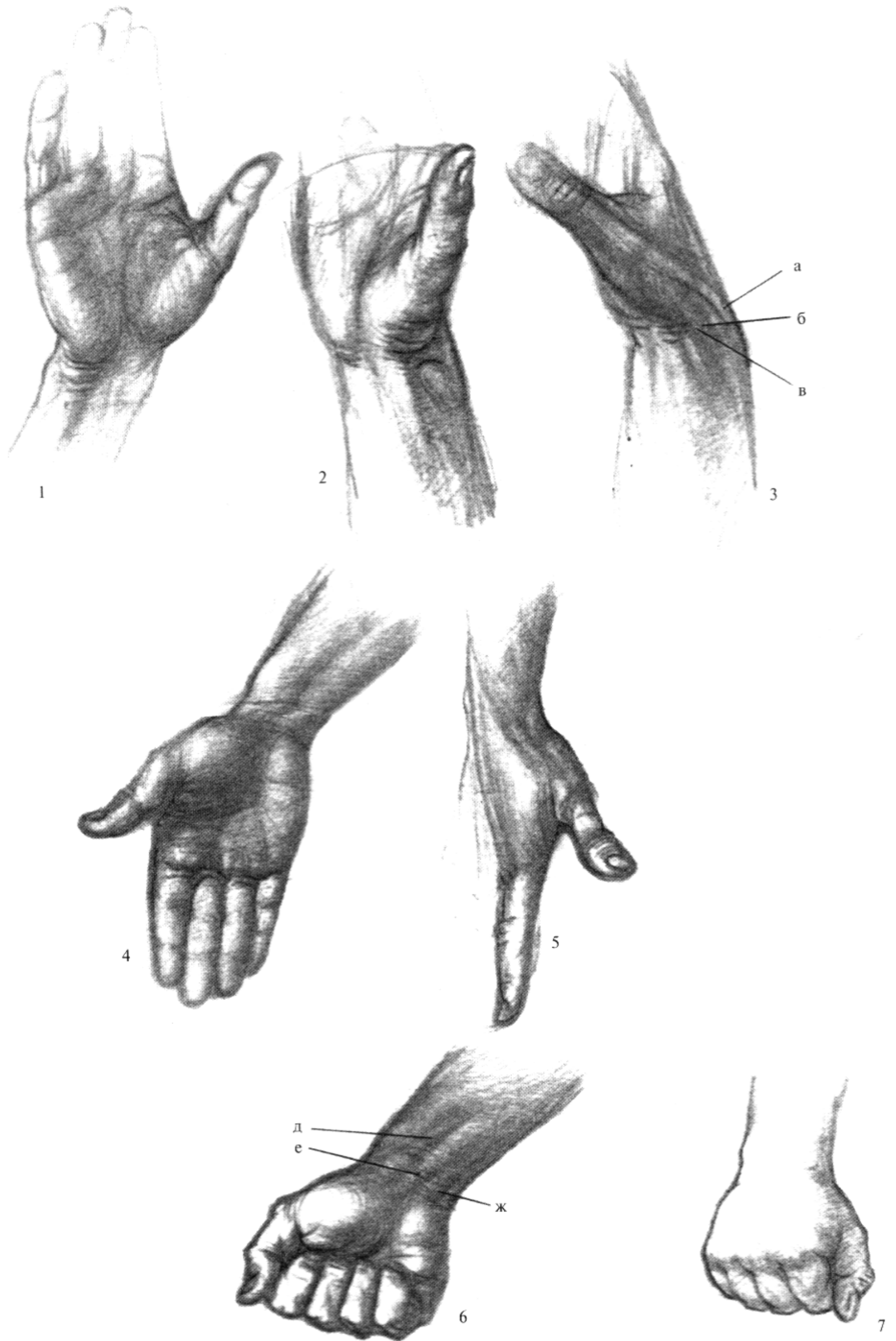


2



3





# КОСТИ НИЖНЕЙ КОНЕЧНОСТИ

## XXXIV

### КОСТИ ТАЗОВОГО ПОЯСА

#### БЕЗЫМЯННАЯ КОСТЬ (*Os coxae*)

Эта кость состоит из трех костей: подвздошной (Б, а), седалищной (Б, в) и лобковой (лонной) (Б, б). Эти три кости тесно связаны между собой и, соединяясь, образуют вертлужную впадину, в которую входит головка бедра (А, Наружная сторона, 4).

#### Подвздошная кость (*Os ilium*)

Эта кость образует самую широкую часть таза (Б, а). Ее верхний край — подвздошный гребень — S-образно изогнут; на нем находятся три параллельные шероховатые линии — наружная, средняя и внутренняя (А, Наружная и Внутренняя стороны, 1). Подвздошный гребень заканчивается спереди выступом — передняя верхняя подвздошная ость (А, 2), под ней находится передняя нижняя подвздошная ость (А, 3), на заднем конце видны задние верхняя и нижняя подвздошные ости (А, Вид сзади, 8, 9). Ниже находится глубокая дугообразная вырезка (А, 6). Боковая сторона крыла подвздошной кости вогнута, и на ней видно несколько шероховатых линий (А, Наружная сторона и Вид сзади, 11, 12).

#### Седалищная кость (*Os ischii*)

На ней различаются тело и две ветви (Б, в). Тело кости треугольное. На границе тела и нисходящей ветви отходит назад очень острый выступ — ость седалищной кости (А, Внешняя и Внутренняя сторона, 10), под ней находится нисходящая ветвь седалищной кости (А, 5). Восходящая и нисходящая ветви образуют приблизительно прямой угол. Там, где сходятся обе ветви седалищной кости, на последней расположен обращенный назад и вниз мощный седалищный бугор (А, 13).

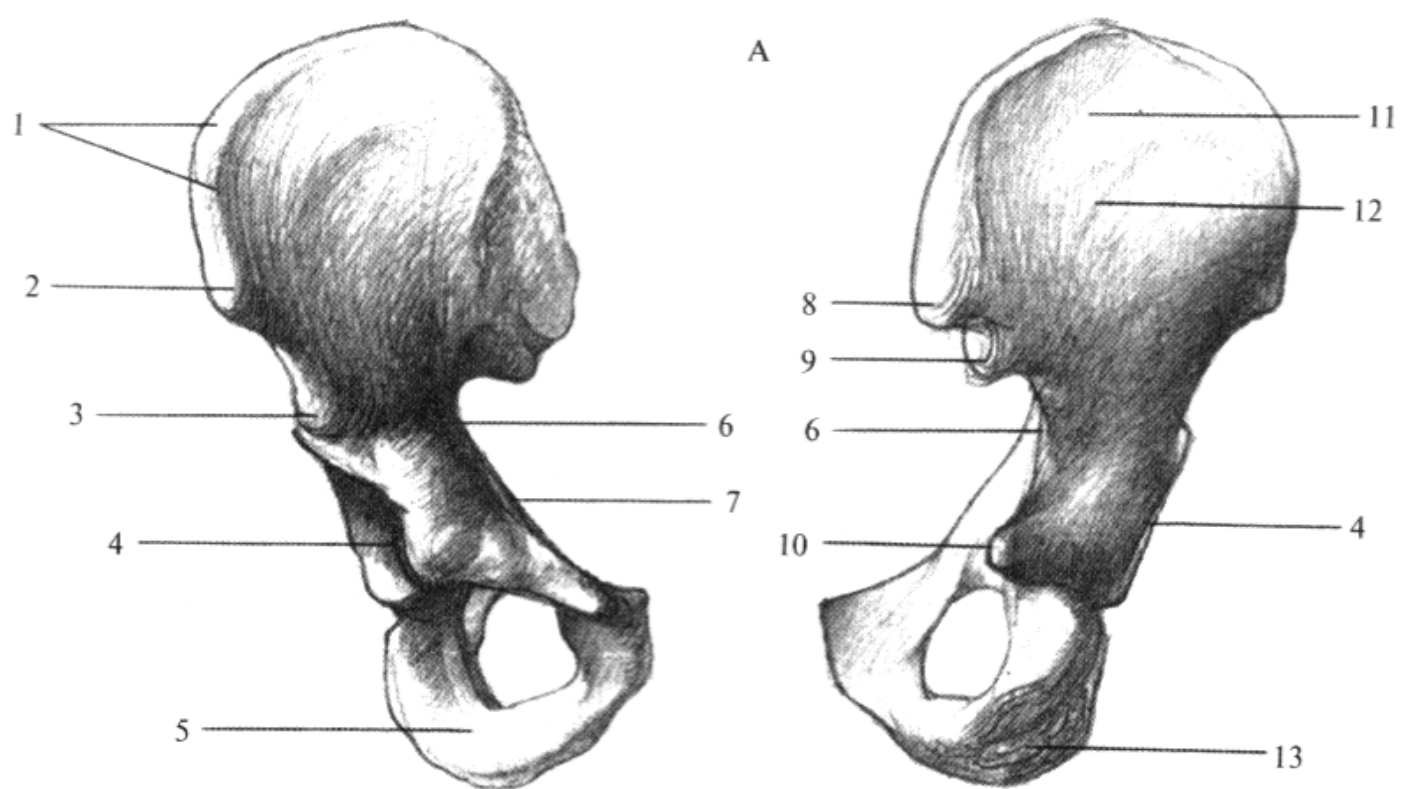
#### Лобковая кость (*Os pubis*)

Также состоит из тела и из двух ветвей (Б, б) — горизонтальной и нисходящей. Горизонтальная ветвь идет по направлению к средней линии, суживается и является почти трехгранной. Верхний край горизонтальной ветви называется гребнем лобковой кости (А, 7). На конце нисходящей ветви находится большая суставная поверхность (А, 14).

Обе тазовые кости образуют вместе с крестцовой костью костное кольцо.

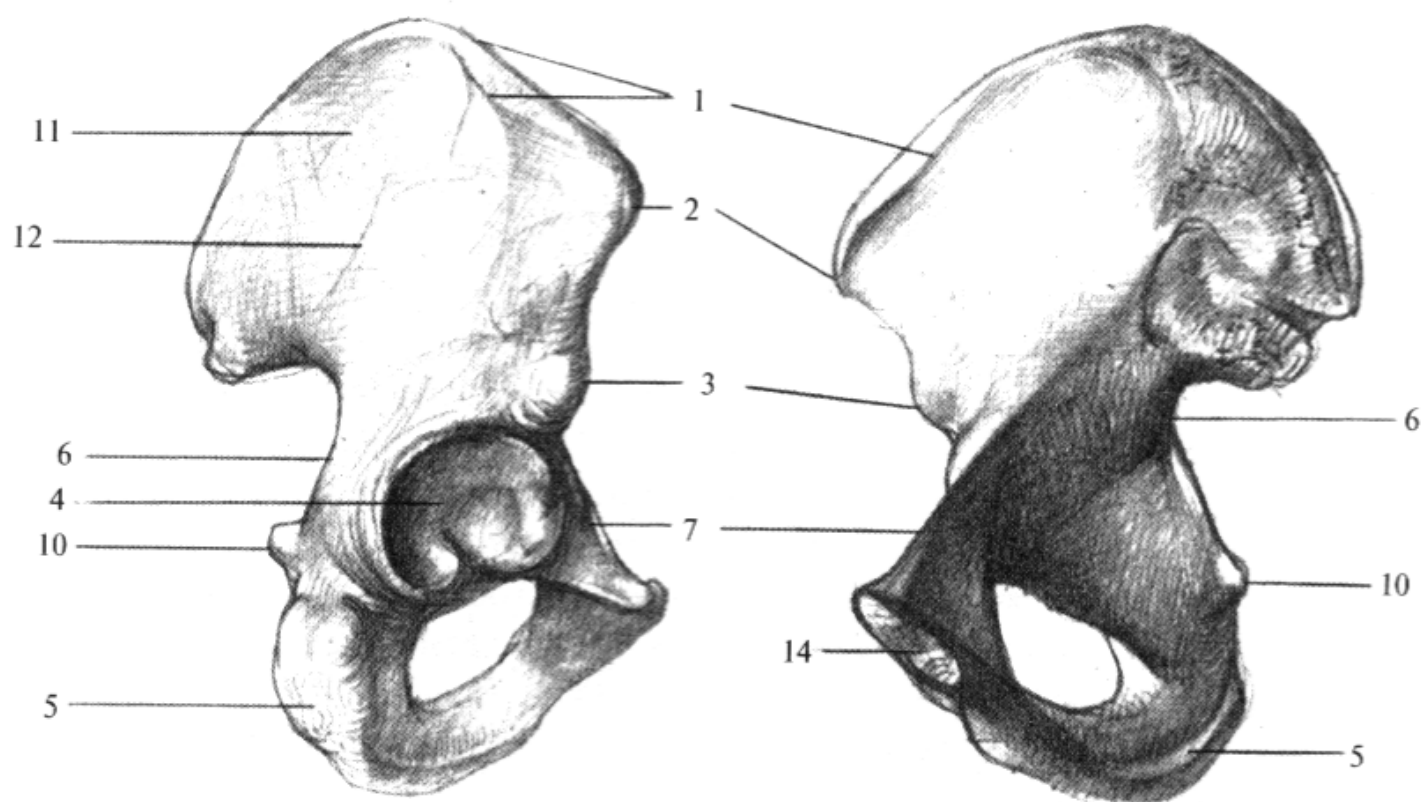
# XXXIV

A



Вид спереди

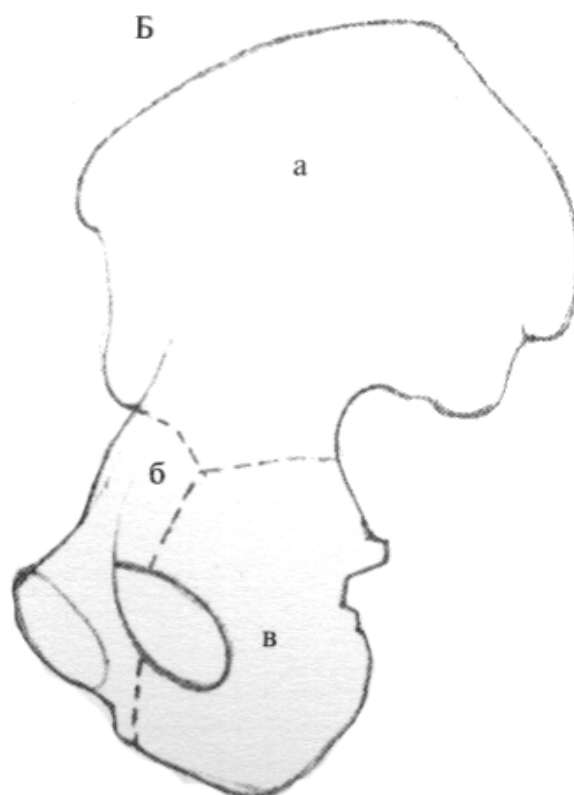
Вид сзади



Наружная сторона

Внутренняя сторона

Б

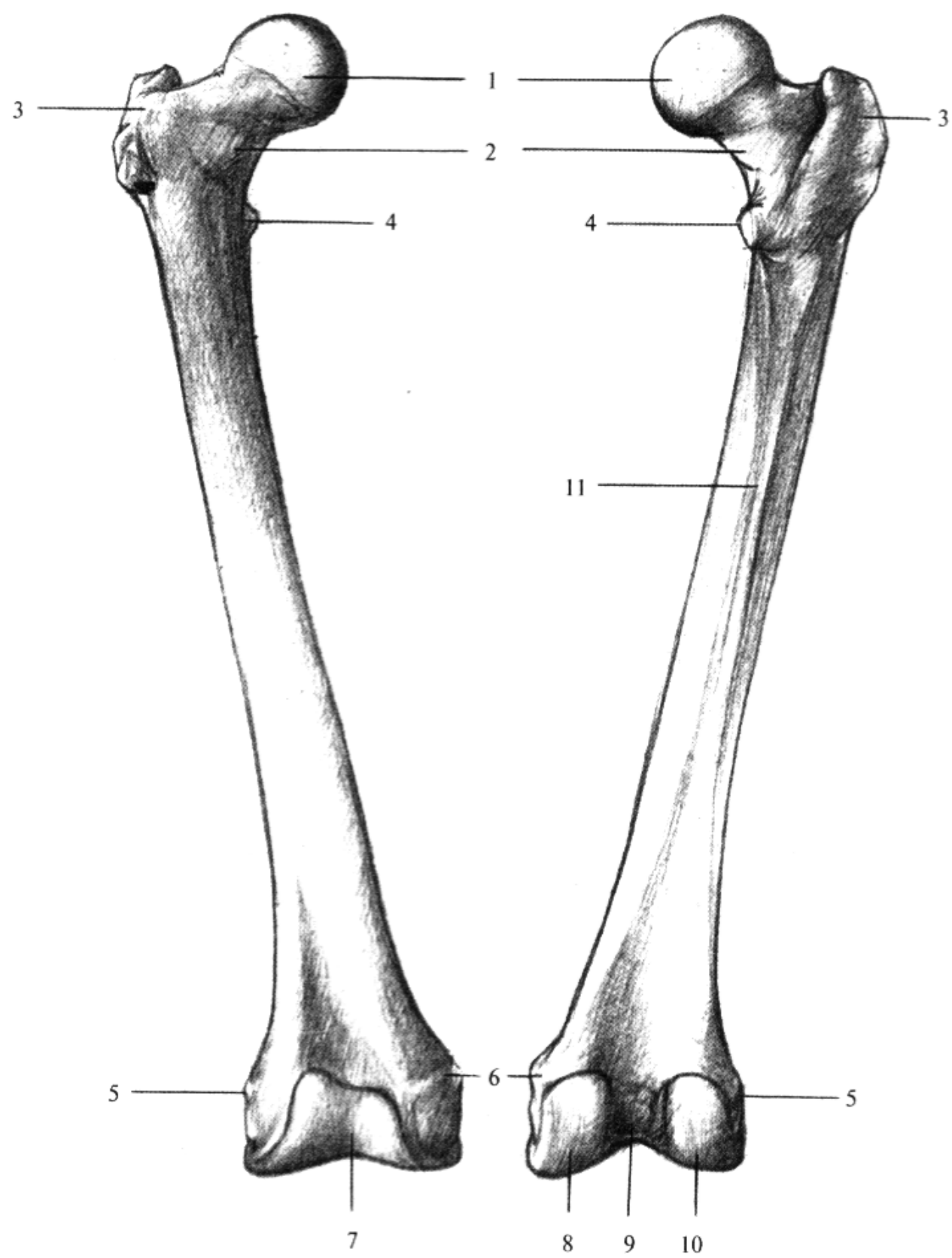


## КОСТИ СВОБОДНОЙ НИЖНЕЙ КОНЕЧНОСТИ

БЕДРО (*Femur*)

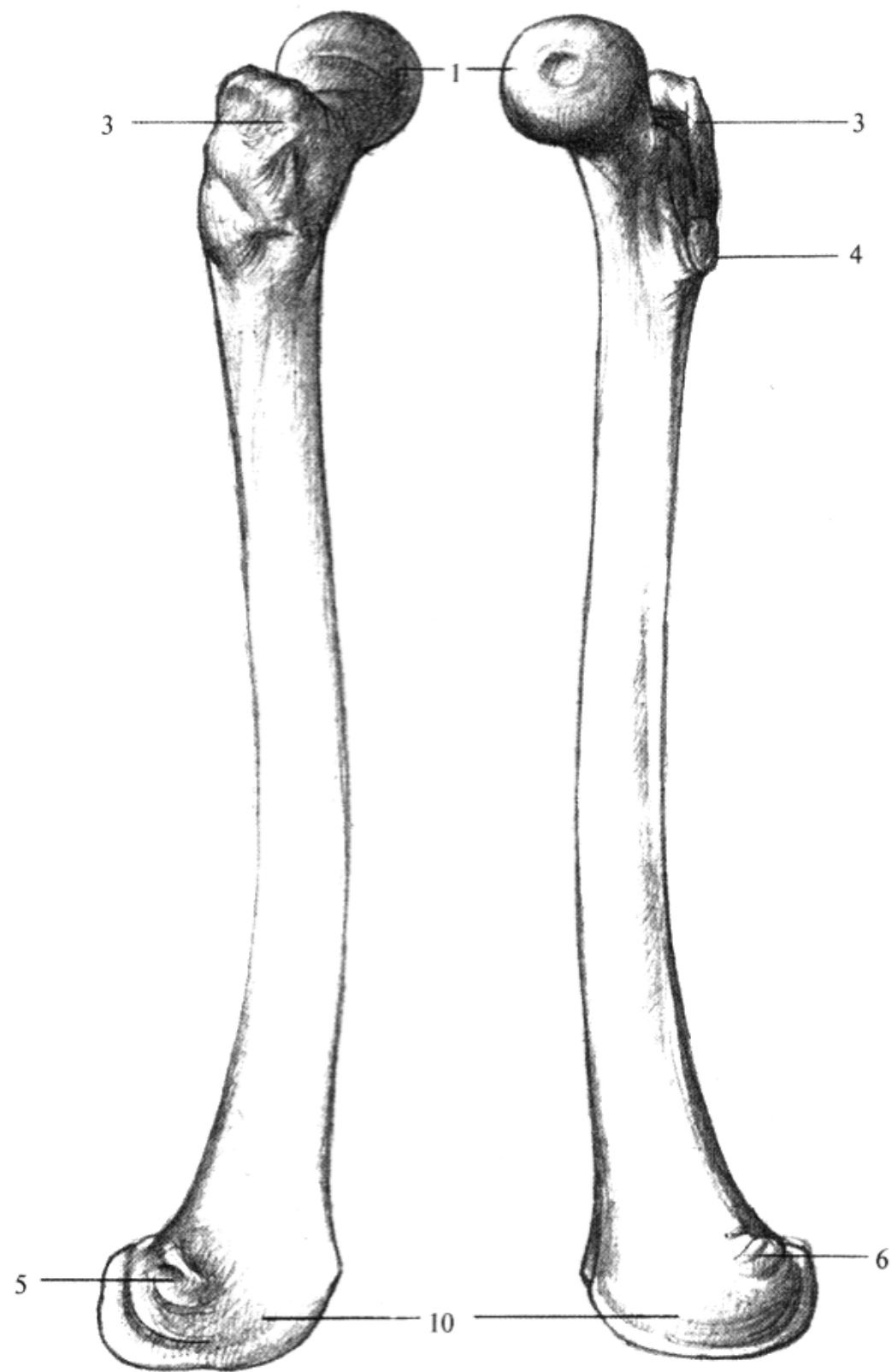
Бедро (табл. XXXV и XXXVI) является самой длинной костью скелета и при стоящем положении идет от таза вниз и косо кнутри. Наверху находится покрытая суставным хрящом полушарообразная головка (1), ниже шейка, ось которой образует с телом угол приблизительно в  $45^{\circ}$  (табл. XXXV, 2). За шейкой бедра сзади и сбоку находится большой вертел (3), сзади внутри — малый вертел (4), а между ними проходит межвертельный гребень. Рядом с ним на внутренней стороне большого вертела находится вертельная ямка. Тело кости спереди прямое, сбоку — изогнутое назад. Утолщенный нижний конец бедра образует два мыщелка, внутренний (табл. XXXV, 8) и наружный (табл. XXXV, 10), которые спереди встречаются, образуя плоскую площадку (табл. XXXV, 7). Наружный мыщелок шире и короче, чем внутренний, и выдается больше вперед. Между мыщелками на задней стороне находится углубление (табл. XXXV, 9). Боковая поверхность мыщелков шероховата, и на ней имеются надмыщелки (табл. XXXV, 5, 6). Мыщелки покрыты хрящом, и их общая поверхность снизу напоминает копыто.

На передней стороне между бедром и голенью находится треугольная коленная чашка (табл. XXXVII, А), которая вставлена в сухожилие четырехглавой мышцы бедра. Передняя поверхность коленной чашки (табл. XXXVII, 1) шероховата, задняя — покрыта хрящом (табл. XXXVII, 2) и разделена продольным гребнем (табл. XXXVII, 2, а) на две площадки.



Вид спереди

Вид сзади



Наружная сторона

Внутренняя сторона

## XXXVII—XXXVIII

### КОСТИ ГОЛЕНИ

Голень состоит из двух лежащих рядом длинных костей; кнутри лежит большеберцовая кость (б), кнаружи — малоберцовая (а) (табл. XXXVII, Б). Большеберцовая кость соответствует локтевой кости, а малоберцовая — лучевой кости предплечья.

#### Большеберцовая кость (*Tibia*)

Верхняя часть большеберцовой кости утолщена, на ней имеются внутренний и наружный мыщелки (табл. XXXVII, 5, 6). На наружном мыщелке имеется суставная поверхность для сочленения с малоберцовой костью (табл. XXXVIII, 13). На мыщелках располагаются две вогнутые суставные поверхности (табл. XXXVII, 3), отделенные друг от друга шероховатым возвышением (табл. XXXVII, 4). Под мыщелками спереди находится сильно выдающийся бугор (табл. XXXVII, 8), переходящий в S-образный длинный гребень. Медиально от гребня костная поверхность не покрыта мышцами. Нижний конец кости (табл. XXXVII, 11) имеет четырехугольную форму, на его внутренней стороне выступает внутренняя лодыжка (табл. XXXVII, 10). На наружной стороне имеется вырезка для малоберцовой кости (табл. XXXVIII, 14).

#### Малоберцовая кость (*Fibula*)

Верхний конец малоберцовой кости (табл. XXXVII, 7) примыкает к большеберцовой под ее наружным мыщелком (табл. XXXVII, 5).

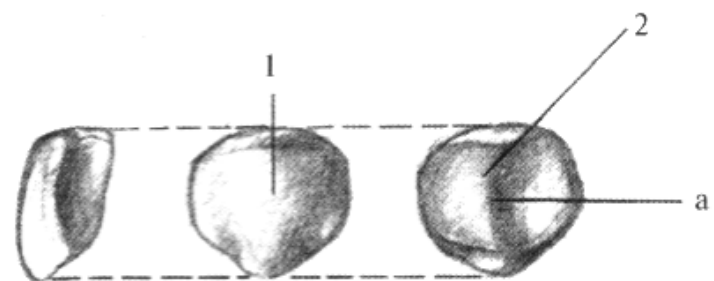
Малоберцовая кость тоньше большеберцовой, головка ее оканчивается верхушкой (табл. XXXVII, 7). На внутренней поверхности головки имеется суставная поверхность (табл. XXXVIII, 15), образующая с суставной поверхностью наружного мыщелка большеберцовой кости общий сустав (табл. XXXVIII, 13). Нижнюю часть малоберцовой кости составляет наружная лодыжка, лежащая ниже и более сзади, чем внутренняя (табл. XXXVII, 9). На внутренней поверхности наружной лодыжки имеется плоская суставная поверхность (табл. XXXVIII, 12).



# XXXVII

A

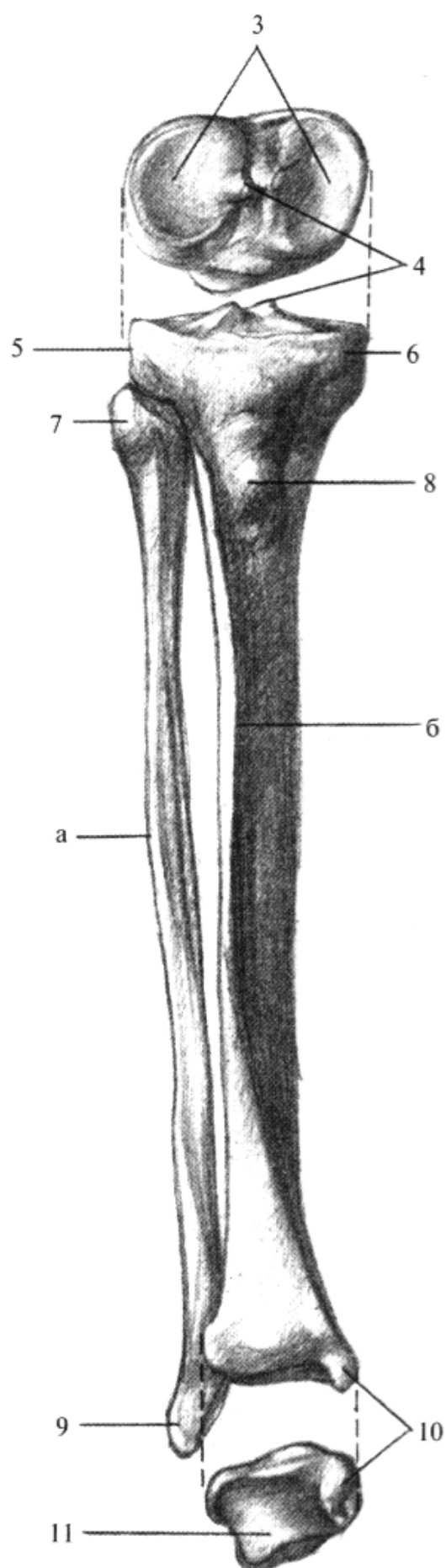
Вид сбоку



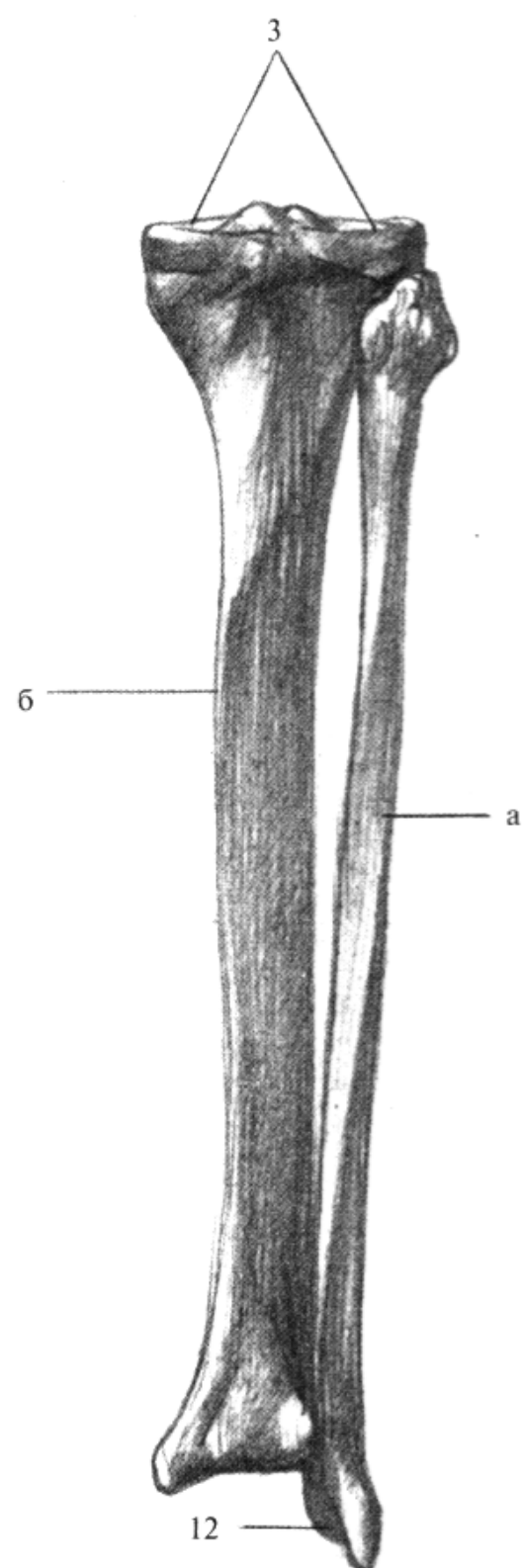
Вид сзади

Вид спереди

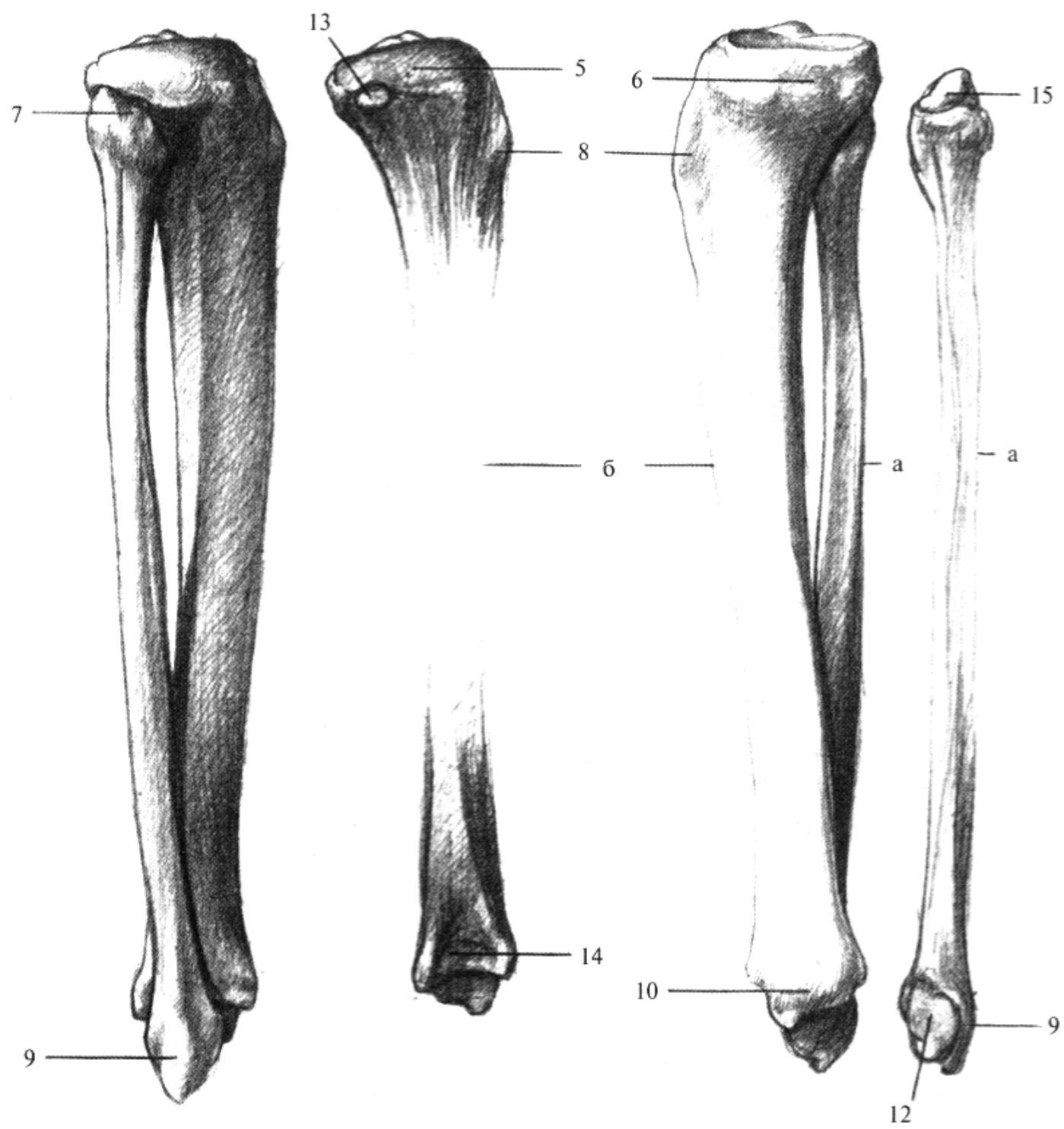
Б



Вид спереди



Вид сзади



Наружная сторона

Внутренняя сторона

## XXXIX—XL

### КОСТИ СТОПЫ

Стопа состоит из трех частей: предплюсны, плюсны и пальцев (табл. XXXIX и XL). Предплюсна, состоящая из семи костей, представляет заднюю часть стопы (табл. XXXIX). Кости предплюсны развиты значительно сильнее, чем кости запястья, так как они служат опорой телу. Они не образуют таких равномерных двух рядов, как кости запястья.

Самой высоколежащей частью предплюсны является *надпяточная*, или *таранная кость* (Talus) (табл. XXXIX, 1). Только эта кость образует сустав с голенью. Тело таранной кости кубовидное, на верхней его части имеется блоковидная суставная поверхность (табл. XXXIX, 1а). Передняя часть таранной кости несет головку (1в) и шейку (1б). Длинная ось кости направлена косо вперед. Блок покрыт сверху и с обеих сторон хрящом и суживается сзади. На нижней части тела находятся три суставные поверхности (табл. XXXIX, 1г; 1д; 1е).

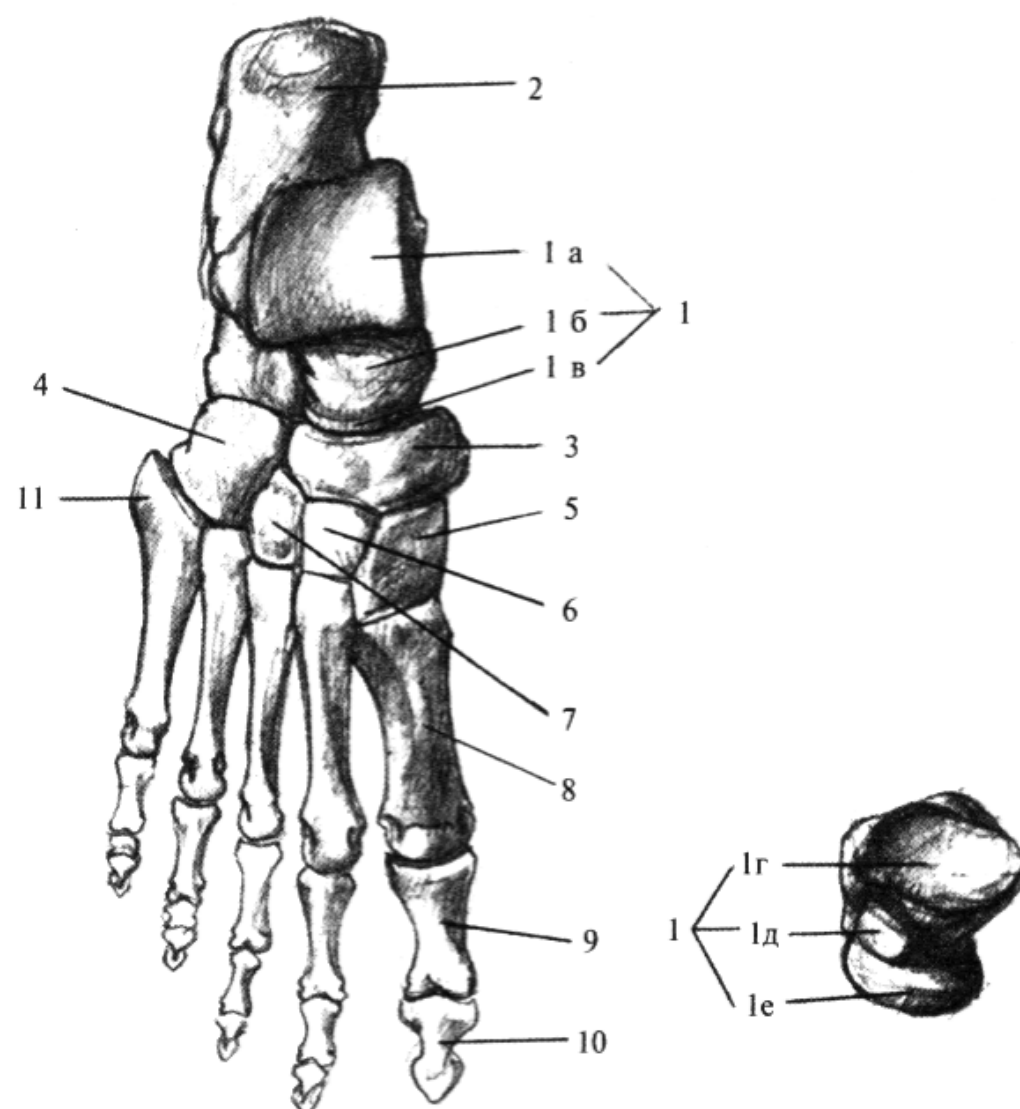
*Пяточная кость* (Calcaneus) (табл. XXXIX, 2) — самая большая кость предплюсны. Главную часть пяточной кости составляет ее тело, имеющее выдающийся сзади шероховатый бугор (табл. XXXIX, 2а), от которого книзу отходят два отростка (табл. XXXIX, Вид снизу, у), которыми стопа опирается при ходьбе. На верхней стороне находятся три суставные поверхности для образования сустава с таранной костью (табл. XXXIX, 2б; 2в; 2г).

*Ладьевидная кость* (Os naviculare pedis) (табл. XXXIX, Вид сверху, 3) лежит впереди таранной, несколько вовнутрь, и образует с ней сустав. На ее передней части находятся три суставные поверхности, образующие сустав с лежащими впереди нее тремя клиновидными костями (табл. XXXIX, Вид сверху, 5, 6, 7).

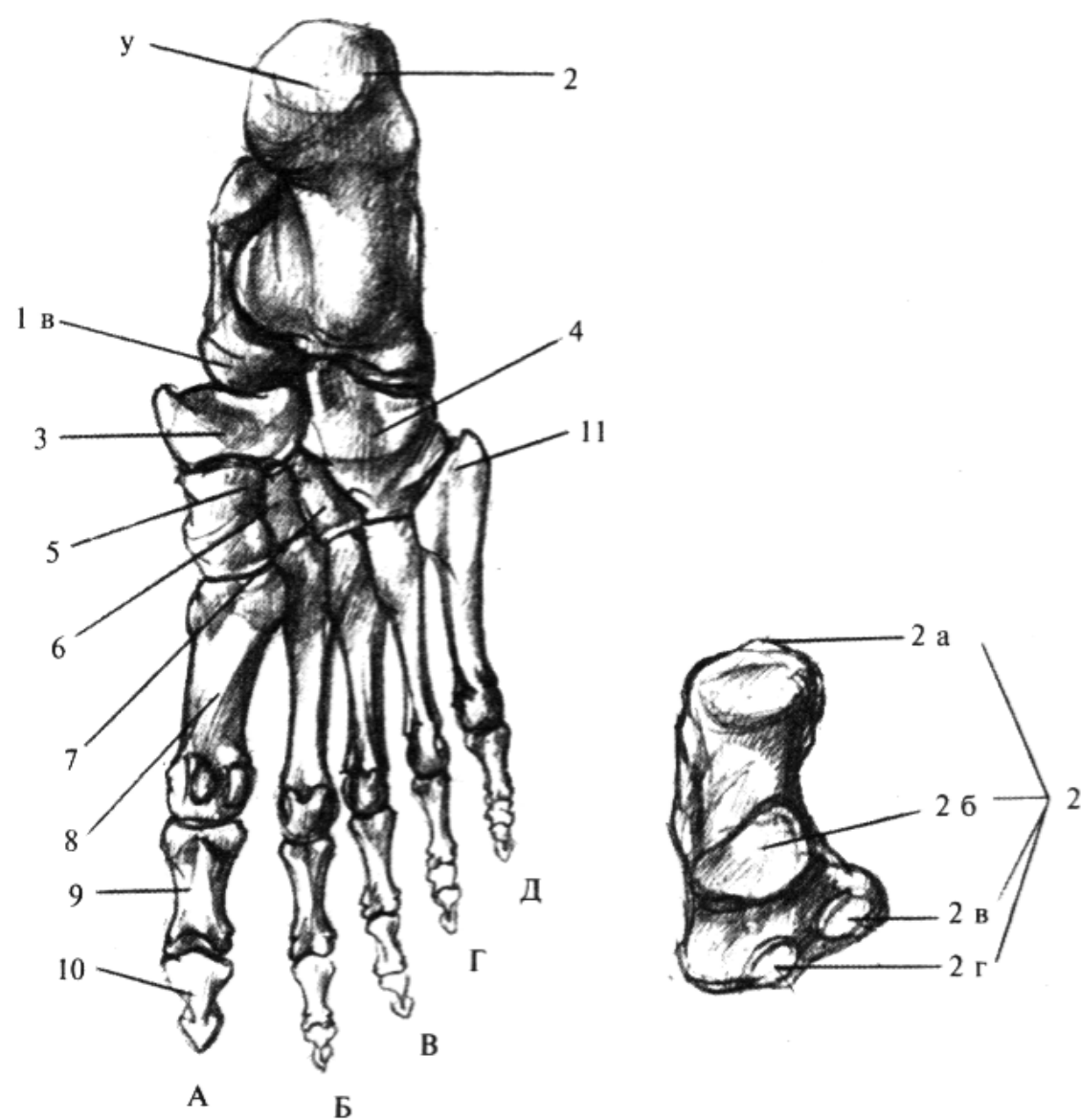
Из *клиновидных костей* (Ossa cuneiformia) первая самая большая (5), вторая — самая маленькая (6).

*Кубовидная кость* (Os cuboideum) имеет форму неправильного куба (табл. XXXIX, Вид сверху, 4) и лежит впереди пяточной кости, с которой она образует сустав.

Скелет плюсны состоит из пяти изогнутых трубчатых костей. Плюсневая кость большого пальца является самой толстой (табл. XXXIX, Вид сверху, 8), плюсневая кость лежащего рядом пальца — самой длинной, а плюсневая кость пятого пальца, имеющая на своем основании шероховатый бугор, — самой короткой (табл. XXXIX, Вид сверху, 11). Треугольное, утолщенное основание плюсневых костей несет плоскую суставную поверхность. Только суставная поверхность первой плюсневой кости отличается от остальных, так как она вогнута; головки плюсневых костей сдавлены с боков.



Вид сверху



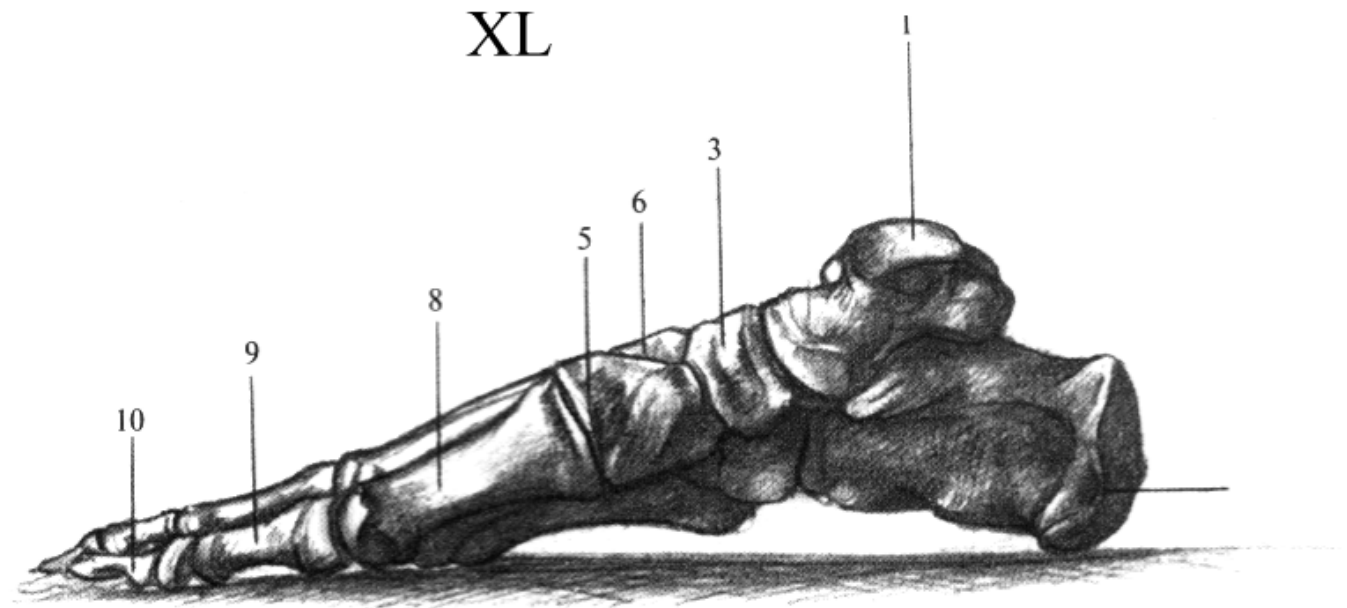
Вид снизу

Фаланги пальцев ноги по числу костей не отличаются от фаланг пальцев руки, но они значительно меньше. Исключением являются фаланги большого пальца ноги (табл. XXXIX, Вид снизу, А, Б, В, Г, Д).

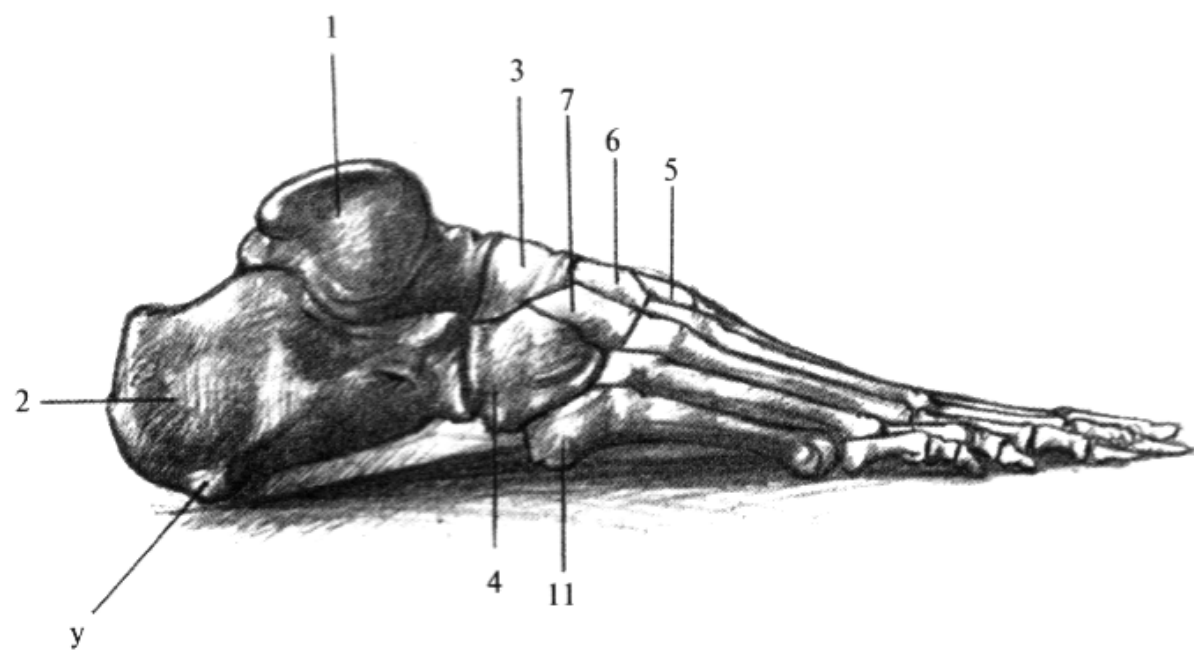
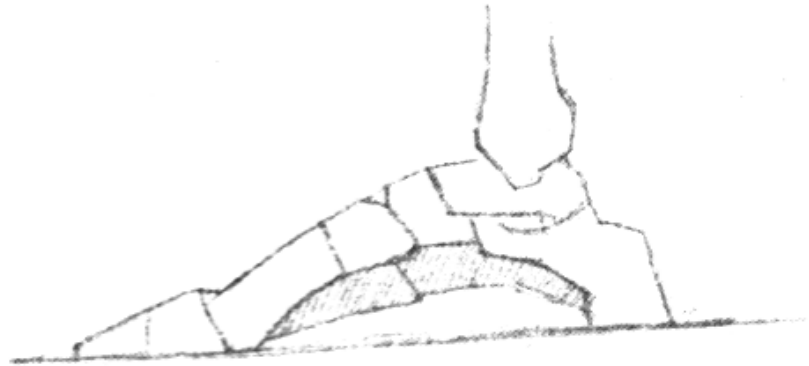
С подошвенной стороны к головке плюсневой кости большого пальца прилегают две сесамовидные кости. Подобные кости встречаются также у пятого пальца, реже у второго.

Боковой вид костей стопы на табл. XL обозначен теми же цифрами.

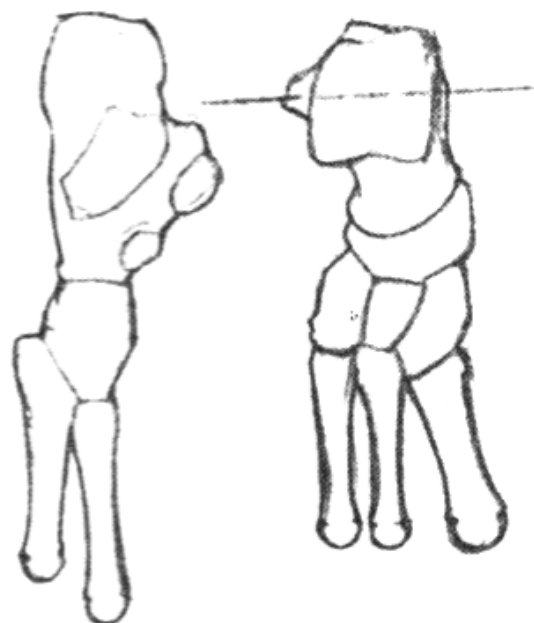
XL



Внутренняя сторона



Наружная сторона



# СОЕДИНЕНИЯ КОСТЕЙ НИЖНЕЙ КОНЕЧНОСТИ И ЕЕ ДВИЖЕНИЯ

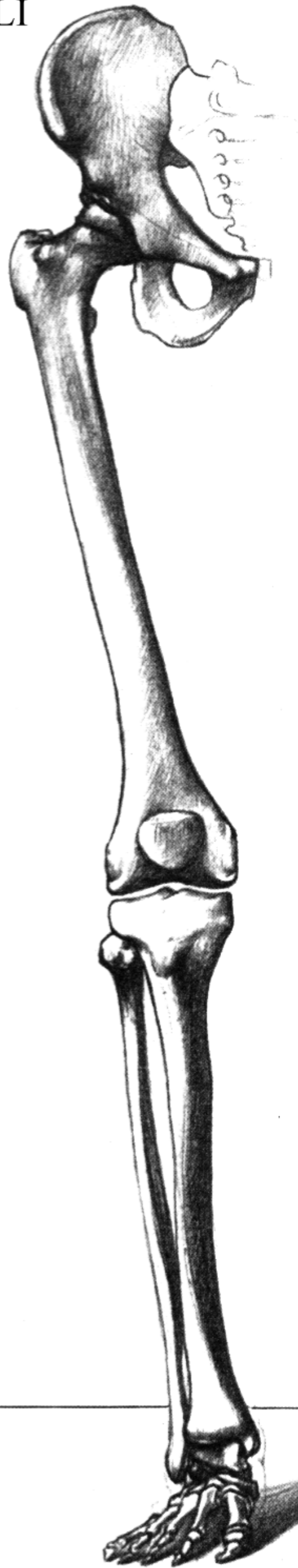
XLI—XLIV

## СКЕЛЕТ НИЖНЕЙ КОНЕЧНОСТИ

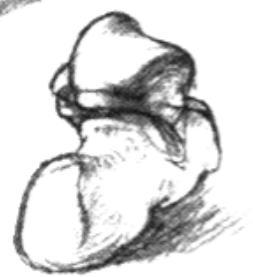
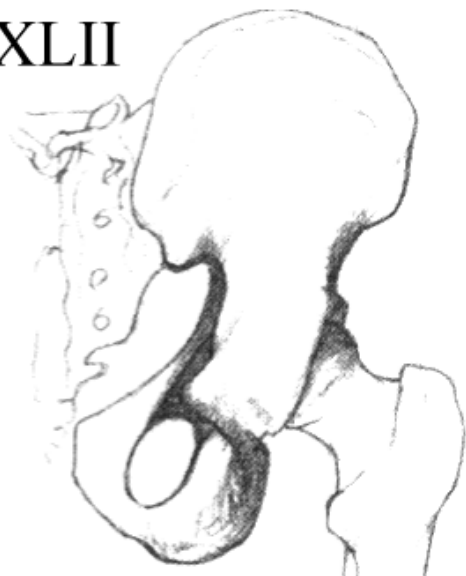Табл. XLI—XLIV изображают связь и органическое единство отдельных частей нижней конечности спереди, сзади, снаружи и внутри.



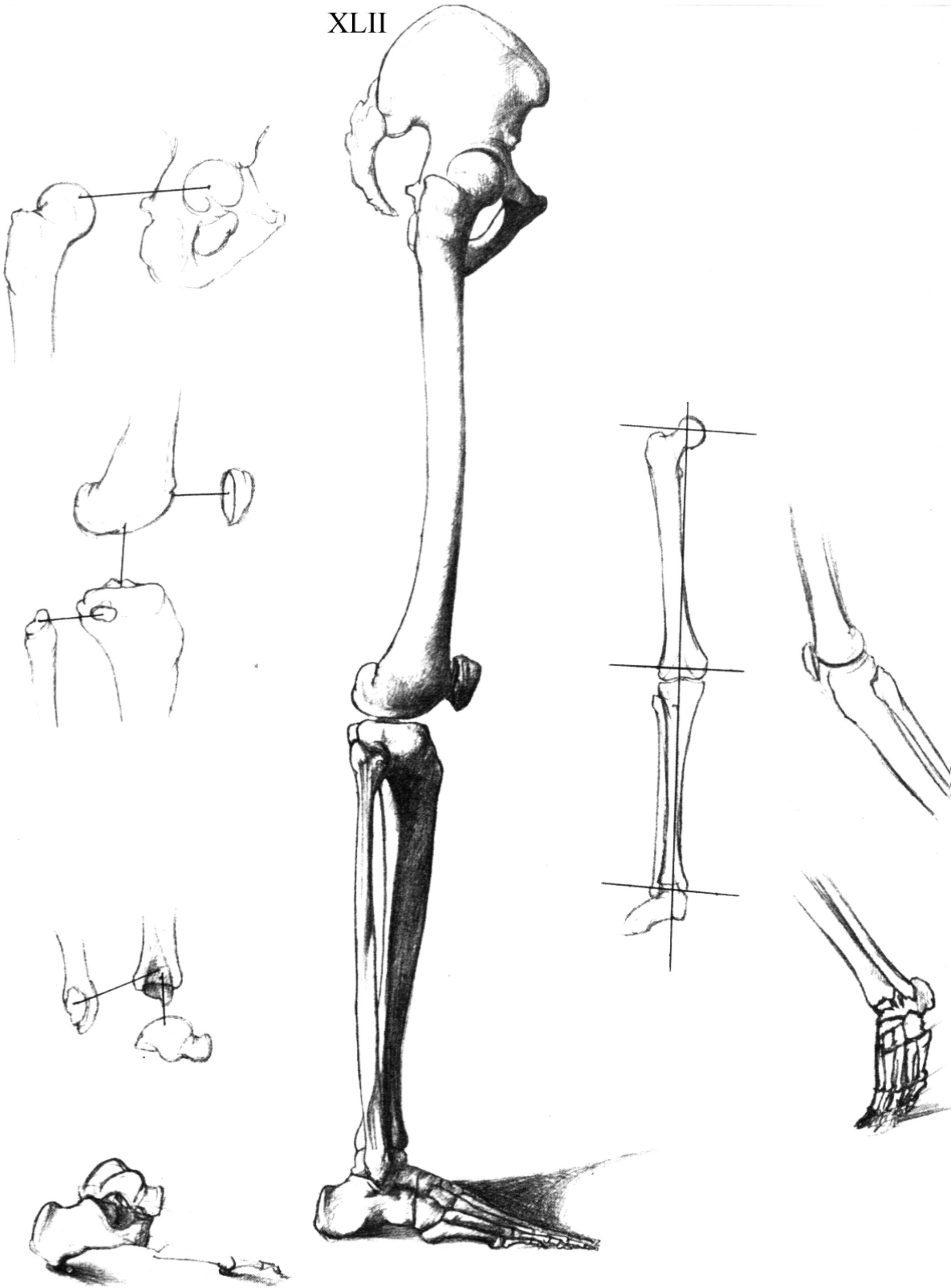
XLI



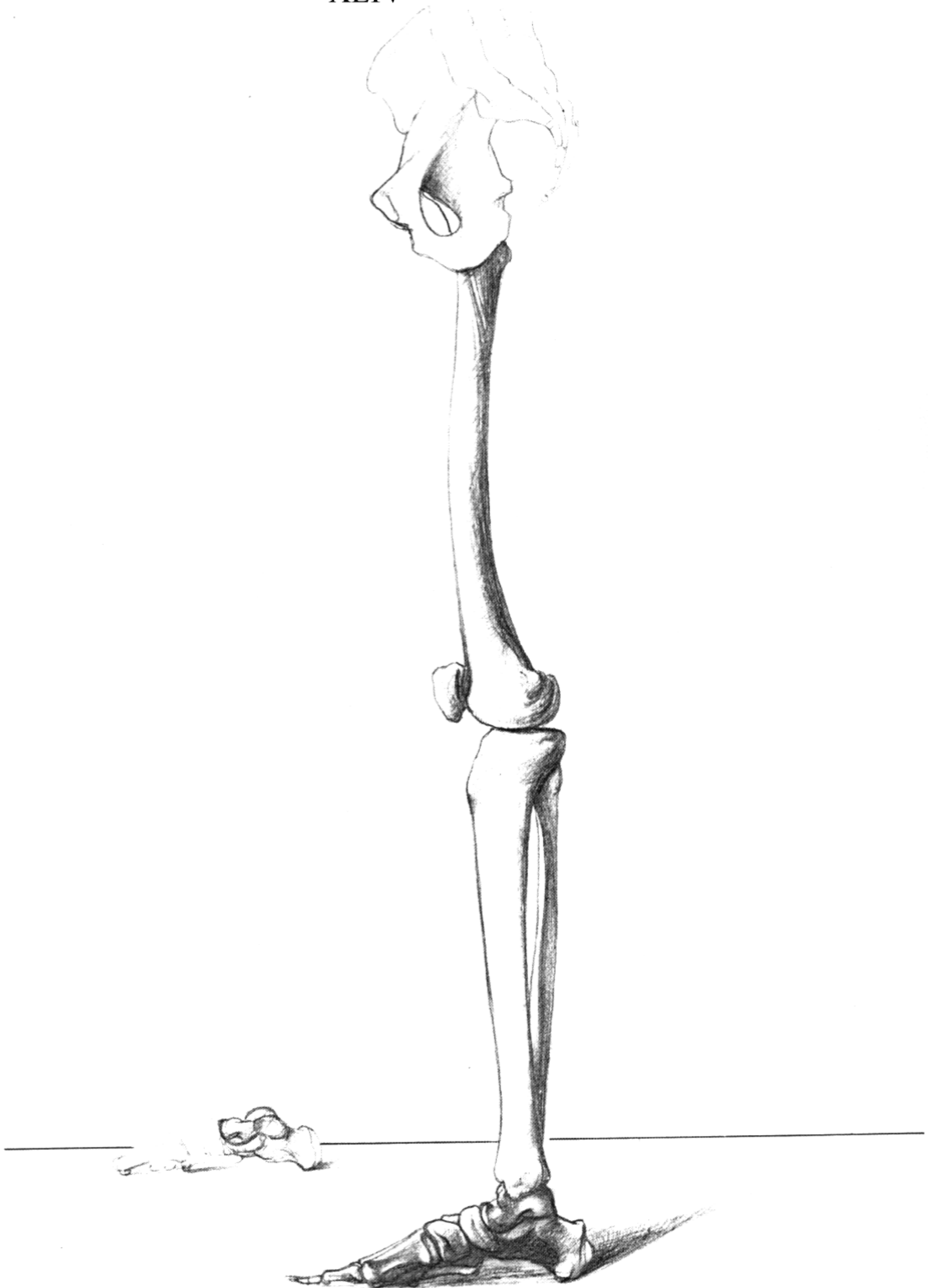
XLII



XLII



XLIV



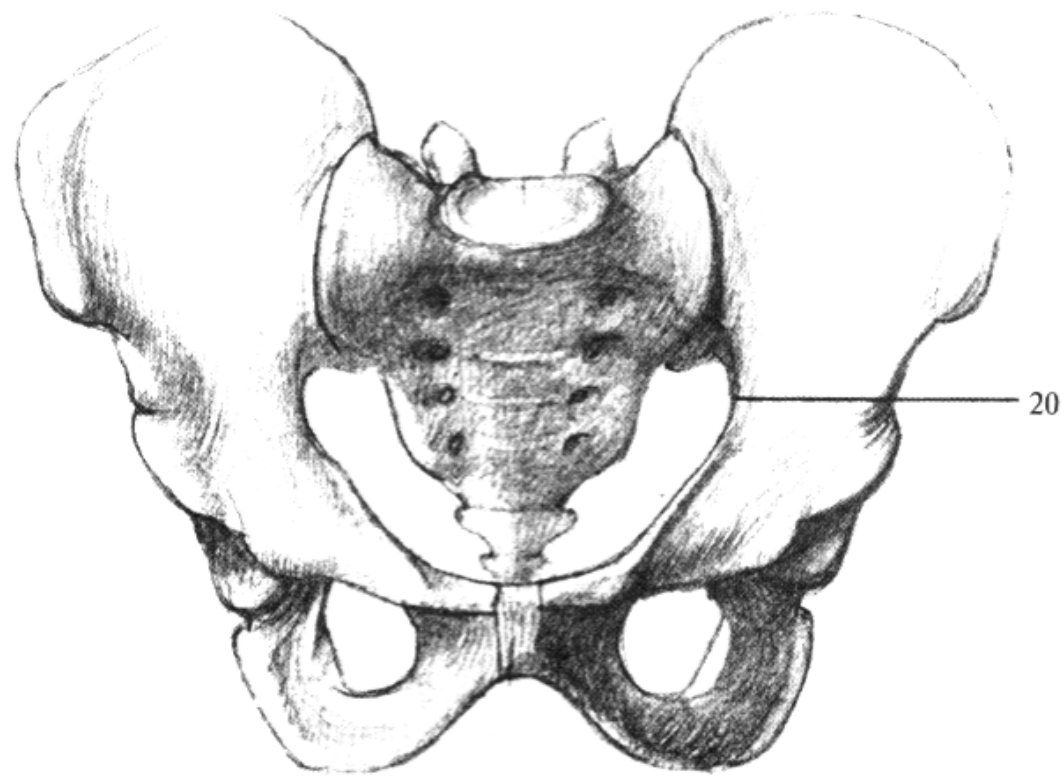
## XLV

### СОЕДИНЕНИЯ КОСТЕЙ ТАЗА

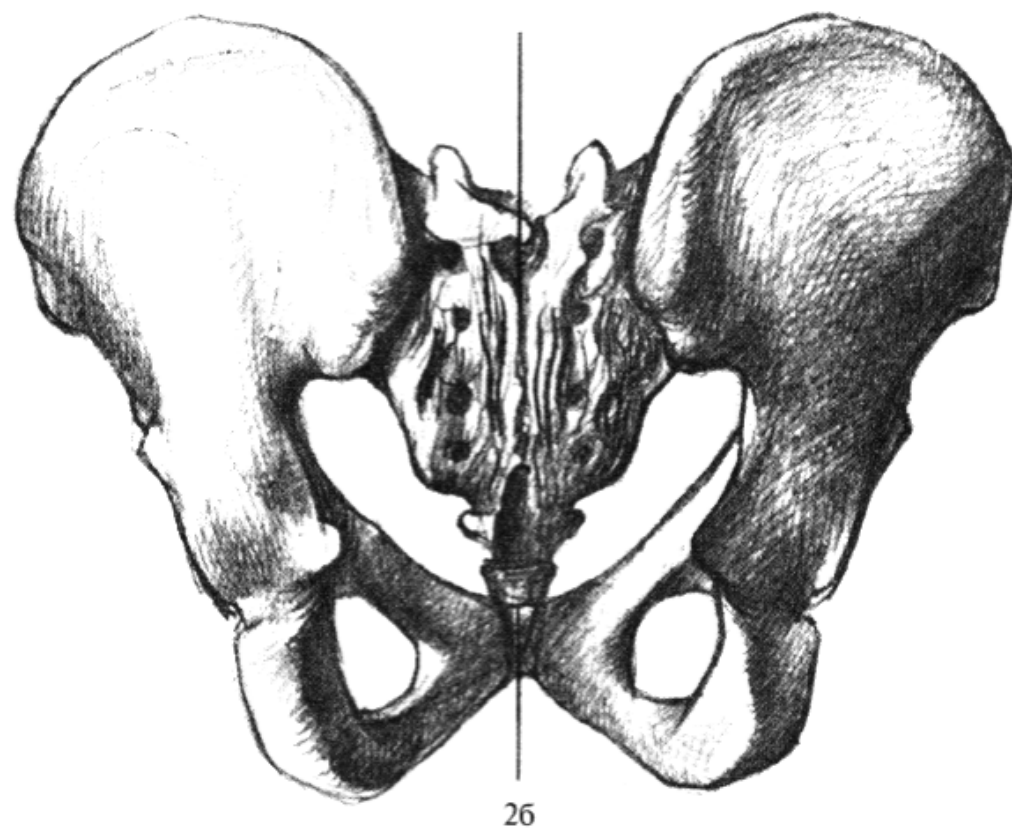
#### ТАЗ (*Pelvis*)

Таз образуется крестцовой костью (табл. XLV, Вид сбоку, 2а), тазовыми костями (1) и соединенной с крестцовой костью копчиковой костью (табл. 2б). Таз состоит из верхней большой и нижней малой полостей, т. е. из большого и малого таза. Полости эти отделяются друг от друга линией, ясно выраженной на крестцовой и подвздошных костях (табл. XLV, Вид спереди, 20). Разница между мужским и женским скелетами выступает здесь особенно отчетливо. Так, женский таз шире и ниже, а его полость больше, чем у мужского таза.

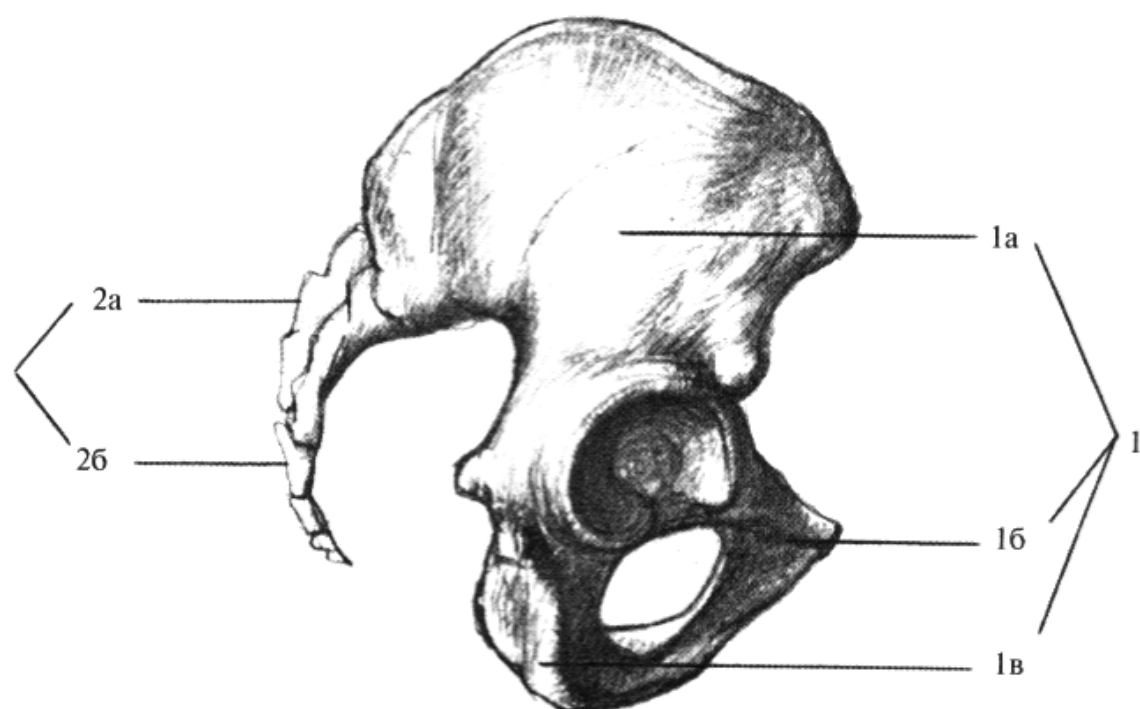
Крестцовая кость вклинена между двумя подвздошными костями (2а) и выдерживает давление веса всего тела. Таз отвечает на давление, как двуплечий рычаг. Таз является эластическим сводом, роль которого состоит в ослаблении толчков при воздействии силы снизу и сверху.



Вид спереди



Вид сзади



Вид сбоку


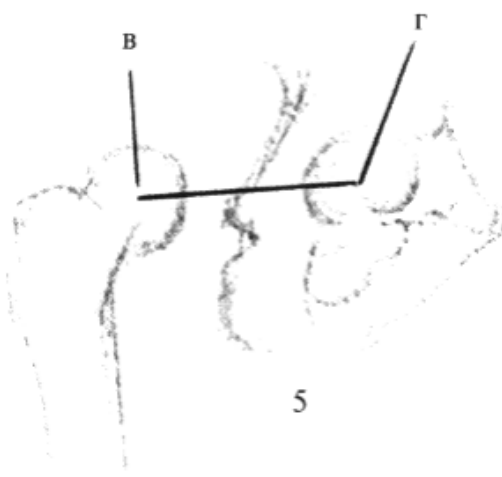
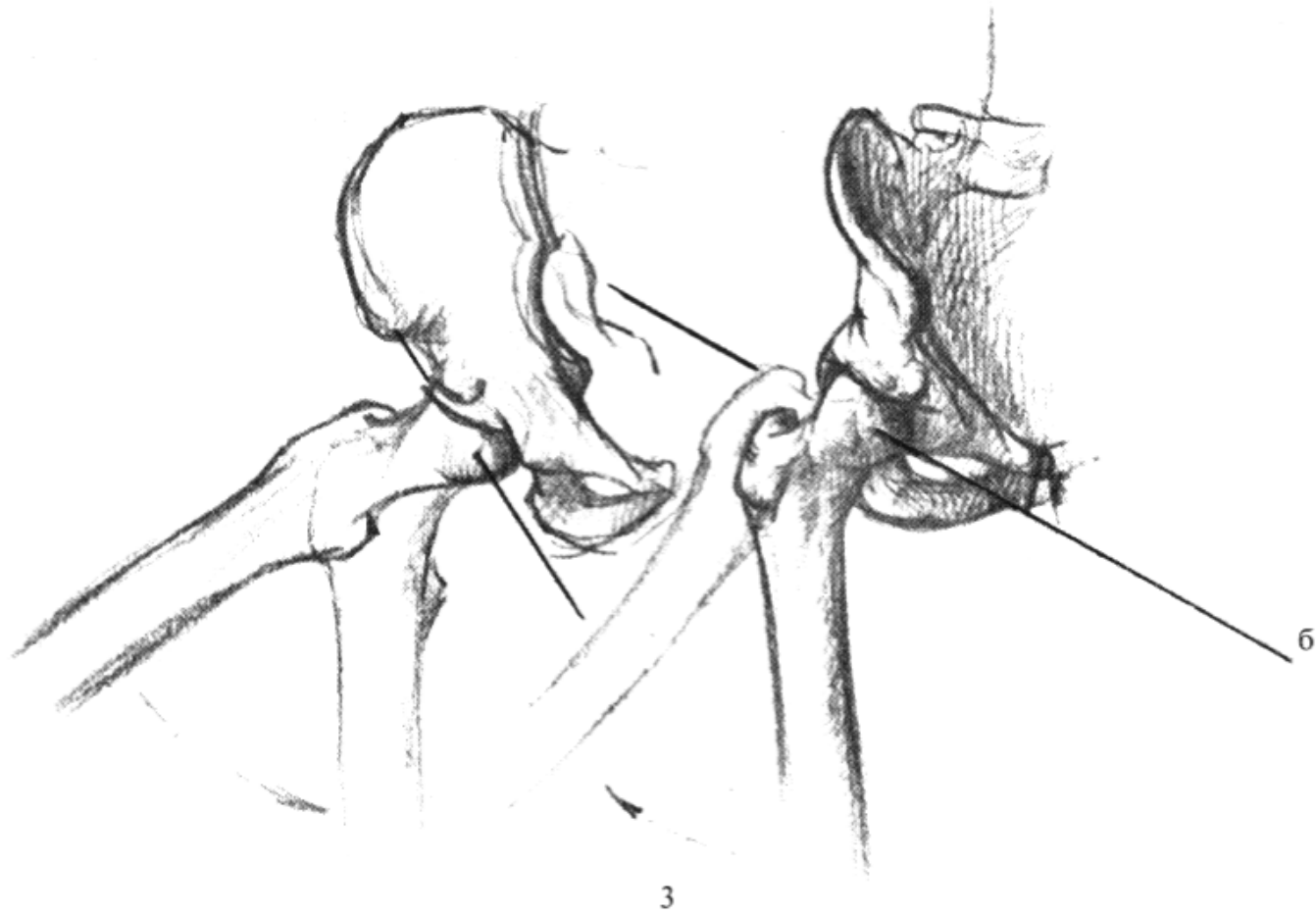
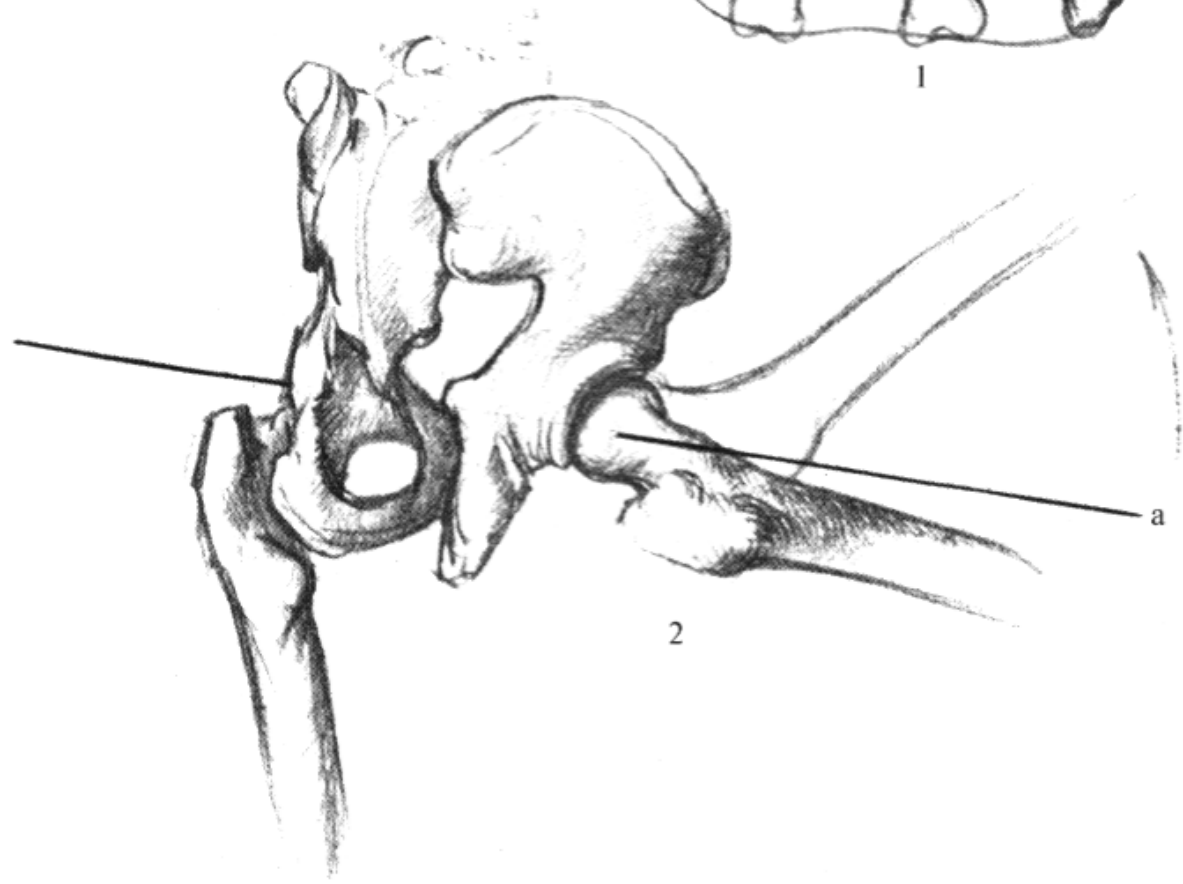
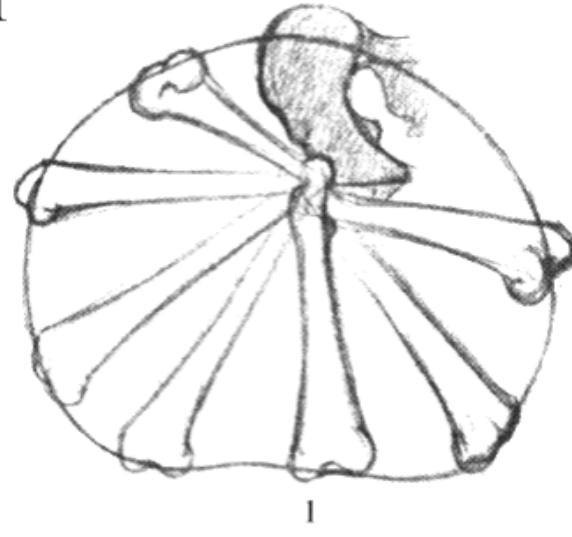
## СУСТАВЫ И ДВИЖЕНИЯ НИЖНЕЙ КОНЕЧНОСТИ

### ТАЗОБЕДРЕННЫЙ СУСТАВ И ЕГО ДВИЖЕНИЕ

Тазобедренный сустав образуется глубокой впадиной тазовой кости (5, г) и головкой бедра (5, в). По сравнению с плечевым суставом движения в тазобедренном суставе несколько более ограничены, но все же довольно свободны.

Подвижность бедра в значительной степени определяется глубиной вертлужной впадины. Так как шейка бедра образует некоторый угол с продольной осью кости, бедро вращается вокруг оси, проходящей через центр головки бедра и межмышцелковую ямку нижнего эпифиза (4, в). Бедро может производить также и вращательное движение, описывая конус (1), в пределах которого оно может двигаться маятникообразно, то есть сгибаться и разгибаться (2), приводиться и отводиться (3) и в значительной мере вращаться вокруг своей продольной оси. Сгибание и разгибание происходит вокруг поперечной оси, соединяющей головки обоих бедер (2, а).





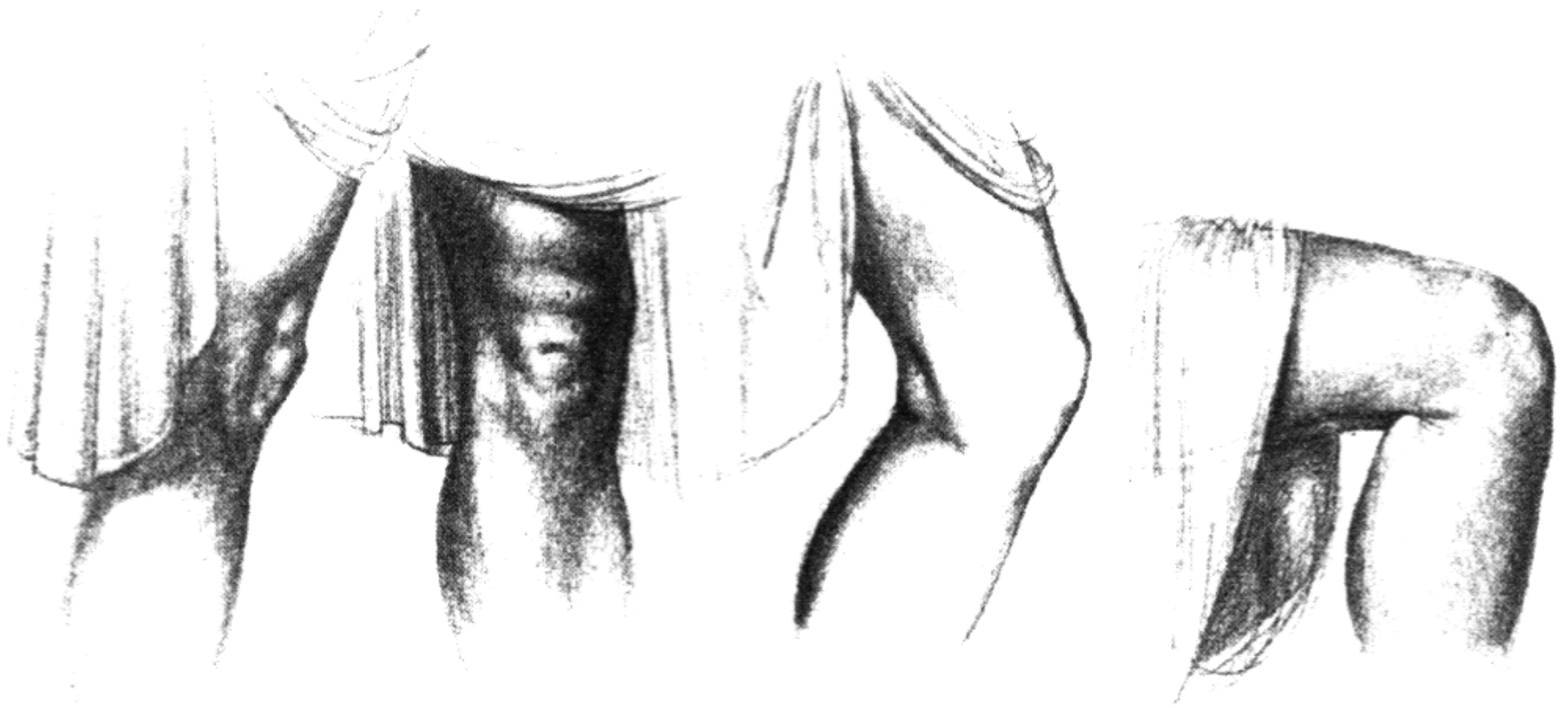
## XLVII—L

### КОЛЕННЫЙ СУСТАВ И ДВИЖЕНИЕ В НЕМ

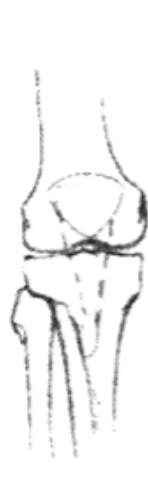Коленный сустав бедер образован мыщелками бедра (табл. XLVII, 5, б) и соответствующими суставными поверхностями большеберцовой кости (5, в). В образовании этого сустава участвует еще и коленная чашка (5, г), суставная поверхность которой при разогнутом положении коленного сустава прилегает к надколенной суставной поверхности бедра (1, 2). Коленный сустав является очень сильным суставом. Головка малоберцовой кости сочленена с большеберцовой костью посредством отдельного сустава (6, ж, е). Нижняя суставная поверхность бедра напоминает два полуцилиндра. Главное движение сустава — сгибание (3, 4) и разгибание (1, 2) — происходит вокруг поперечной оси (5, а). Коленная чашка движется по валикообразной суставной поверхности бедра, скользя вверх и вниз. Это движение направляется связкой надколенника, являющейся продолжением сухожилия четырехглавой мышцы бедра. Эта мышца широко прикрепляется к коленной чашке, а затем, продолжаясь, прикрепляется к шероховатости большеберцовой кости (1—4). При максимальном разгибании коленная чашка находится над валикообразной суставной поверхностью бедра (1, 2). При сгибании под прямым углом коленная чашка находится в ямке между мыщелками бедра и большеберцовой костью, и колено приобретает округлую форму (4). При сгибании колена с образованием тупого угла коленная чашка лежит на валикообразной суставной поверхности бедра (3).

Три таблицы XLVIII—L изображают различные положения и движения колена и прилежащих к нему частей.

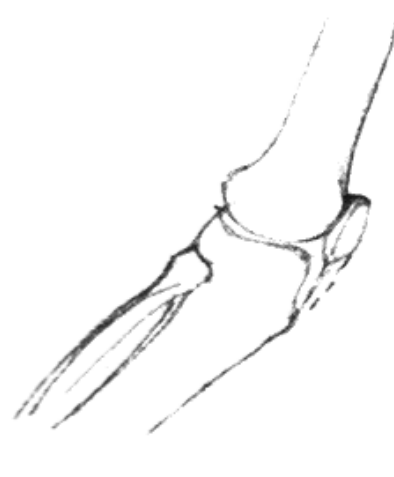# TLVII



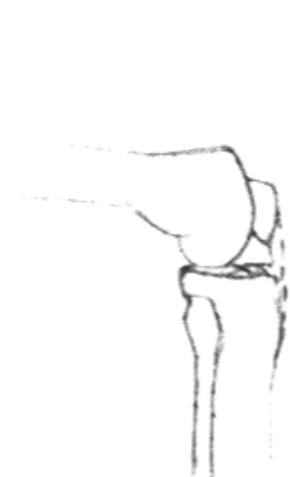
1



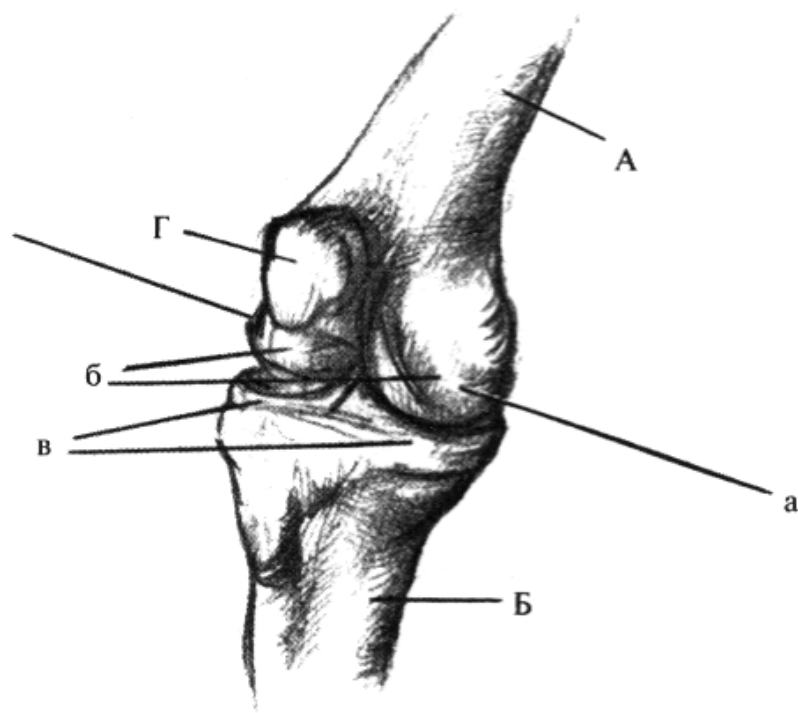
2



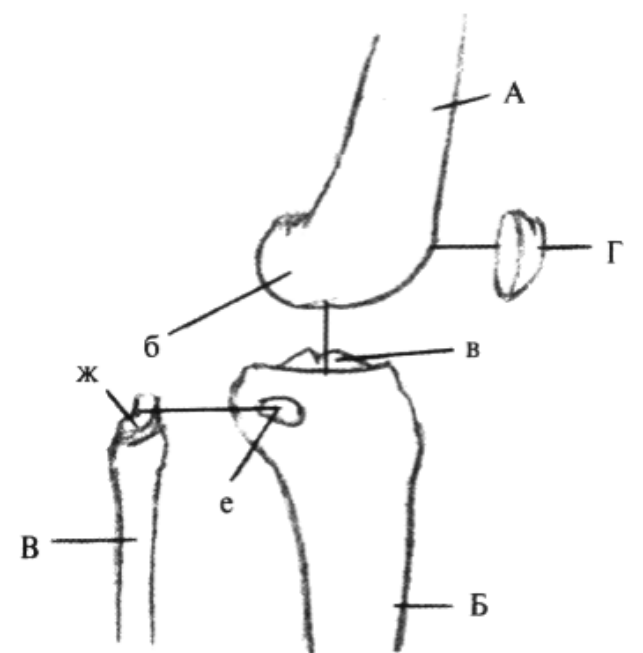
3



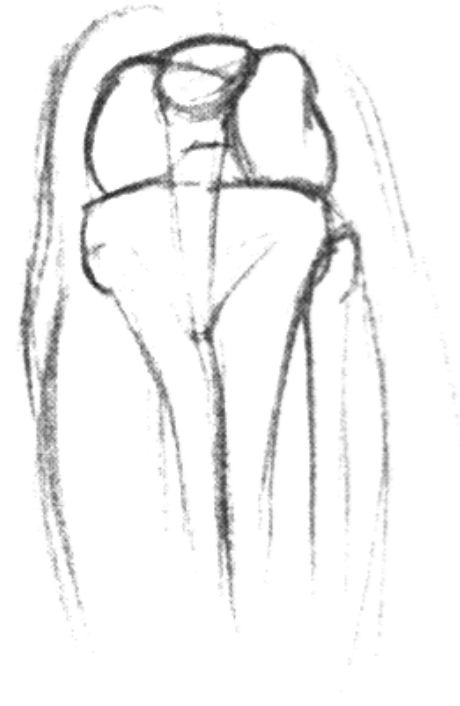
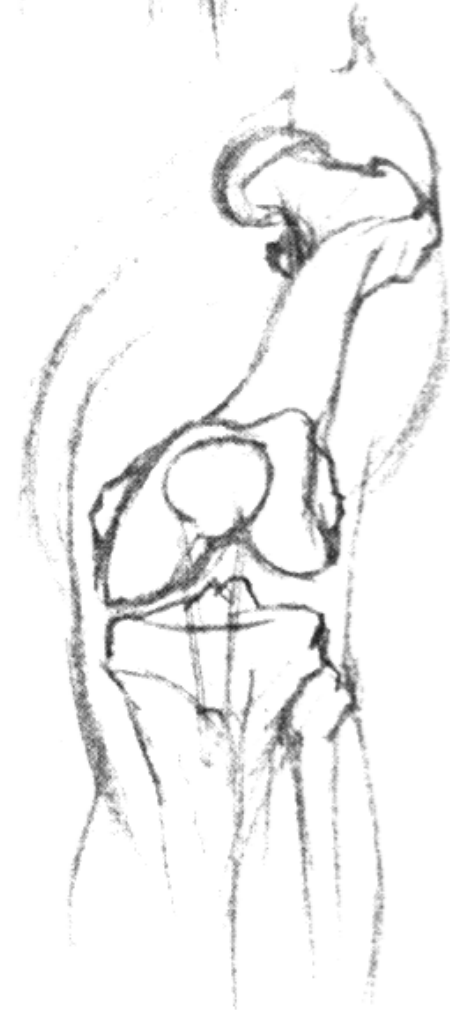
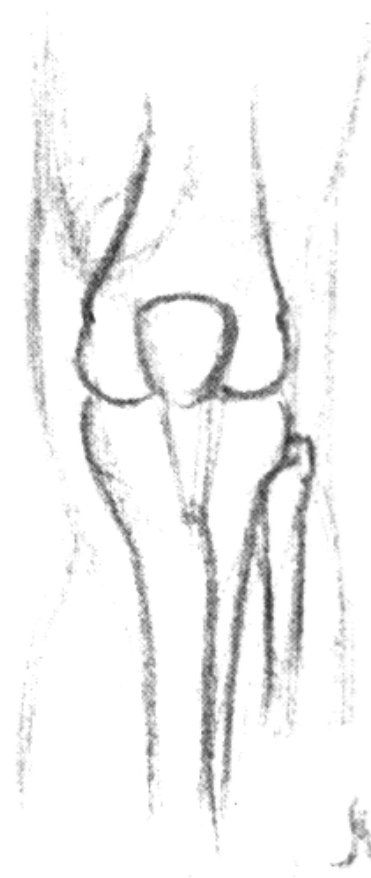
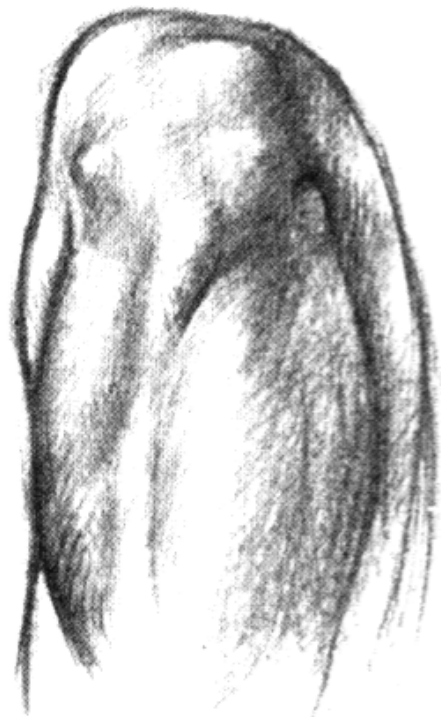
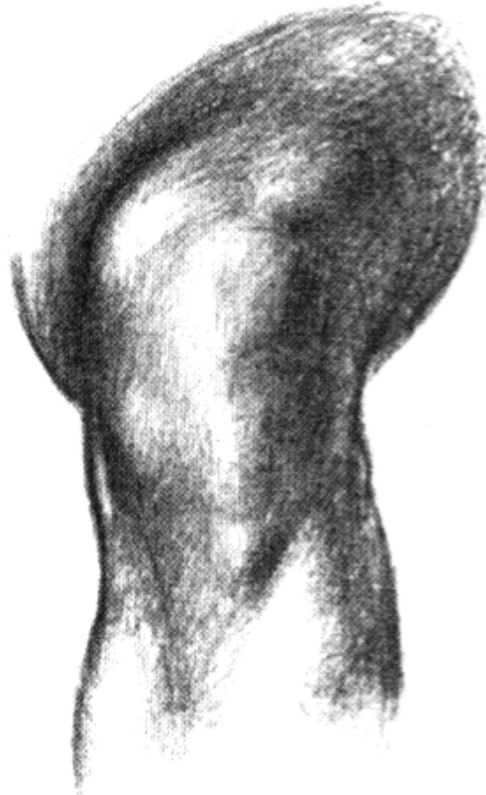
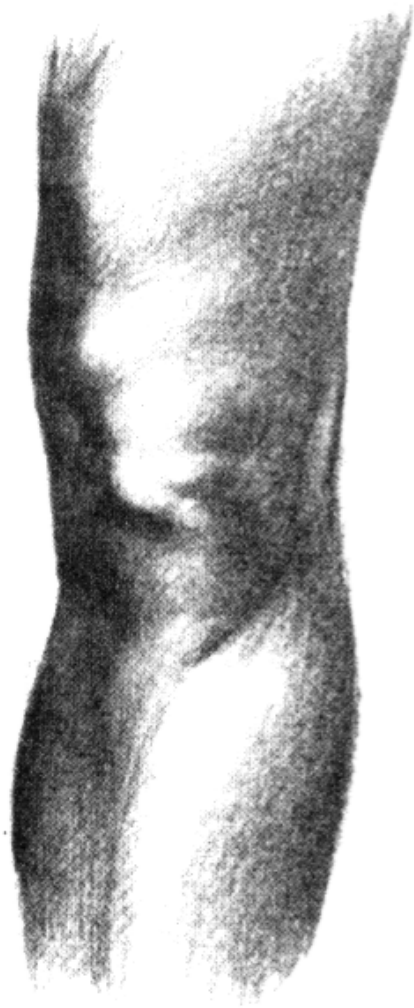4

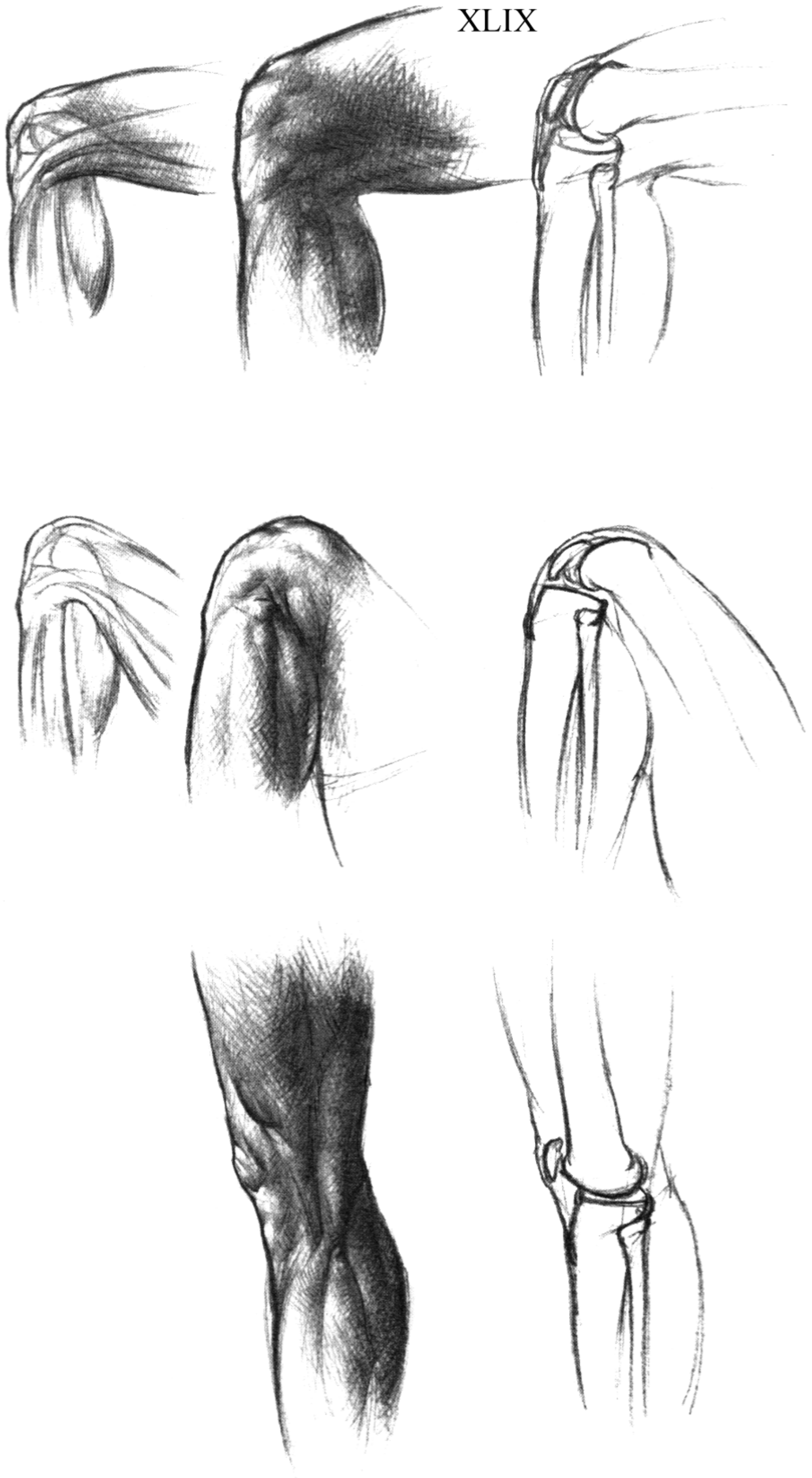

5


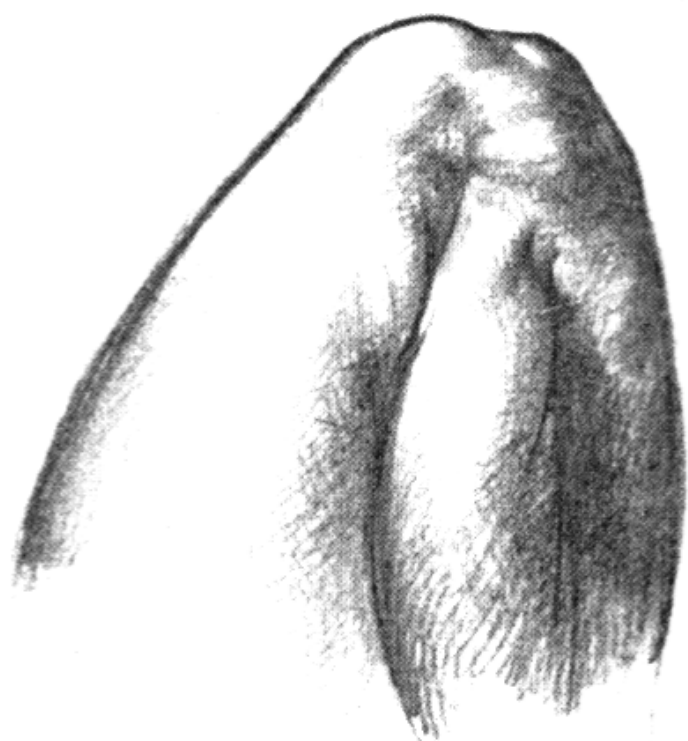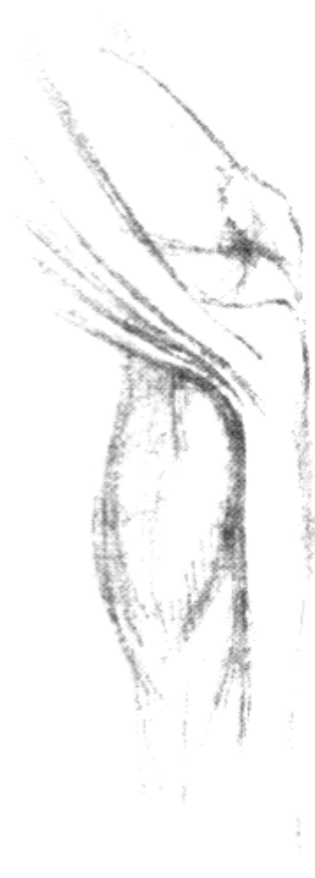
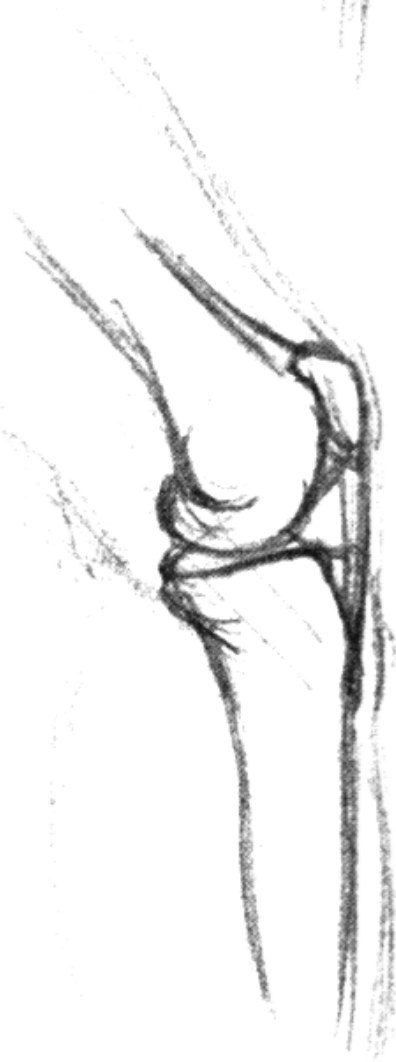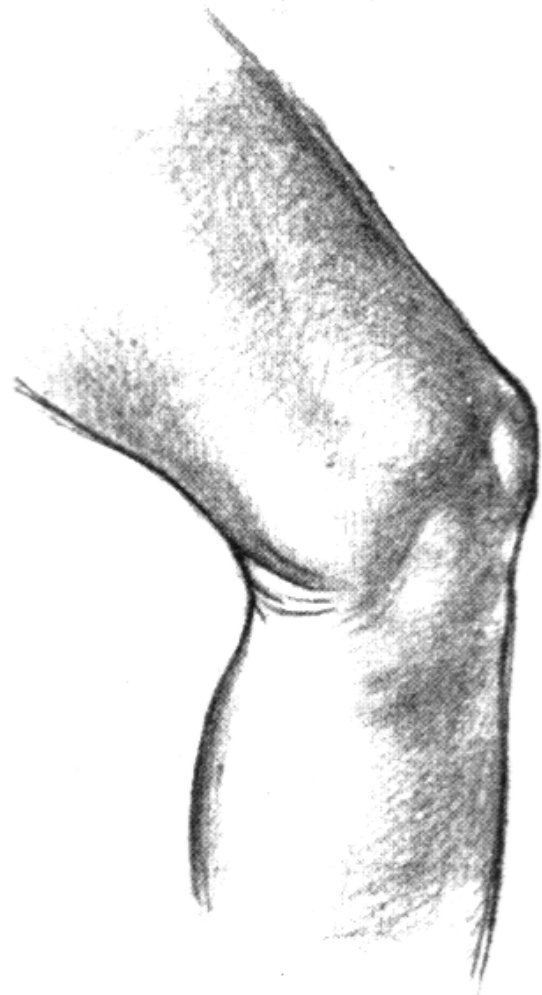
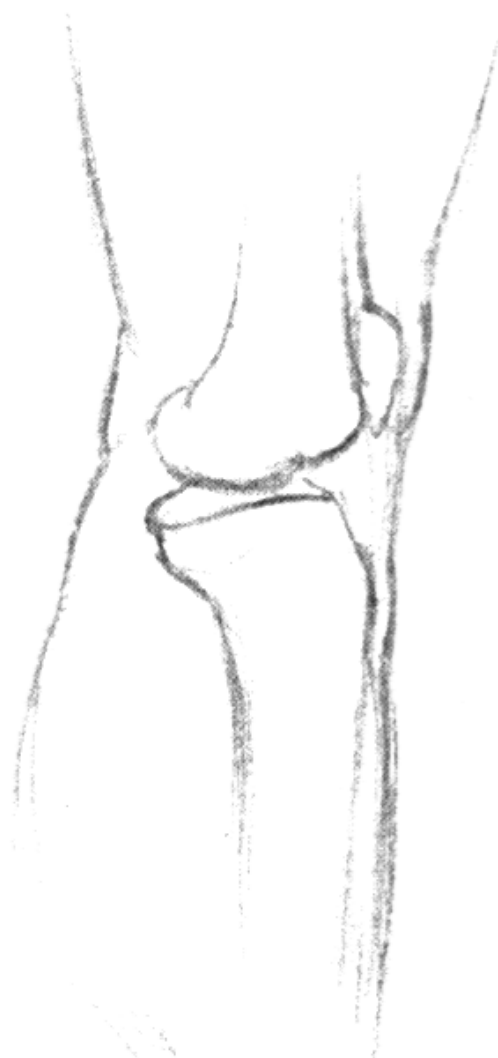
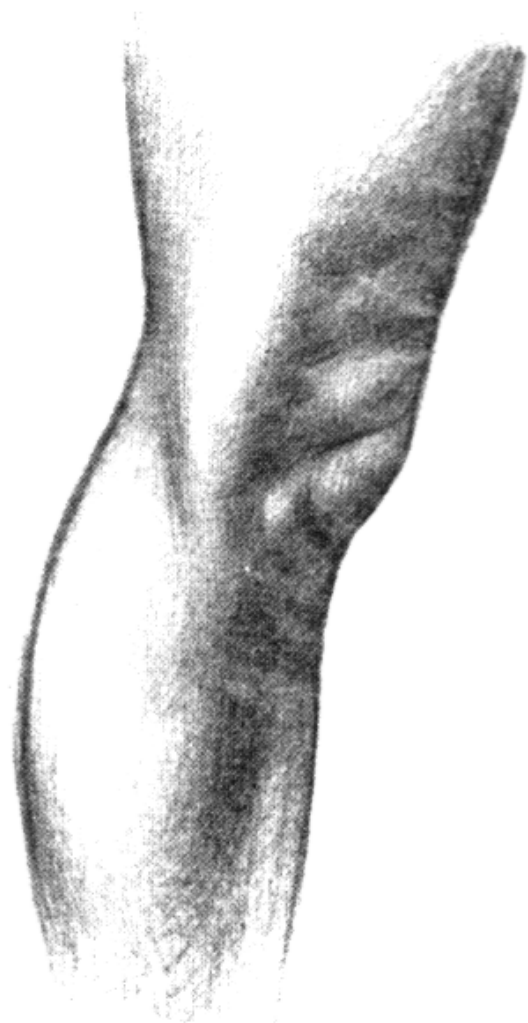


6





L



## LI

### СОЕДИНЕНИЯ КОСТЕЙ ГОЛЕНИ

Верхние и нижние эпифизы костей голени связаны между собой малоподвижными суставами.

### СОЕДИНЕНИЯ КОСТЕЙ СТОПЫ

Мы различаем суставы костей предплюсны, суставы между предплюсной и плюсной, суставы между плюсной и пальцами и суставы пальцев стопы.

Из суставов предплюсны самым важным является голеностопный, иначе надтаранный сустав (б, ж, з, и). Сустав образуется нижней суставной поверхностью большеберцовой кости и суставными поверхностями внутренней и наружной лодыжек. Блок таранной кости является головкой сустава, боковые поверхности которой сдавливаются лодыжками (1, 2, 3).

Ось движения голеностопного сустава идет от центра наружной лодыжки и проходит ниже внутренней лодыжки ко внутренней стороне блока таранной кости (1, г; 2, г; 3, г). Стопа сгибается и разгибается, то есть она действует как двуплечий рычаг, точка опоры которого находится в области голеностопного сустава (4, 5). При завершении сгибания стопа не находится в одной плоскости с голенью, а образует с ней тупой угол (5, е). Стопа в небольшой степени поворачивается также медиально и латерально.

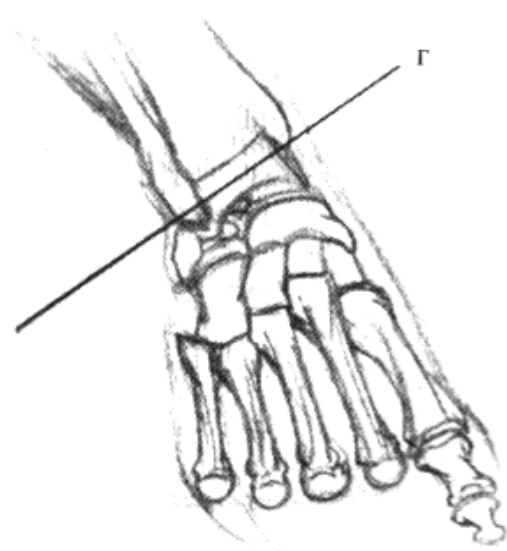
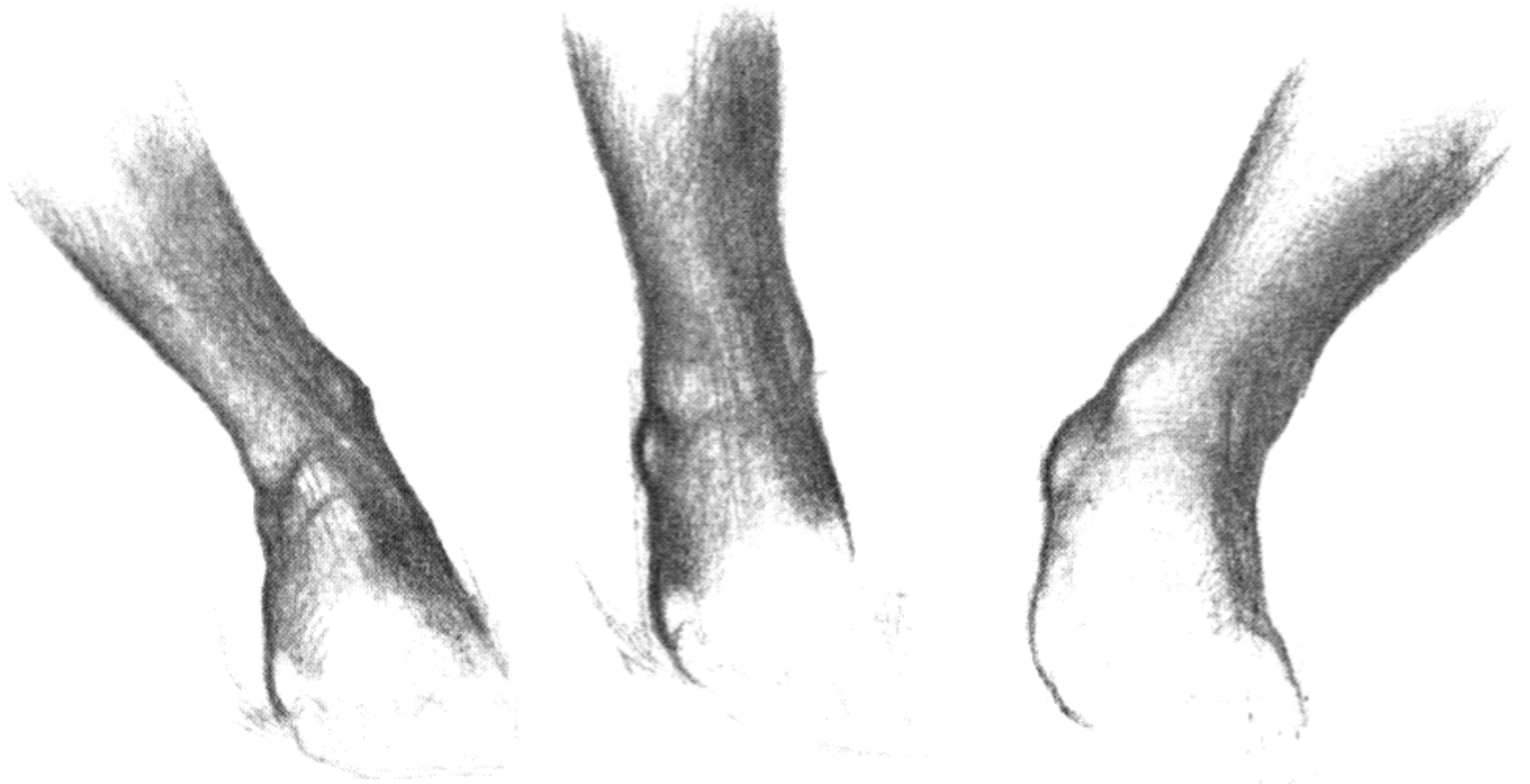
Суставы между предплюсной и плюсной — малоподвижные, поверхности костей прилегают друг к другу.

Плюсно-фаланговые суставы образуются головками пяти плюсневых костей и суставными поверхностями на основании первых фаланг пальцев.

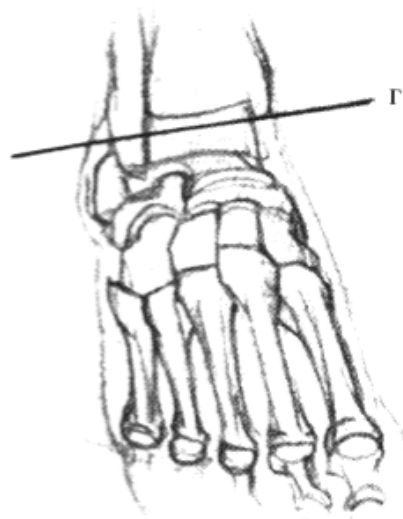
Сесамовидные кости имеются в области плюсно-фаланговых суставов большого пальца и мизинца.

Плюсно-фаланговые суставы являются свободными суставами с ограниченной подвижностью, в которых, однако, из-за отсутствия соответствующей мускулатуры осуществляется только два вида движений — сгибание и разгибание. Суставы между фалангами пальцев похожи на соответствующие суставы пальцев кисти.

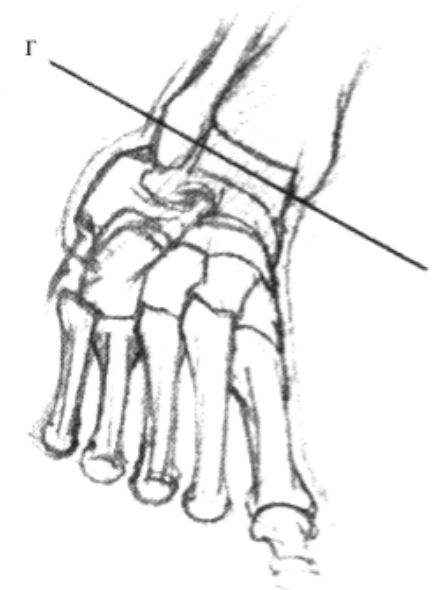




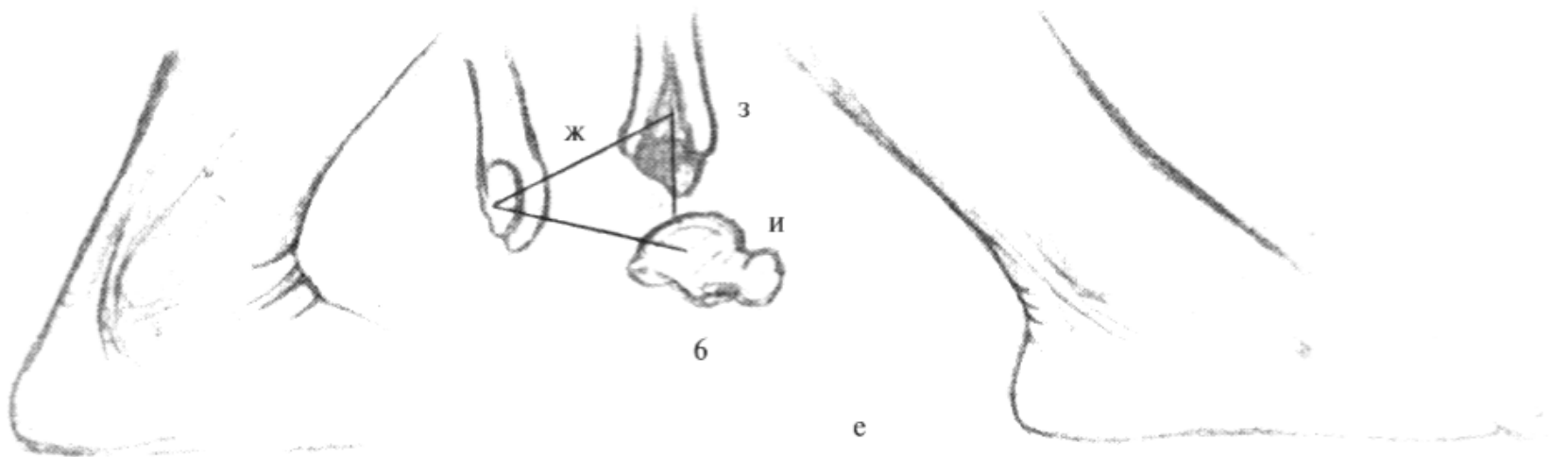
1



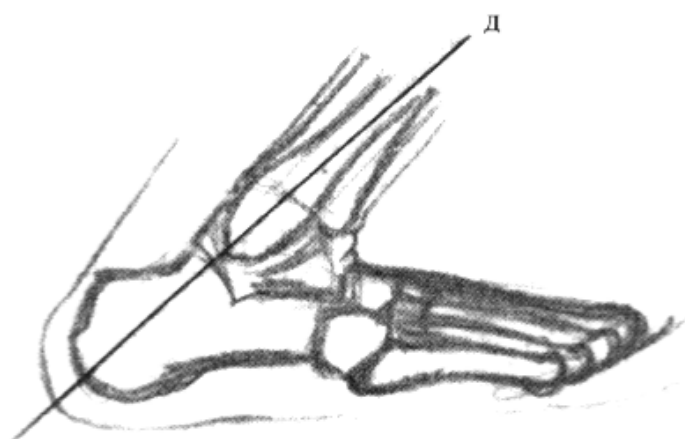
2



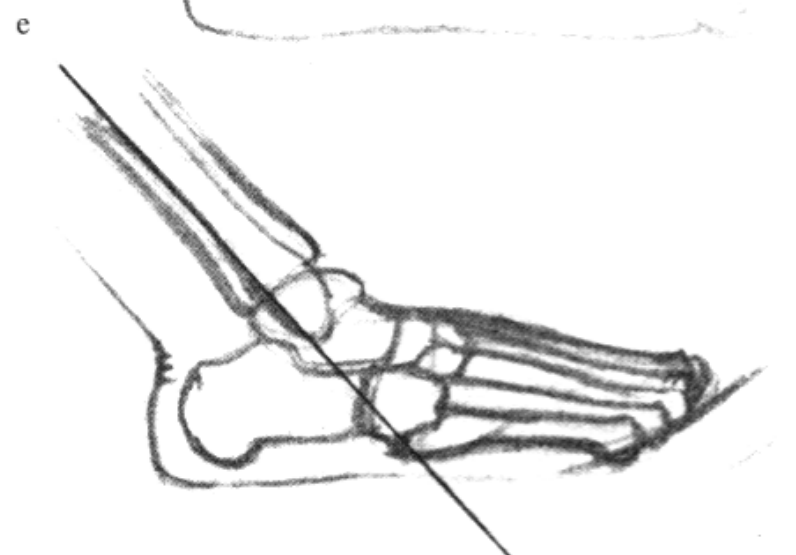
3



6



4



5

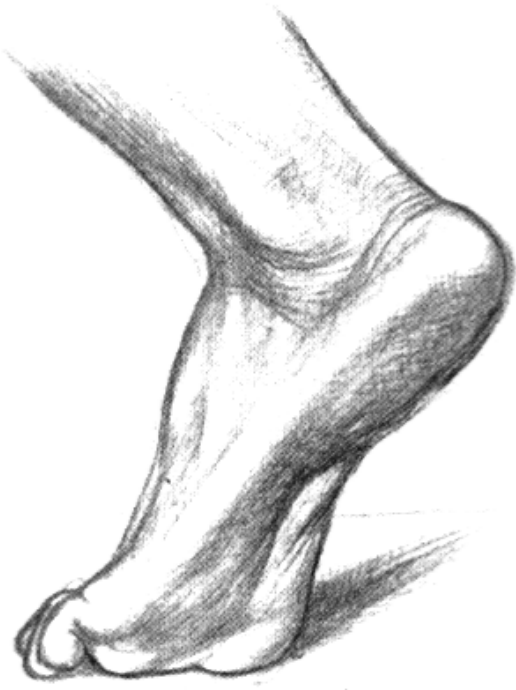

## ЛII

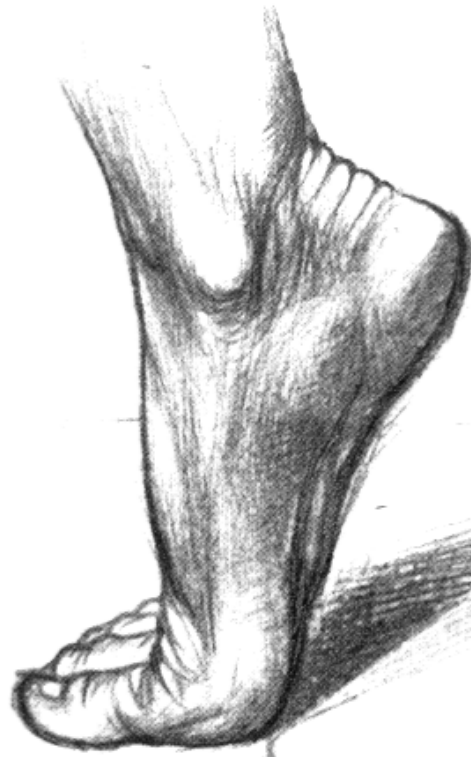### СТОПА В ДВИЖЕНИИ

Стопа покоится на трех опорных точках: сзади на пяточном бугре (табл. XXXIX, Вид снизу, у; табл. XL, у), спереди на головках плюсневых костей большого и малого пальцев и на сесамовидных костях (табл. XXXIX, Вид снизу). При давлении тела на свод стопы последний ведет себя подобно спирали — он уплощается. В момент прекращения давления свод вновь приобретает свою первоначальную форму. Вес тела опирается в первую очередь на блоковидную часть таранной кости. Оттуда давление меняет свое направление к точкам опоры. В поддержании свода стопы участвуют сухожилия передней большеберцовой мышцы и длинной малоберцовой мышцы, выполняющие очень важную функцию; можно сказать, что на них подвешен свод стопы. Задачей свода стопы является в первую очередь ослаблять связанные с ходьбой толчки, обеспечивая легкость и эластичность ходьбы. Пальцы стопы также ведут себя подобно спиралям. Когда вся стопа с концами ногтевых фаланг пальцев опирается на землю, увеличивается поверхность подошвы. Пальцы играют очень важную роль при ходьбе, когда они при подъеме пятки как спирали создают возможность эластического отделения ноги от земли.

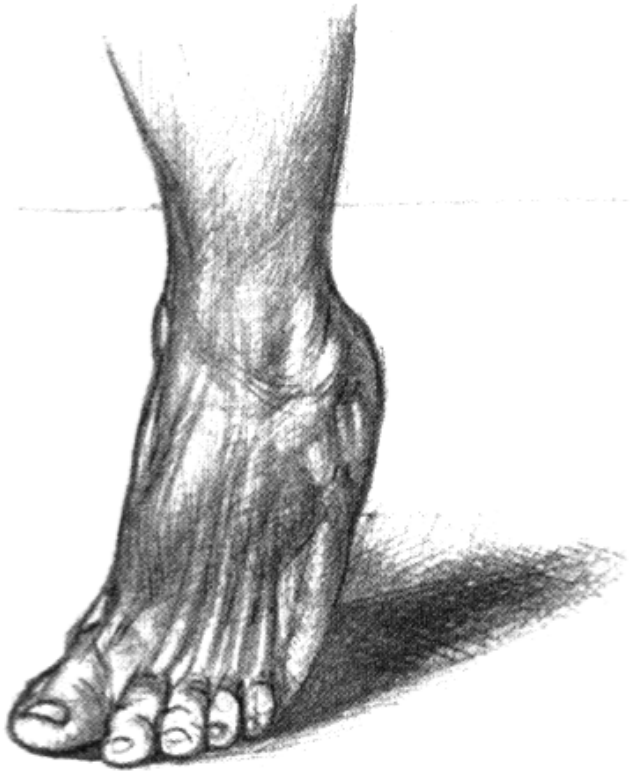## LII



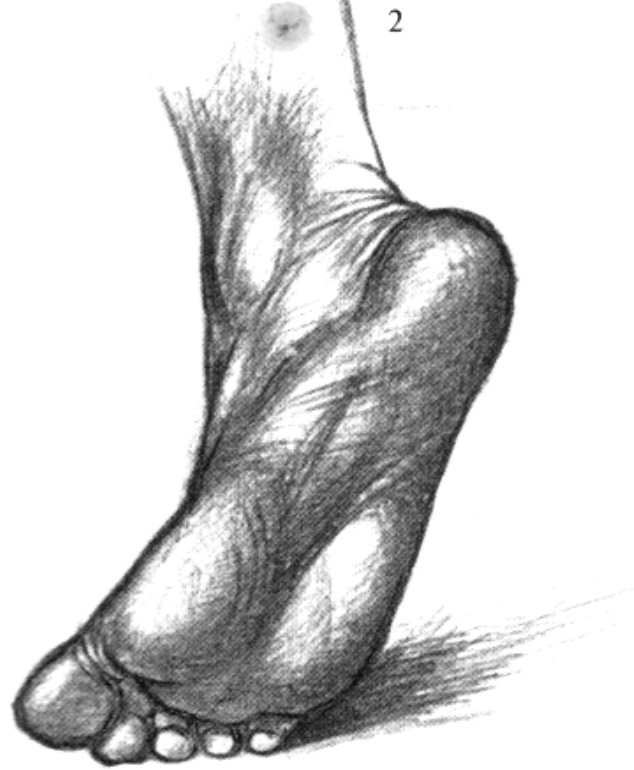1



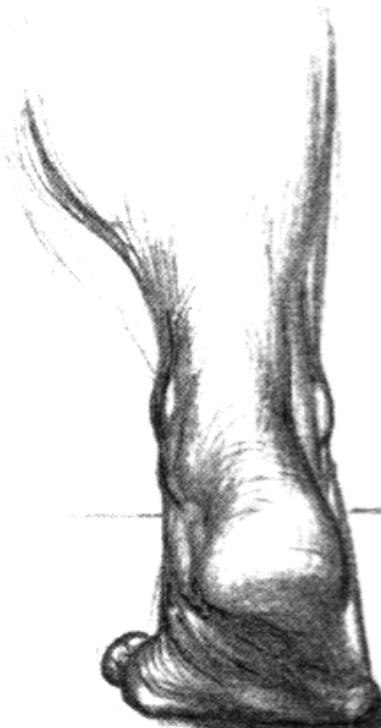2



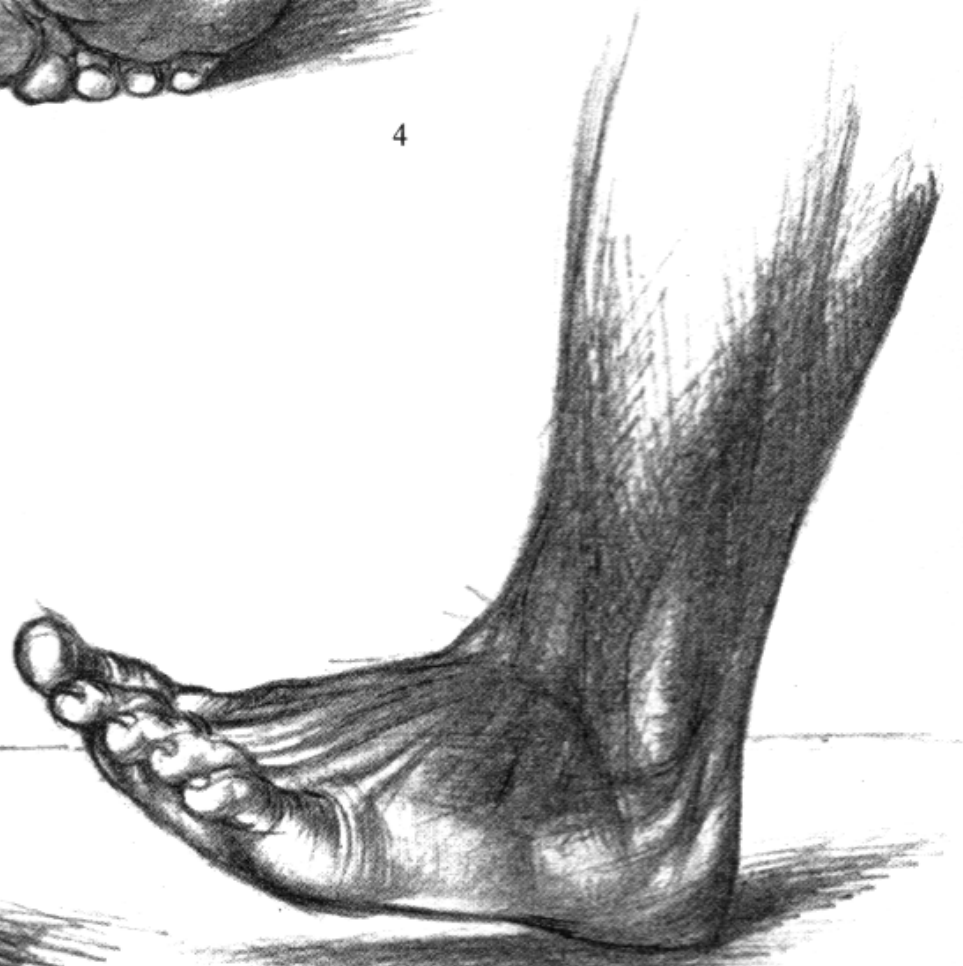3



4



5



6

# О ФОРМЕ НИЖНЕЙ КОНЕЧНОСТИ В ОБЩЕМ

LIII—LIV

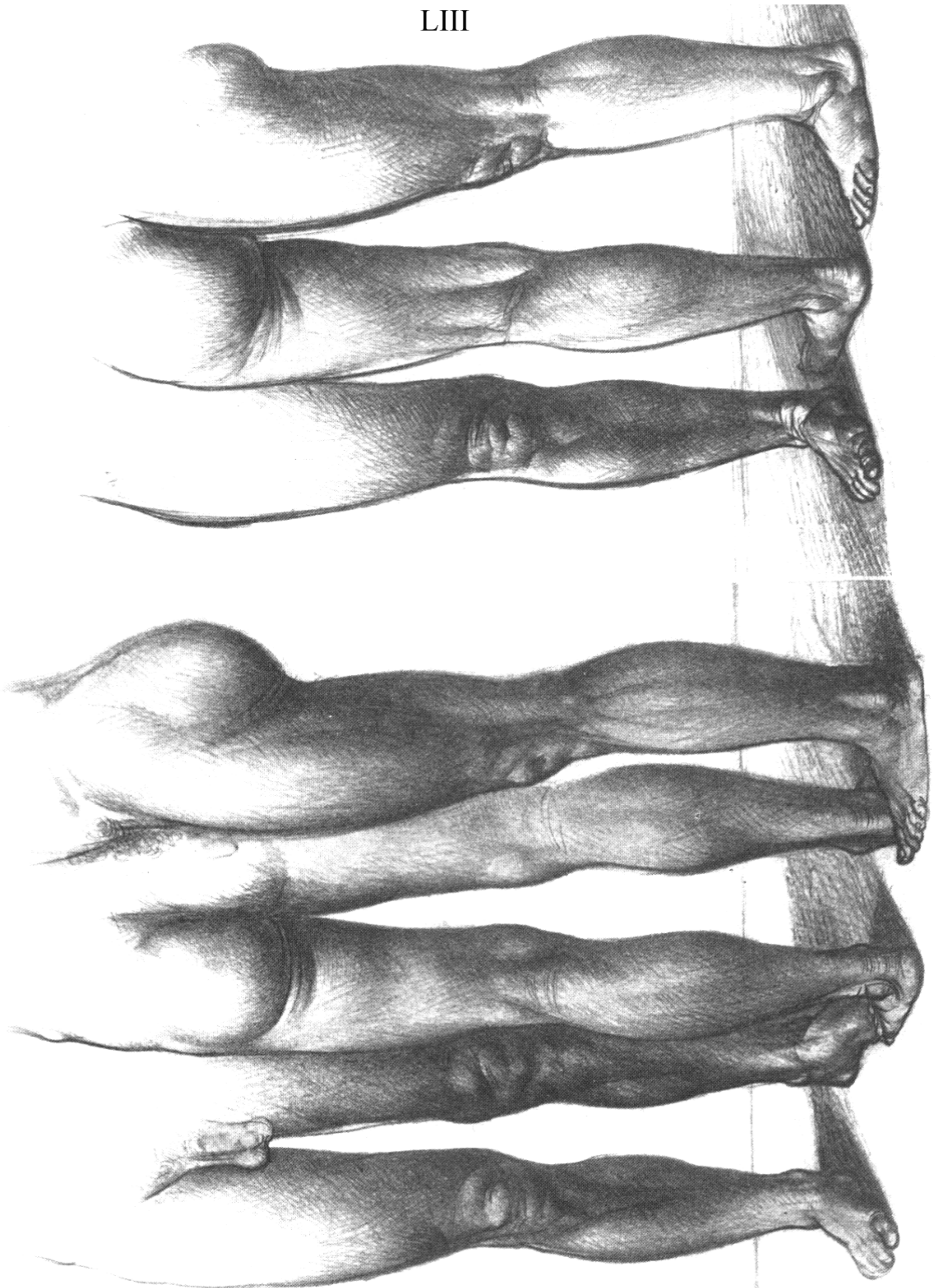
Нижние конечности служат опорой тела и обеспечивают возможность ходьбы. В соответствии с этим развилась их структура и распределились мышечные массы.

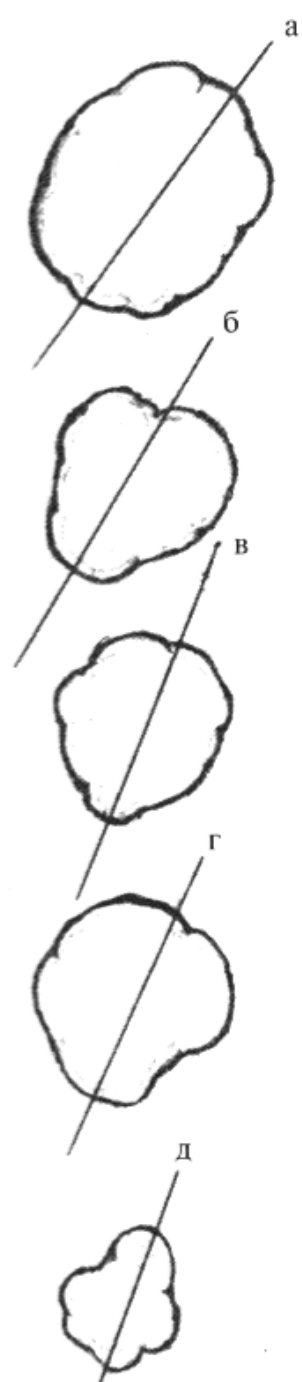
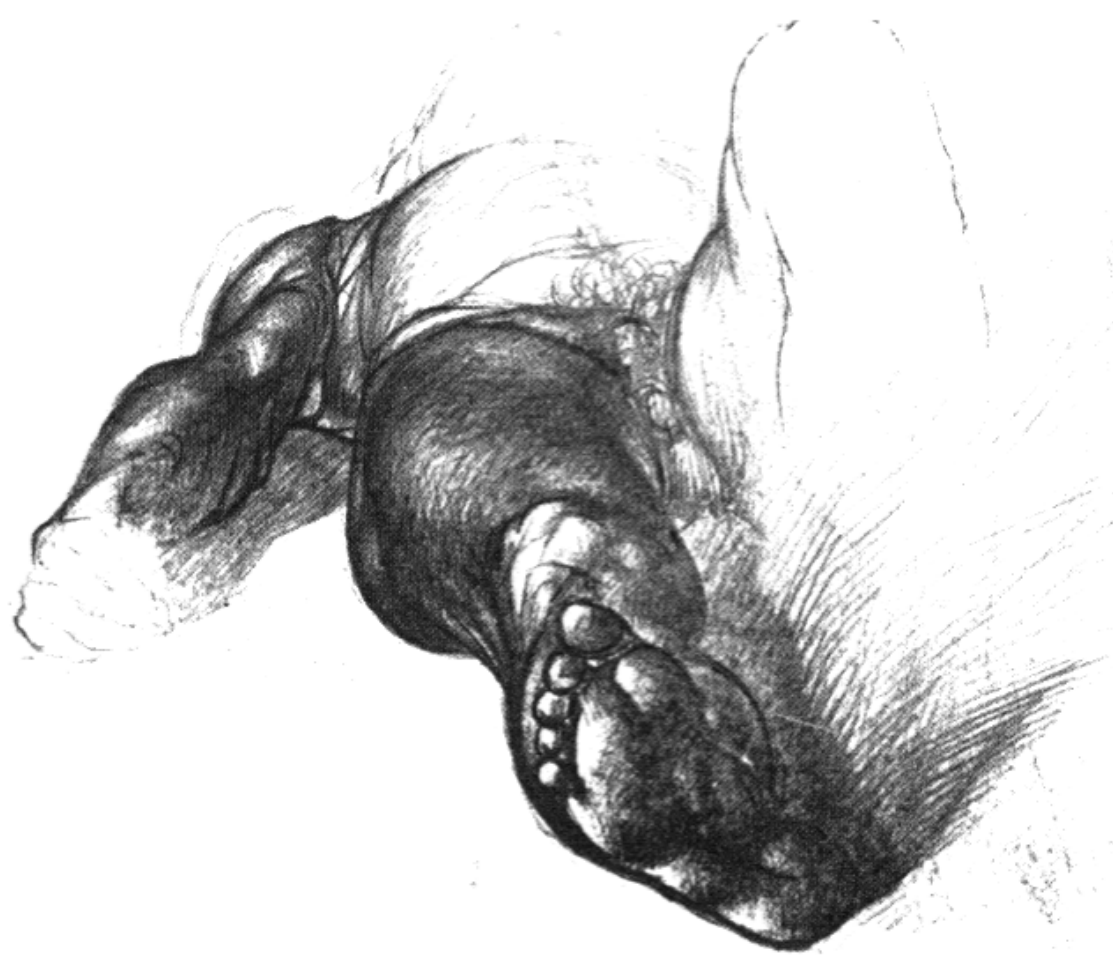Книзу нижняя конечность становится тоньше, в области икр она снова утолщается, а дальше книзу опять становится тоньше. Наиболее тонкой частью ноги является область лодыжек.

Наблюдая за расположением мягких тканей вокруг костей нижней конечности, мы видим, что они до некоторой степени закручиваются. Это видно на обнаженной фигуре и на изображенных там же сечениях на табл. LIV.

а б в г д  
Оси сечения

Согласно этому первый заворот мягких тканей проходит от верхней части бедра до колена, отсюда до икр несколько наружу и затем до лодыжек опять вовнутрь. Таким образом, заворот вовнутрь повторяется два раза.





# МЫШЦЫ НИЖНЕЙ КОНЕЧНОСТИ

## LV

### МЫШЦЫ ТАЗОВОГО ПОЯСА

Ознакомившись с костной системой нижней конечности, перейдем к рассмотрению мышц, осуществляющих ее движение. Задача нижней конечности отличается от задачи верхней конечности, и поэтому ее мышцы развились по-иному. Так же, как и при изучении костной системы, начинаем рассмотрение мышечной системы с мышц таза.

#### А. МЫШЦЫ ВНУТРЕННЕЙ ГРУППЫ

Подвздошнопоясничная мышца (*M. iliopsoas*)

Состоит из двух мышц: подвздошной (1) и большой поясничной (2).

1. Подвздошная мышца (*M. iliacus*)

Начало: поверхность подвздошной ямки.

Прикрепление: вместе с большой поясничной мышцей на малом вертеле (в).

2. Большая поясничная мышца (*M. psoas major*)

Начало: тело и поперечные отростки двенадцатого грудного и четырех верхних поясничных позвонков.

Прикрепление: вместе с предыдущей мышцей на малом вертеле (в).

Функция: при фиксированном туловище мышца сгибает бедро и поворачивает его наружу; при фиксированном бедре нагибает туловище к бедру.

#### Б. МЫШЦЫ НАРУЖНОЙ ГРУППЫ

3. Квадратная мышца бедра (*M. quadratus femoris*)

Начало: боковая поверхность седалищного бугра.

Прикрепление: межвертельный гребень.

Функция: поворачивает бедро наружу.

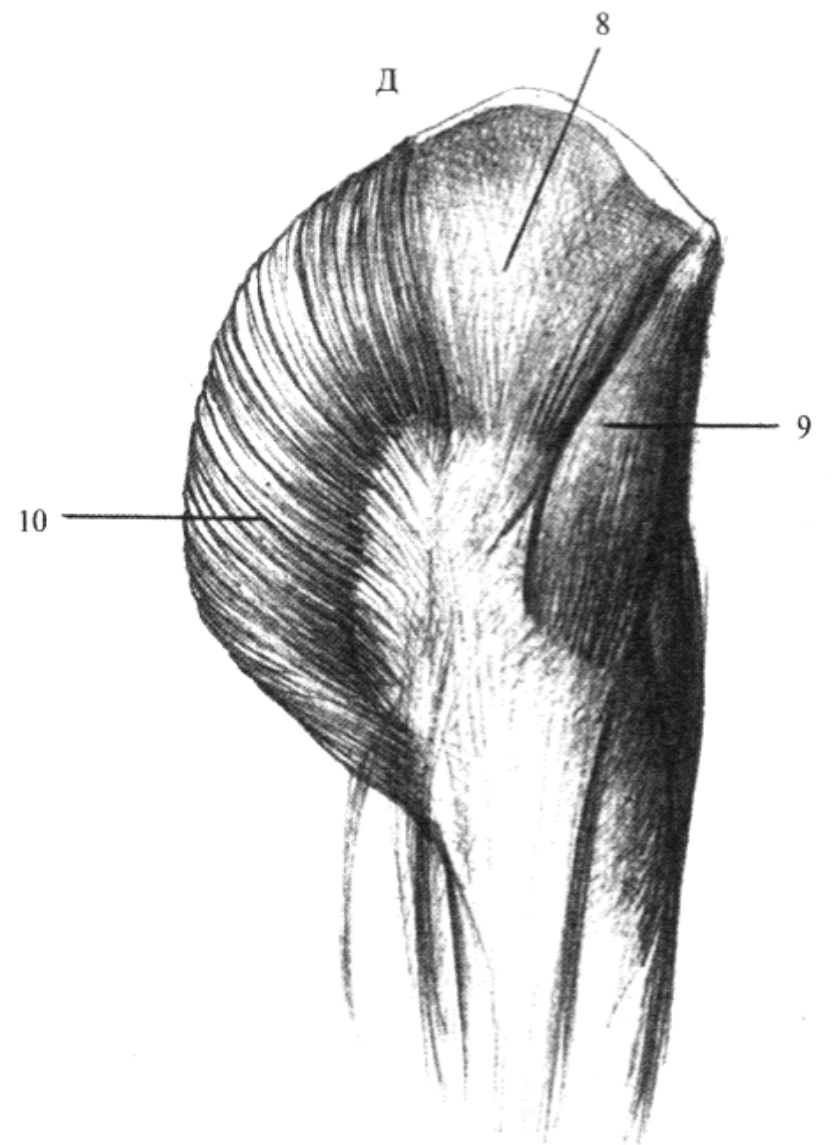
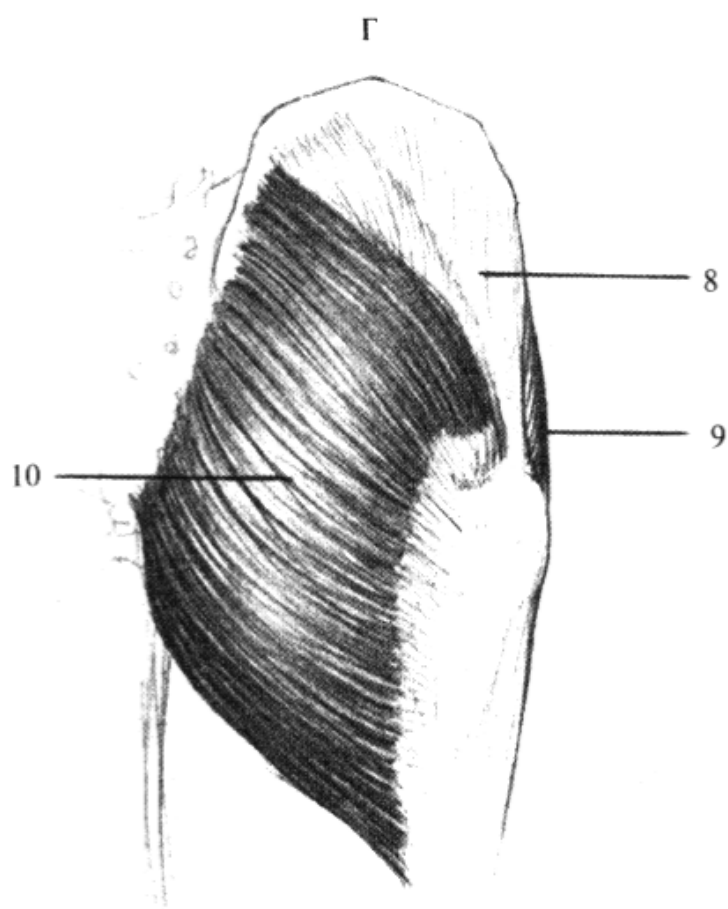
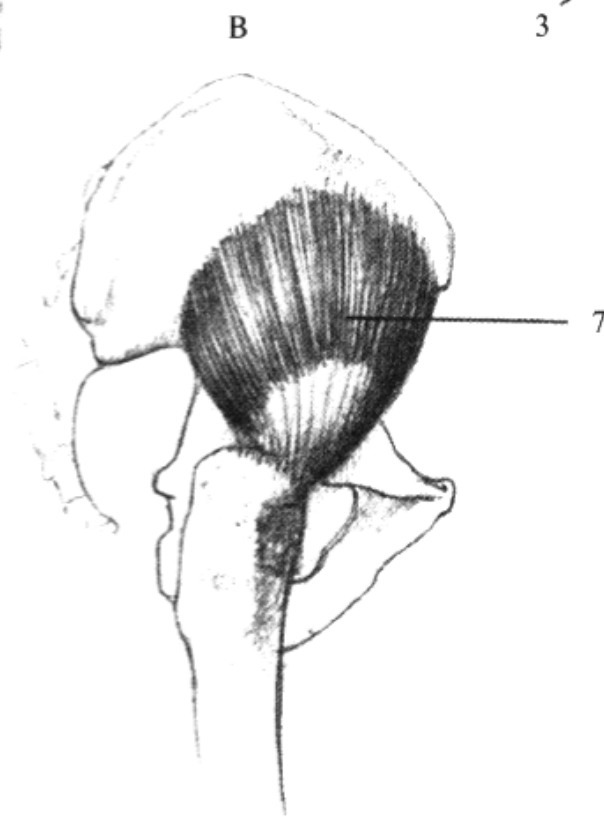
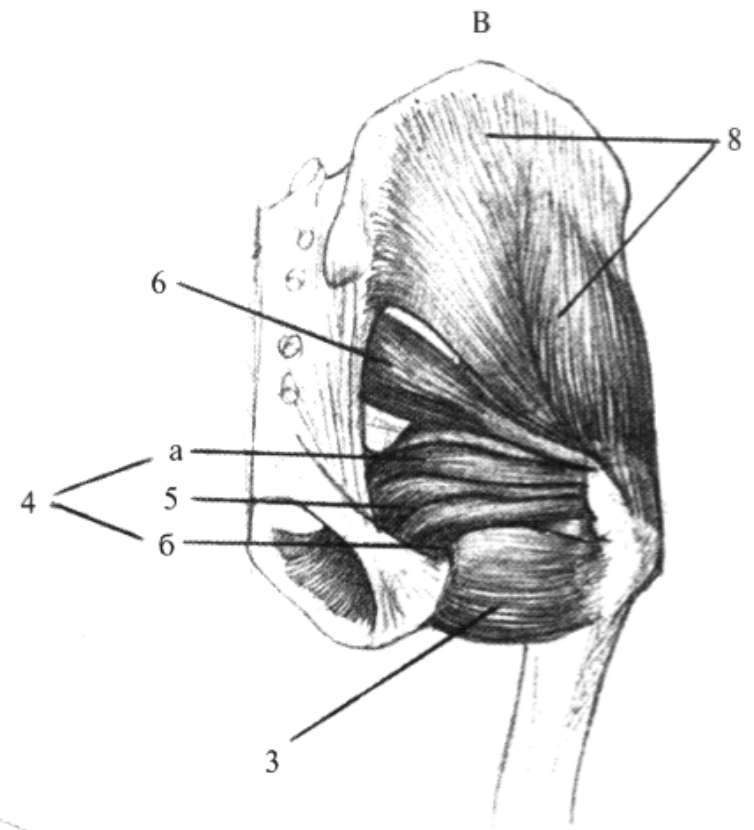
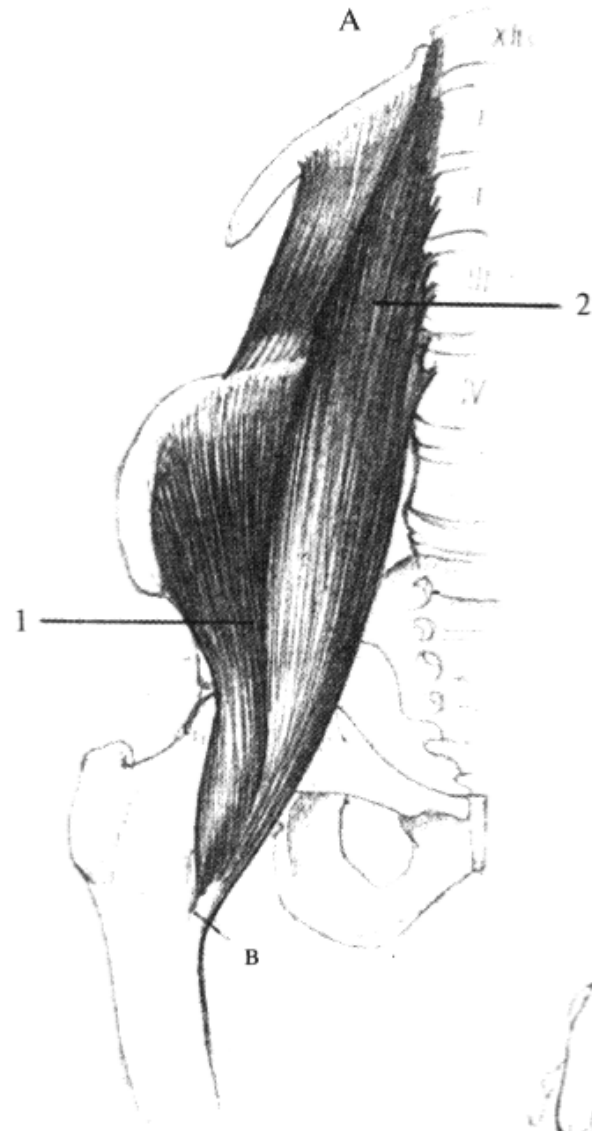


4. Верхняя и нижняя близнецные мышцы (*M. gemellus superior et inferior*)  
Верхняя из них начинается у седалищной ости (а), нижняя (б) — у седалищного бугра. Обе идут наружу и охватывают сухожилие внутренней запирательной мышцы.  
Прикрепление: внутренняя поверхность большого вертела (вертельная ямка).  
Функция: вместе с внутренней запирательной мышцей вращает бедро наружу.
5. Внутренняя запирательная мышца (*M. obturator internus*)  
Начало: край тазового отверстия и запирательная пластинка.  
Прикрепление: вертельная ямка.  
Функция: вращает бедро наружу.
6. Грушевидная мышца (*M. piriformis*)  
Начало: передняя поверхность крестца на уровне II—IV крестцовых позвонков.  
Прикрепление: вершина большого вертела.  
Функция: вращает бедро наружу и отводит его.
7. Малая ягодичная мышца (*M. gluteus minimus*)  
Начало: наружная поверхность подвздошной кости между верхней и нижней ягодичными линиями.  
Прикрепление: большой вертел.  
Функция: отводит бедро и вращает его вовнутрь.
8. Средняя ягодичная мышца (*M. gluteus medius*)  
Начало: наружная поверхность подвздошной кости между верхней и задней ягодичными линиями.  
Прикрепление: наружная поверхность большого вертела.  
Функция: отводит бедро и вращает его вовнутрь.
9. Мышца, напрягающая широкую фасцию бедра (*M. tensor fasciae latae*)  
Начало: передняя верхняя подвздошная ость и широкая фасция бедра.  
Прикрепление: мышечные пучки вплетаются в широкую фасцию бедра.  
Функция: напрягает широкую фасцию бедра, сгибает и отводит бедро. На таблице LXIV видна особенно сильная лентообразная часть (35) широкой фасции бедра, прикрепленная к наружному мыщелку большеберцовой кости. Это непосредственное продолжение мышцы, напрягающей широкую фасцию бедра.
10. Большая ягодичная мышца (*M. gluteus maximus*)  
Начало: задняя часть наружной поверхности подвздошной кости, боковой край крестца и копчика, а также крепкие связки, соединяющие крестец с тазовой костью.

Прикрепление: широкая фасция бедра (табл. LXIV. 35) и бугристость бедра. Грубоволокнистые пучки ромбовидной мышцы идут вниз и наружу.

Функция: разнообразная. Это самая мощная мышца, обеспечивающая вертикальное положение тела, играет большую роль при ходьбе и при поддержании равновесия. Тянет бедро назад, отводит его и вращает наружу. При ходьбе по лестнице мышца разгибает бедро, при фиксации бедра нагибает туловище назад.





## МЫШЦЫ БЕДРА

Мышцы бедра разделяют на переднюю, заднюю и медиальную группы. Передняя группа состоит из прямой мышцы бедра и из трех толстых мышц, которые вместе называются четырехглавым разгибателем голени. Сзади находятся сгибатели, а между этими обеими группами проходят приводящие мышцы. Спереди и внутри, совсем на поверхности, по направлению к внутреннему мыщелку проходит S-образно изогнутая портняжная мышца.

### А. РАЗГИБАТЕЛИ

#### 11. Латеральная широкая мышца бедра (*M. vastus lateralis*)

Сильная, продолговатая мышца, проходящая по наружной поверхности бедра.

Начало: основание большого вертела и наружная губа шероховатой линии бедра вниз до наружного надмыщелка.

Прикрепление: верхний край коленной чашки.

#### 12. Медиальная широкая мышца бедра (*M. vastus medialis*)

Начало: малый вертел и внутренняя губа шероховатой линии вниз до нижней трети бедра. Волокна мышцы охватывают внутреннюю сторону бедра, и ее пучки соединяются с волокнами прямой мышцы бедра и средней широкой мышцы бедра.

Прикрепление: основание коленной чашки.

#### 13. Средняя широкая мышца бедра (*M. vastus intermedius*)

Лежит под прямой мышцей бедра.

Начало: передняя поверхность бедра до нижней его четверти.

Прикрепление: основание коленной чашки.

#### 14. Прямая мышца бедра (*M. rectus femoris*)

Присоединяется к трем упомянутым мышцам, образуя четырехглавую мышцу бедра. Из четырех головок эта мышца лежит в середине и хорошо видна на поверхности, имеет веретенообразную форму, верхний конец мышцы прикрыт портняжной мышцей.

Начало: передняя нижняя подвздошная ость.

Прикрепление: основание коленной чашки, соединившись предварительно с остальными тремя головками.

Четырехглавый разгибатель голени является одной из самых сильных мышц. Она охватывает тело бедра, ее объединенные головки прикрепляются к основанию коленной чашки и через ее связку к большеберцовой кости.

Функция: разгибает голень.

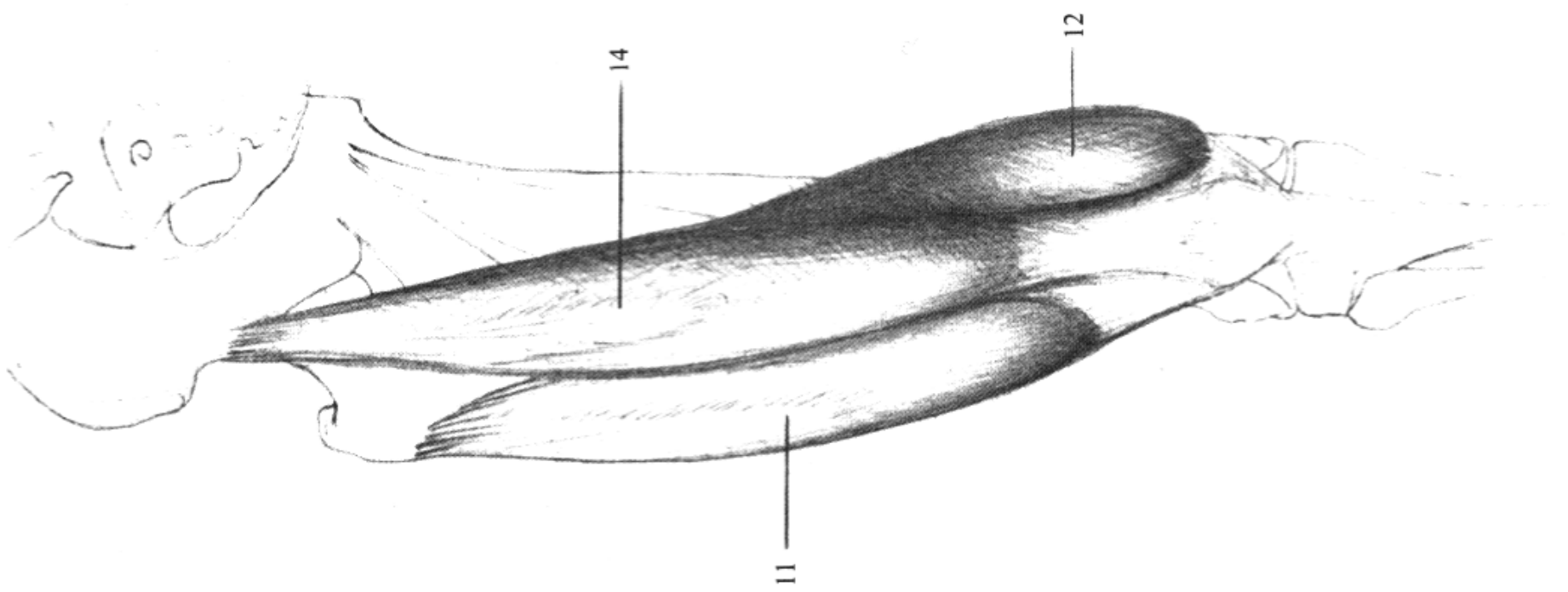
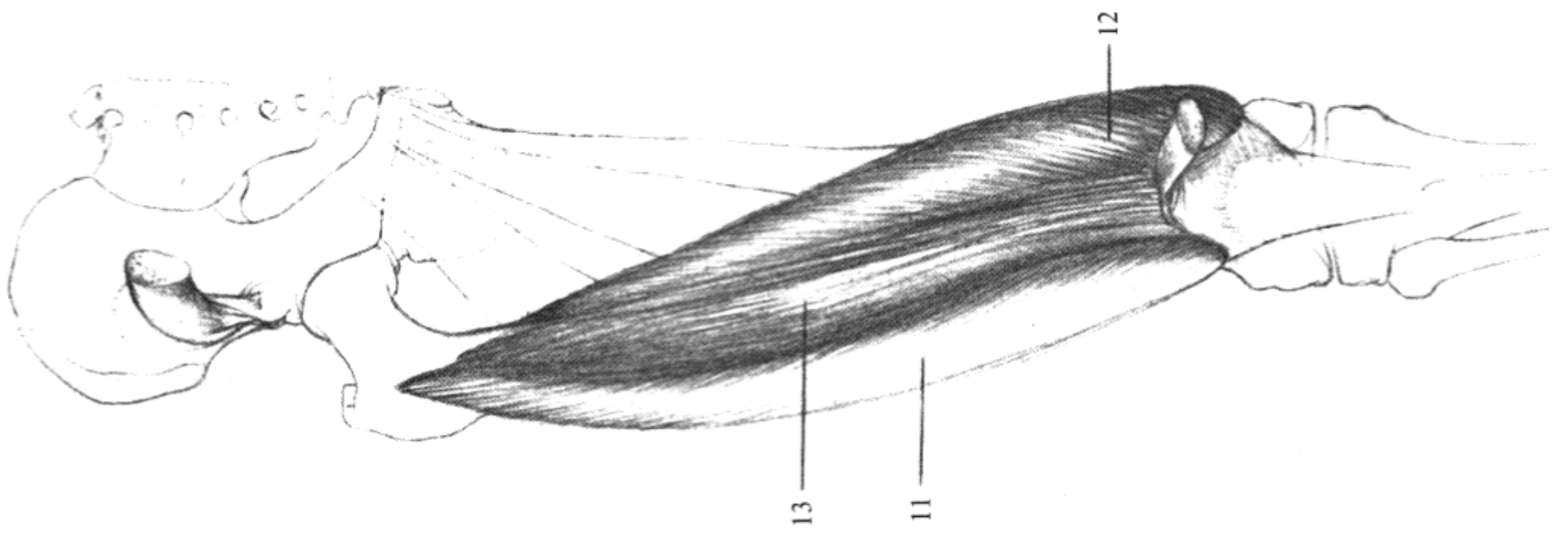
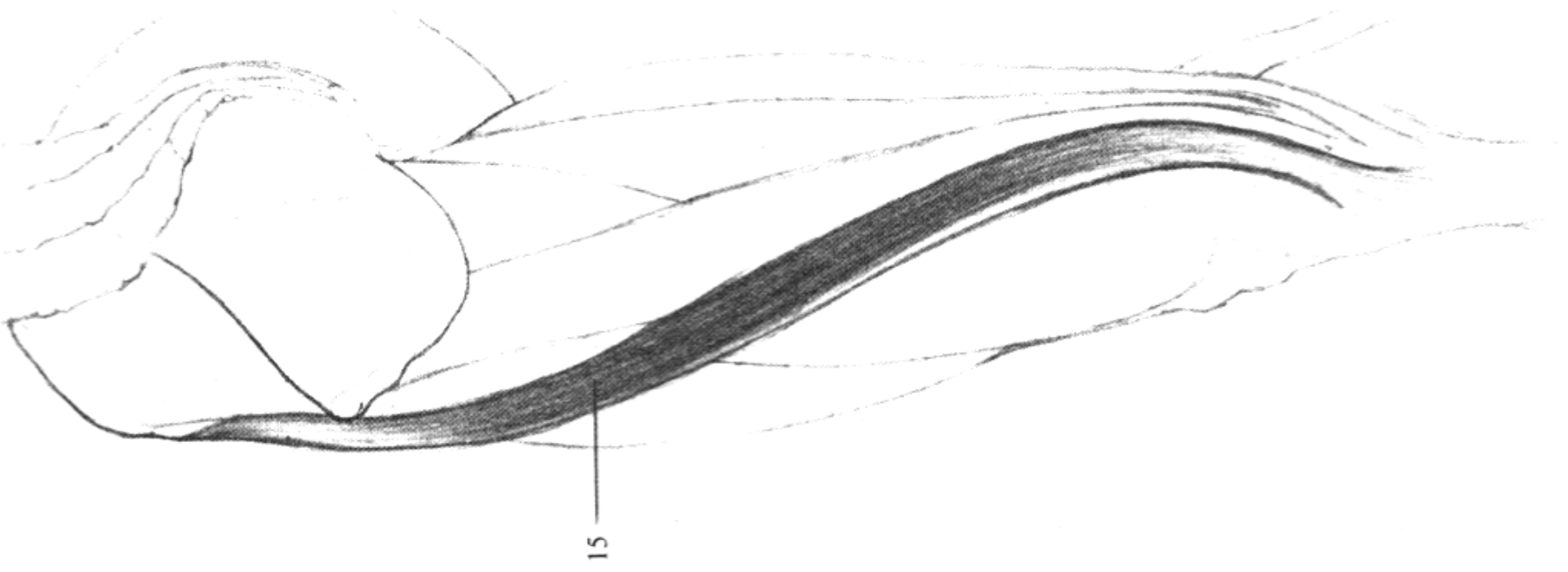
#### 15. Портняжная мышца (*M. sartorius*)

Самая длинная мышца тела, плоская и узкая.

Начало: передняя верхняя подвздошная ость.

Прикрепление: бугристость большеберцовой кости. Мышца охватывает переднюю поверхность бедра и идет к внутренней стороне коленного сустава.

Функция: помогает при приведении и сгибании бедра, вращает бедро наружу и при согнутой голени вращает ее вовнутрь.



## LVII

### Б. СГИБАТЕЛИ

16. Полуперепончатая мышца (*M. semimembranosus*)

Начало: седалищный бугор.

Прикрепление: внутренний мыщелок большеберцовой кости.

Функция: сгибает голень и поворачивает ее после сгибания вовнутрь.

17. Полусухожильная мышца (*M. semitendinosus*)

Начало: седалищный бугор.

Прикрепление: бугристость большеберцовой кости.

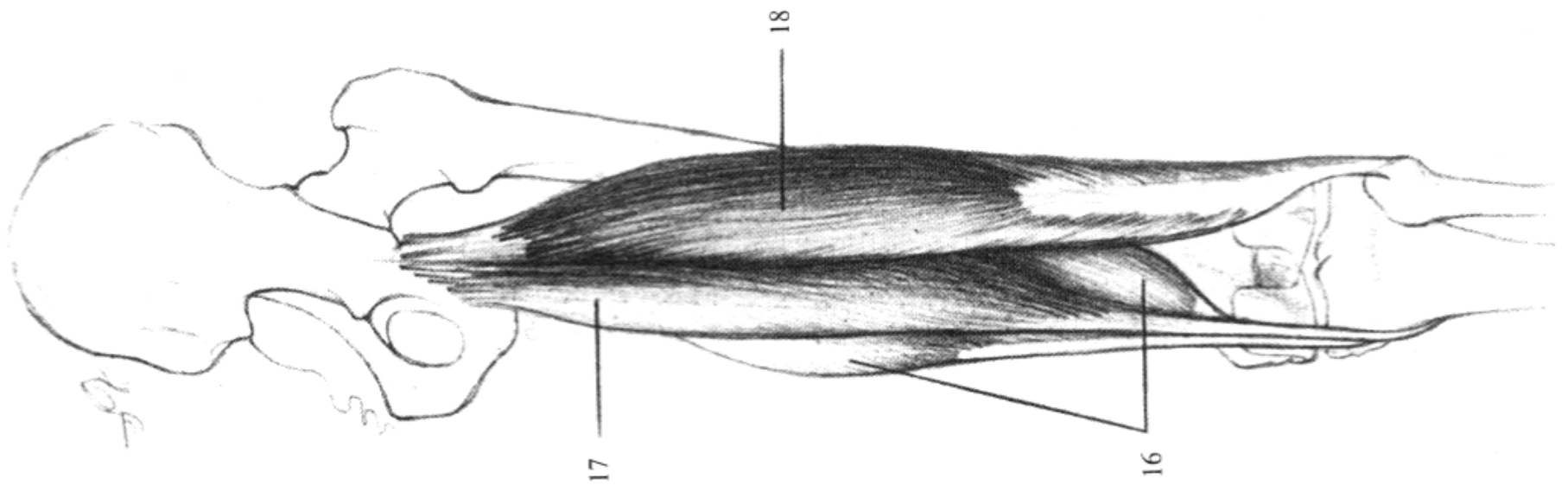
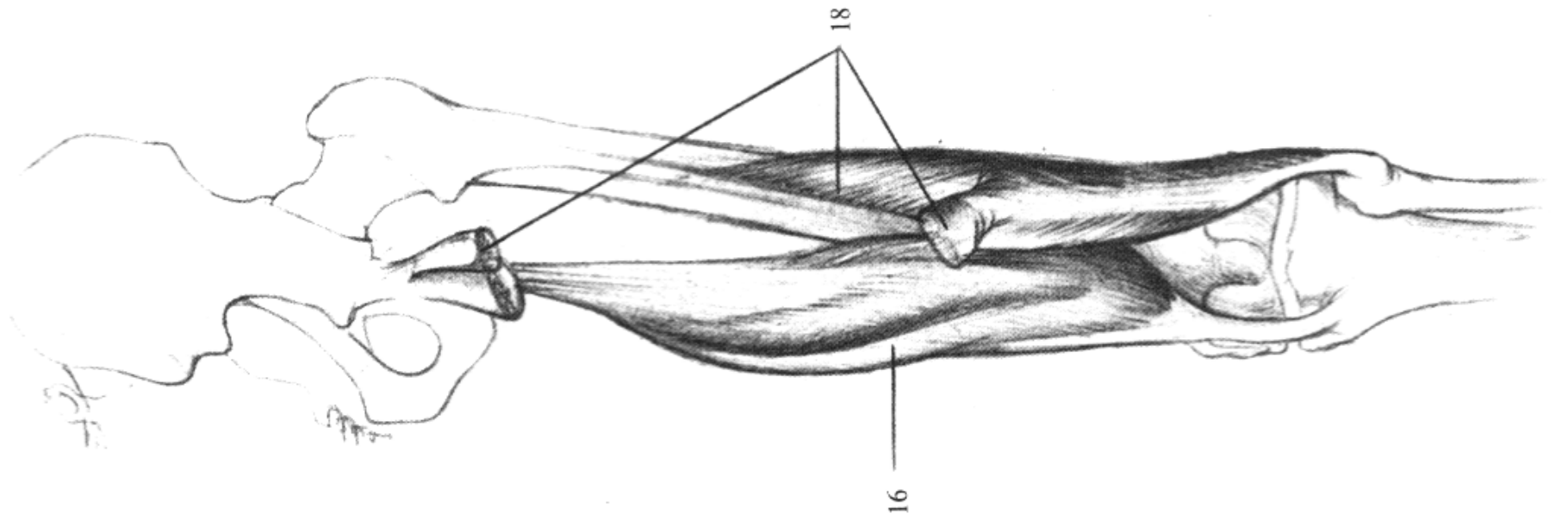
Функция: сгибает голень и поворачивает ее после сгибания вовнутрь.

18. Двуглавая мышца бедра (*M. biceps femoris*)

Начало: длинная головка на задней поверхности седалищного бугра, рядом с началом полусухожильной и полуперепончатой мышц; короткая головка у средней трети шероховатого гребешка бедра.

Прикрепление: головка малоберцовой кости.

Функция: сгибает голень и вращает ее после сгибания наружу.



## LVIII

### В. ПРИВОДЯЩИЕ МЫШЦЫ

#### 19. Большая приводящая мышца бедра (*M. adductor magnus*)

Начало: нисходящая ветвь лонной кости, восходящая ветвь седалищной кости и седалищный бугор.

Прикрепление: внутренняя губа шероховатой линии бедра от малого вертела вниз до внутреннего мыщелка.

#### 20. Короткая приводящая мышца (*M. adductor brevis*)

Начало: нисходящая ветвь лонной кости.

Прикрепление: верхняя треть внутренней губы шероховатой линии.

#### 21. Длинная приводящая мышца (*M. adductor longus*)

Начало: место соединения горизонтальной и нисходящей ветвей лонной кости.

Прикрепление: средняя треть внутренней губы шероховатой линии.

Функция: при совместном действии три мышцы (19, 20, 21) приводят бедро.

#### 22. Нежная мышца (*M. gracilis*)

Начало: нисходящая ветвь лонной кости вблизи симфиза.

Прикрепление: вместе с сухожилиями полуперепончатой и портняжной мышц к бугристости большеберцовой кости, внутренней поверхности и гребню большеберцовой кости.

Функция: приводит бедро и вращает его вовнутрь.

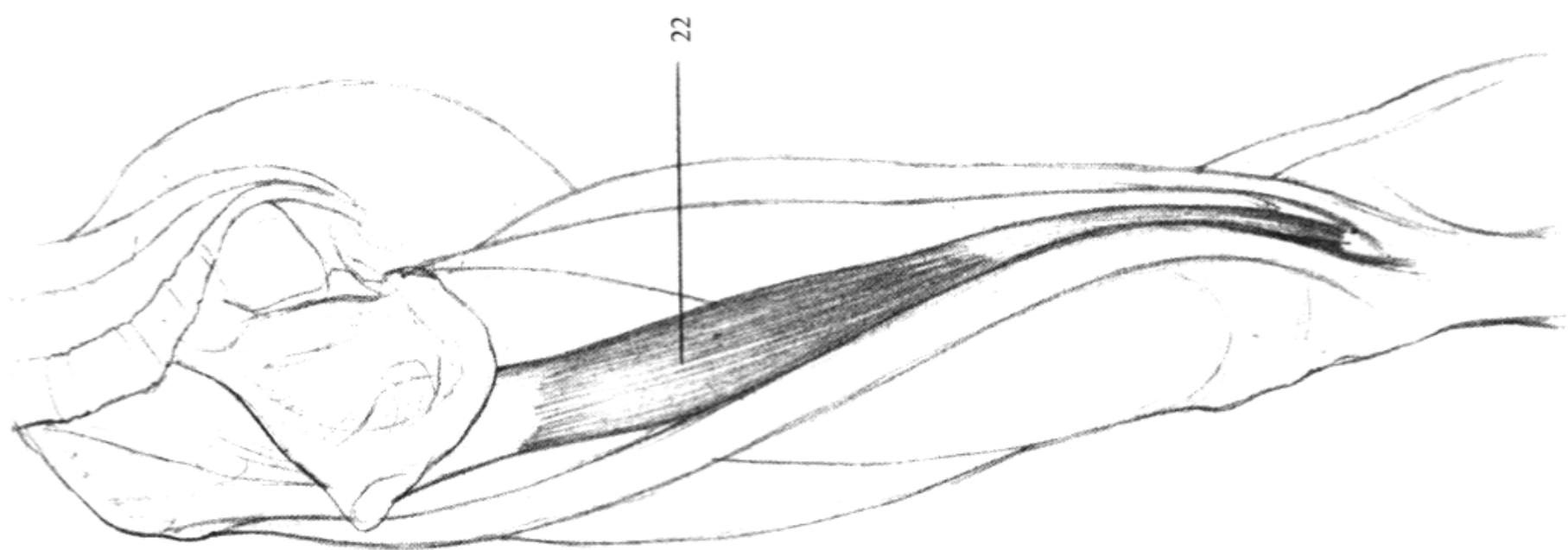
#### 23. Гребешковая мышца (*M. pectineus*)

Начало: гребешок горизонтальной ветви лонной кости.

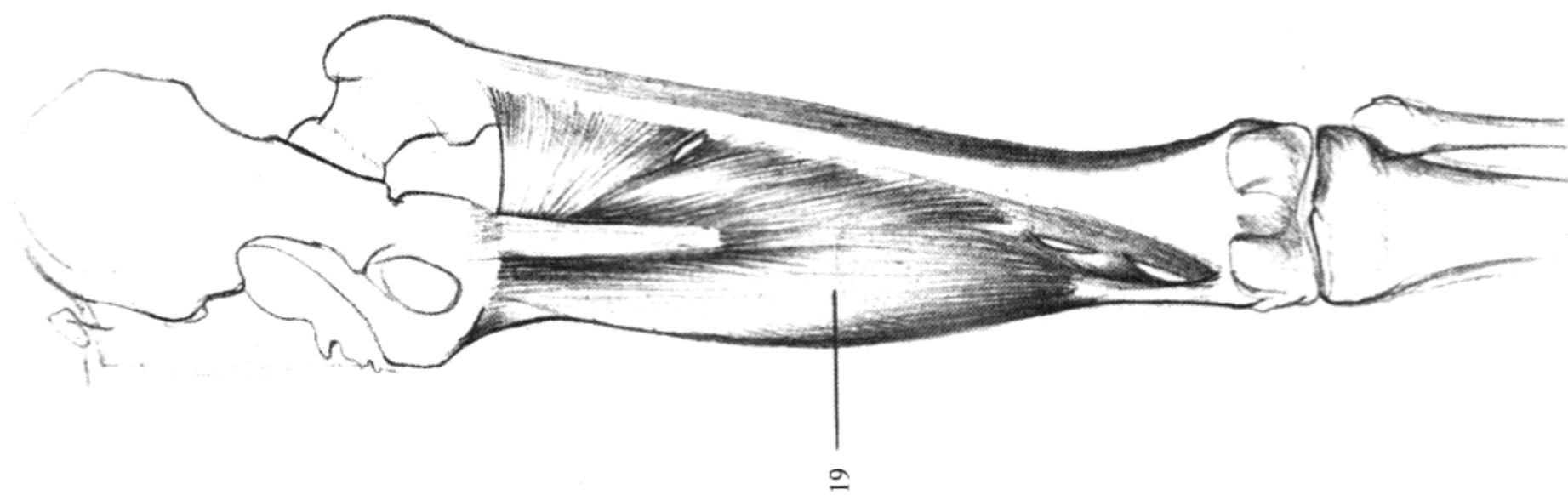
Прикрепление: под малым вертелом, по косой линии, ведущей к внутренней губе шероховатой линии.

Функция: приводит бедро и вращает его наружу.

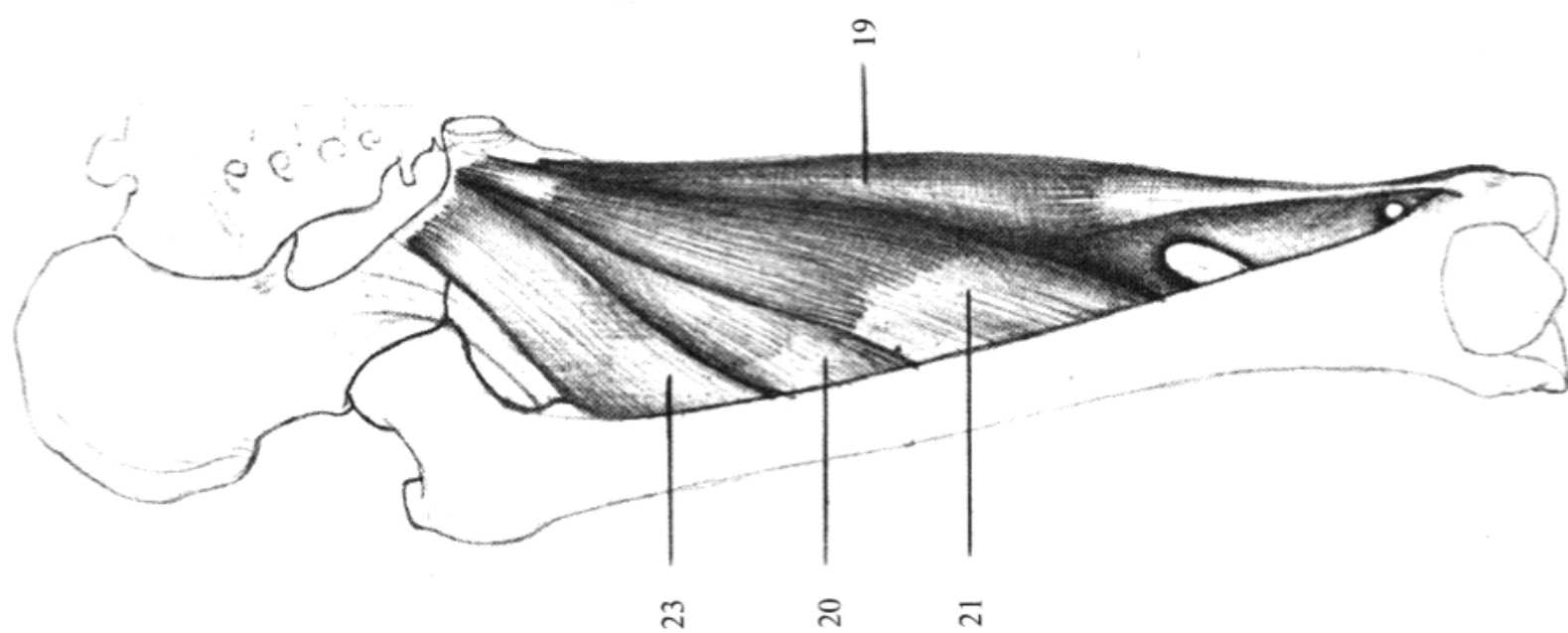




Внутренняя сторона



Вид сзади



Вид спереди

## LIX

### МЫШЦЫ ГОЛЕНИ

Мышцы голени делятся на разгибатели, сгибатели и малоберцовые мышцы.

#### А. РАЗГИБАТЕЛИ

24. Длинный разгибатель пальцев (*M. extensor digitorum longus*)

Начало: головка малоберцовой кости, верхние две трети ее тела и наружный мыщелок большеберцовой кости.

Прикрепление: общее сухожилие мышцы делится на высоте лодыжки на пять отдельных сухожилий. Идущие к II—V пальцам сухожилия соединяются с тонкими сухожилиями короткого разгибателя пальцев. На высоте первой фаланги плоское сухожилие делится на три ветви, из которых средняя прикрепляется к основанию второй фаланги, а боковые — к основанию ногтевых фаланг. Наиболее латерально лежащая мышца или часть сухожилия прикрепляется в качестве третьей малоберцовой мышцы к дорзальной поверхности V плюсневой кости (табл. LXIV, 34).

Функция: разгибает II—V пальцы, а третья малоберцовая мышца поднимает наружный край стопы.

25. Длинный разгибатель большого пальца (*M. extensor hallucis longus*)

Начало: межкостная перепонка и частично малоберцовая кость в средней и нижней третях голени.

Прикрепление: основание концевой фаланги большого пальца.

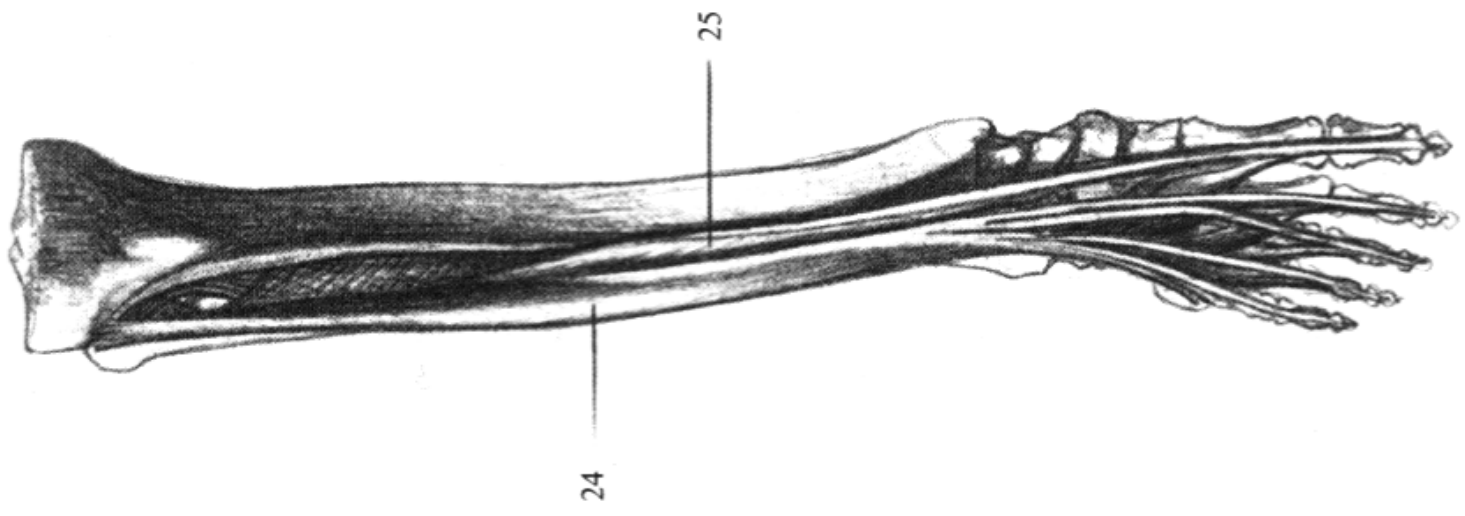
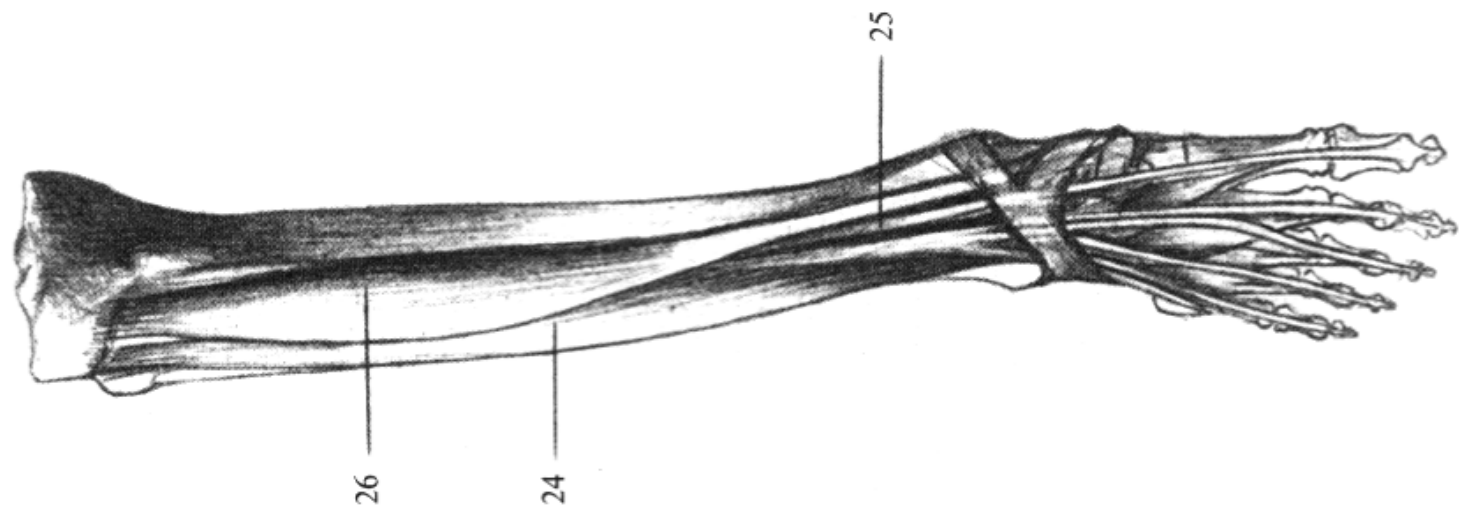
Функция: разгибает большой палец.

26. Передняя большеберцовая мышца (*M. tibialis anterior*)

Начало: под наружным мыщелком большеберцовой кости и межкостная перепонка.

Прикрепление: дорзальная поверхность первой клиновидной кости и основание плюсневой кости большого пальца.

Функция: разгибает стопу, приподнимая ее свод.



## LX

### Б. СГИБАТЕЛИ

#### Глубокий слой

##### 27. Подколенная мышца (*M. popliteus*)

Начало: наружный мыщелок бедра.

Прикрепление: задняя поверхность большеберцовой кости под косой линией, идущей под мыщелками.

Функция: сгибает голень, вращая ее при согнутом положении вовнутрь.

##### 28. Длинный сгибатель большого пальца (*M. flexor hallucis longus*)

Начало: задняя поверхность малоберцовой кости и нижние две трети межкостной перепонки.

Прикрепление: концевая фаланга большого пальца.

Функция: сгибает большой палец и через него стопу, участвует во вращении стопы наружу и вовнутрь.

##### 29. Задняя большеберцовая мышца (*M. tibialis posterior*)

Начало: задняя поверхность большеберцовой кости и межкостная перепонка; сухожилие мышцы идет позади внутренней лодыжки вперед.

Прикрепление: бугорок ладьевидной кости и первая клиновидная кость.

Функция: сгибает стопу, вращает ее наружный край вовнутрь; мышца участвует в подкреплении свода стопы.

##### 30. Длинный сгибатель пальцев стопы (*M. flexor digitorum longus*)

Начало: задняя поверхность большеберцовой кости.

Прикрепление: сухожилие кости перекрещивается позади внутренней лодыжки с сухожилием задней большеберцовой мышцы. У подошвы оно перекрещивается с сухожилием длинного сгибателя большого пальца, после этого сухожилие длинного сгибателя пальцев стопы делится на четыре сухожилия; на уровне первых фаланг II—V

пальцев они прободают сухожилия короткого сгибателя пальцев и прикрепляются к концевым фалангам.

Функция: сгибает II—V пальцы и способствует сгибанию всей стопы.

### Поверхностный слой

#### 31. Трехглавая мышца икры (*M. triceps surae*)

Начало двух поверхностных головок — икроножной мышцы (*M. gastrocnemius*) — лежит на задней стороне внутреннего и наружного мыщелков бедра; эти две головки соединяются по срединной линии. Нижняя, третья, головка мышцы — камбаловидная мышца (*M. soleus*) (31a) — лежит ниже и начинается на верхней трети обеих костей голени.

Прикрепление: пяточный бугор; три головки соединяются в мощном ахилловом сухожилии (36).

Функция: поднимает пяточный бугор и таким образом сгибает стопу.

### В. МАЛОБЕРЦОВЫЕ МЫШЦЫ

#### 32. Короткая малоберцовая мышца (*M. peroneus brevis*)

Начало: нижняя половина наружной поверхности малоберцовой кости, до наружной лодыжки.

Прикрепление: бугорок V плюсневой кости.

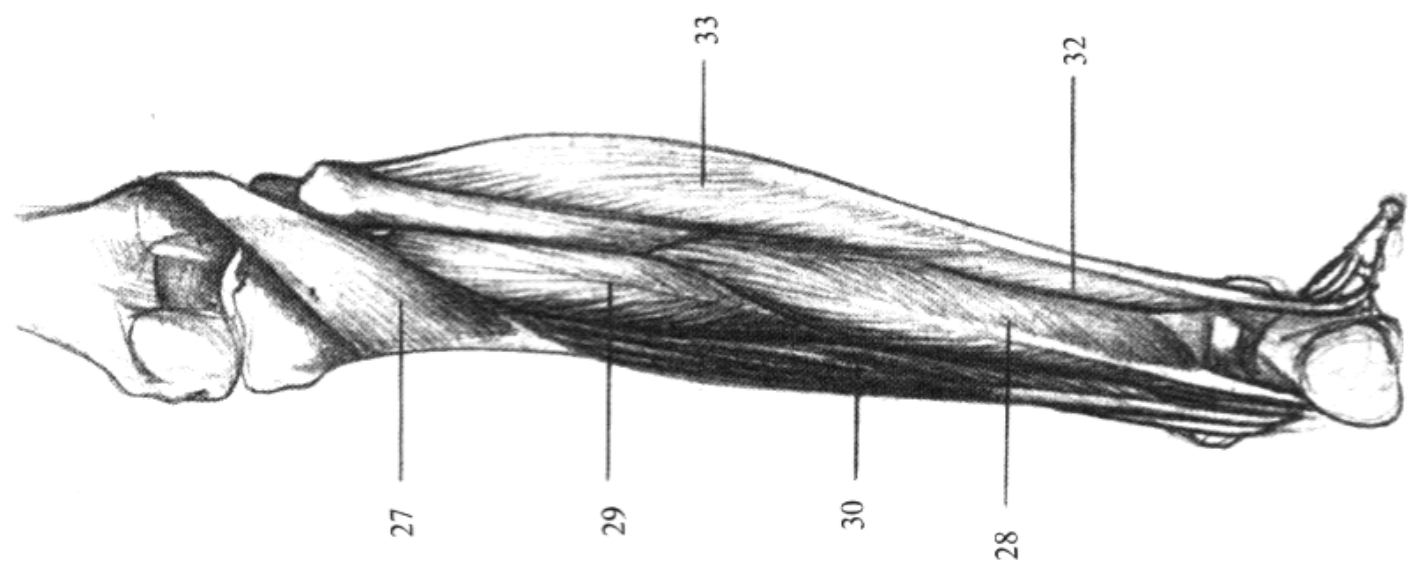
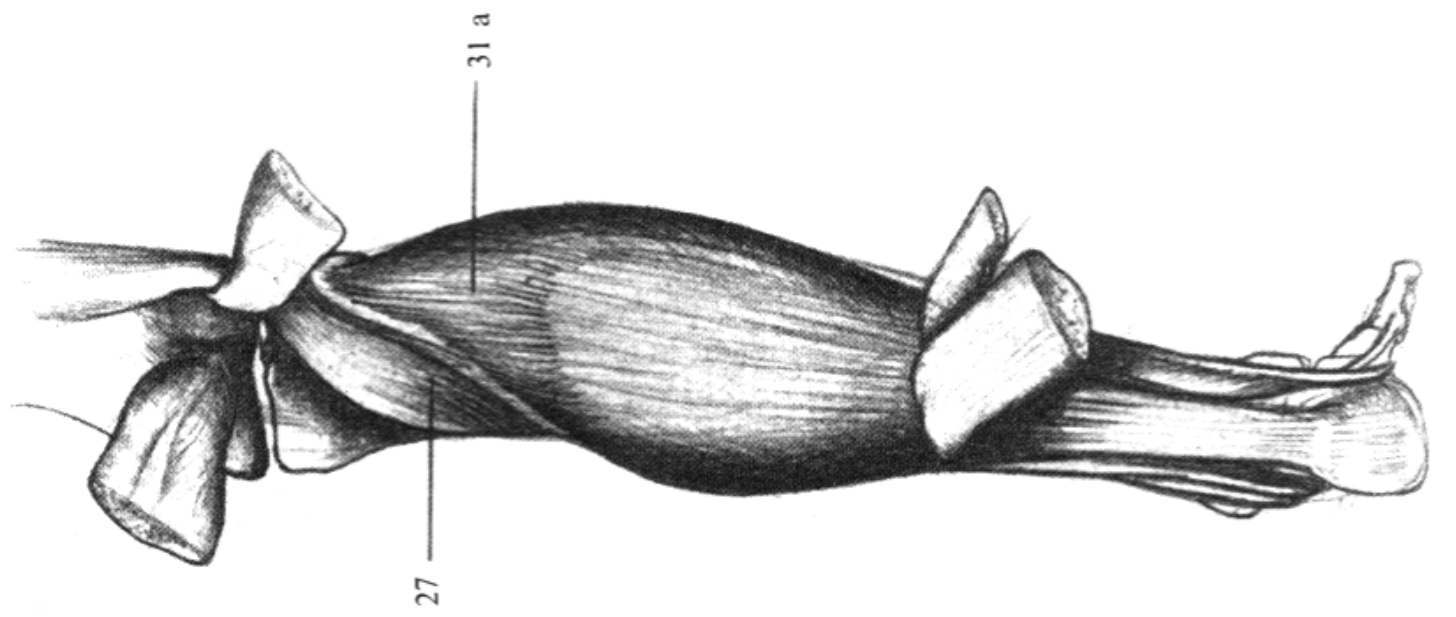
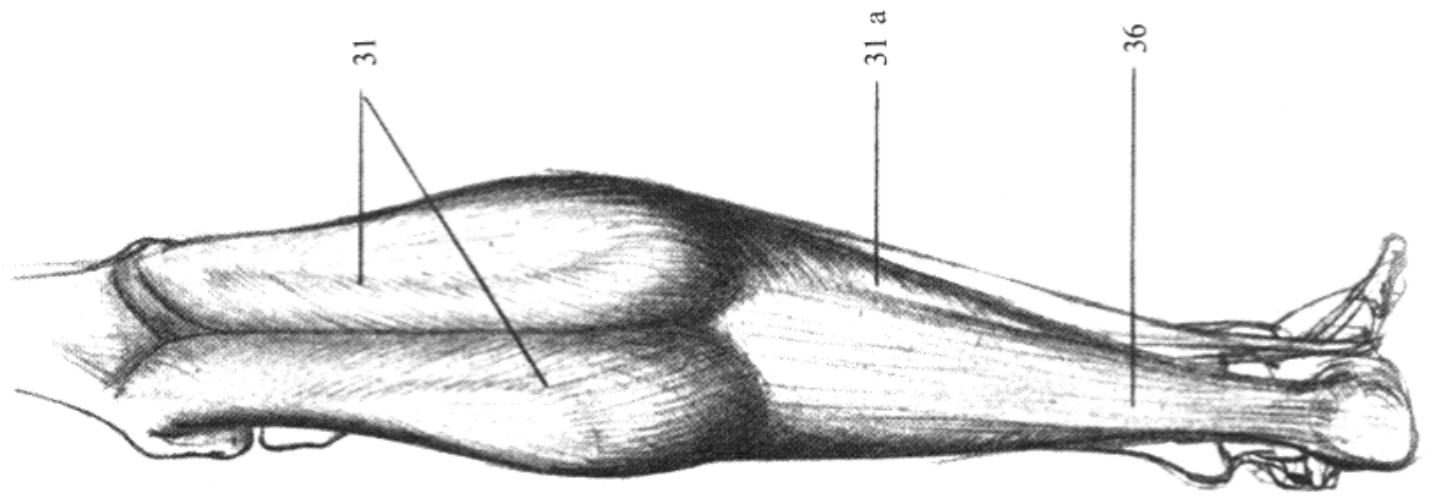
Функция: сгибает стопу и поднимает ее наружный край.

#### 33. Длинная малоберцовая мышца (*M. peroneus longus*)

Начало: ниже головки малоберцовой кости, на верхней половине ее наружной поверхности.

Прикрепление: первая клиновидная кость, а также основание I плюсневой кости; сухожилие мышцы покрывает позади наружной лодыжки сухожилие короткой малоберцовой мышцы, идет по направлению к подошве косо вперед.

Функция: сгибает стопу, поднимает наружный ее край и поддерживает наружный край свода стопы.



## LXI

### МЫШЦЫ СТОПЫ

На стопе мы различаем мышцы тыла стопы и мышцы подошвы.

#### А. МЫШЦЫ ТЫЛА СТОПЫ

1. Короткий разгибатель пальцев и короткий разгибатель большого пальца (*M. extensor digitorum brevis* et *m. extensor hallucis brevis*)

Начало: тыльная поверхность пяточной кости.

Прикрепление: тонкие сухожилия этих мышц соединяются с соответствующими сухожилиями длинного разгибателя пальцев и длинного разгибателя большого пальца. Соединенные сухожилия делятся на тыльной поверхности первых фаланг на три части, из которых средняя прикрепляется к основанию второй, а боковые части — к основанию концевых фаланг пальцев.

Функция: совместно с длинными разгибателями пальцев они разгибают пальцы.

#### Б. МЫШЦЫ ПОДОШВЫ

1. Тыльные межкостные мышцы (*M. interossei dorsales*)

Начало: на обращенных друг к другу сторонах плюсневых костей.

Прикрепление: тонкими сухожилиями к сторонам первых фаланг пальцев.

Функция: отведение. На поверхности они не видны.

2. Подошвенные межкостные мышцы (*M. interossei plantares*)

Начало: внутренняя (большеберцовая) сторона III, IV и V плюсневых костей.

Прикрепление: апоневроз сухожилий разгибателей.

Функция: приводят III—V пальцы и сгибают первые фаланги.

На поверхности они не видны.

1. Червеобразные мышцы стопы (*M. lumbricales*)

Начало: четыре тонкие червеобразные мышцы начинаются от сухожилий длинного сгибателя пальцев.

Прикрепление: апоневроз тыльной стороны II—V пальцев.

Функция: сгибают первые фаланги пальцев.

На поверхности не видны.

2. Квадратная мышца подошвы (*M. quadratus plantae*)

Начало: подошвенная поверхность пяточной кости.

Прикрепление: сухожилия длинного сгибателя пальцев.

Функция: помогает при сгибании пальцев.

3. Короткий сгибатель пальцев (*M. flexor digitorum brevis*)

Начало: внутренний бугор пяточной кости.

Прикрепление: четырьмя сухожилиями, идущими к II—V пальцам. Над головками плюсневых костей через них проходят сухожилия длинного сгибателя пальцев.

Функция: сгибает II—V пальцы.

4. Мышца, противопоставляющая V палец (*M. opponens digiti quinti*)

Начало: глубокая связка подошвы.

Прикрепление: на всем протяжении тела V плюсневой кости.

Функция: притягивает V плюсневую кость по направлению к подошве.

5. Короткий сгибатель V пальца (*M. flexor digiti quinti brevis*)

Начало: основание V плюсневой кости.

Прикрепление: основание первой фаланги V пальца.

Функция: сгибает V палец.

6. Отводящая мышца V пальца (*M. abductor digiti quinti*)

Начало: нижняя и боковая поверхности пяточной кости.

Прикрепление: бугор V плюсневой кости и основание первой фаланги V пальца.

Функция: отводит V палец.

7. Приводящая мышца большого пальца (*M. adductor hallucis*)

Начало: двумя отдельными головками; косая головка начинается на основании II, III и IV плюсневых костей, поперечная головка начинается у суставных капсул II—IV плюсно-фаланговых суставов.

Прикрепление: обе головки соединяются и прикрепляются к основанию первой фаланги.

Функция: приводит большой палец.



8. Короткий сгибатель большого пальца (*M. flexor hallucis brevis*)

Начало: подошвенная поверхность трех клиновидных костей и связки.

Прикрепление: одна из головок прикрепляется к внутренней, другая — к наружной сесамовидной костям, а также к основанию первой фаланги.

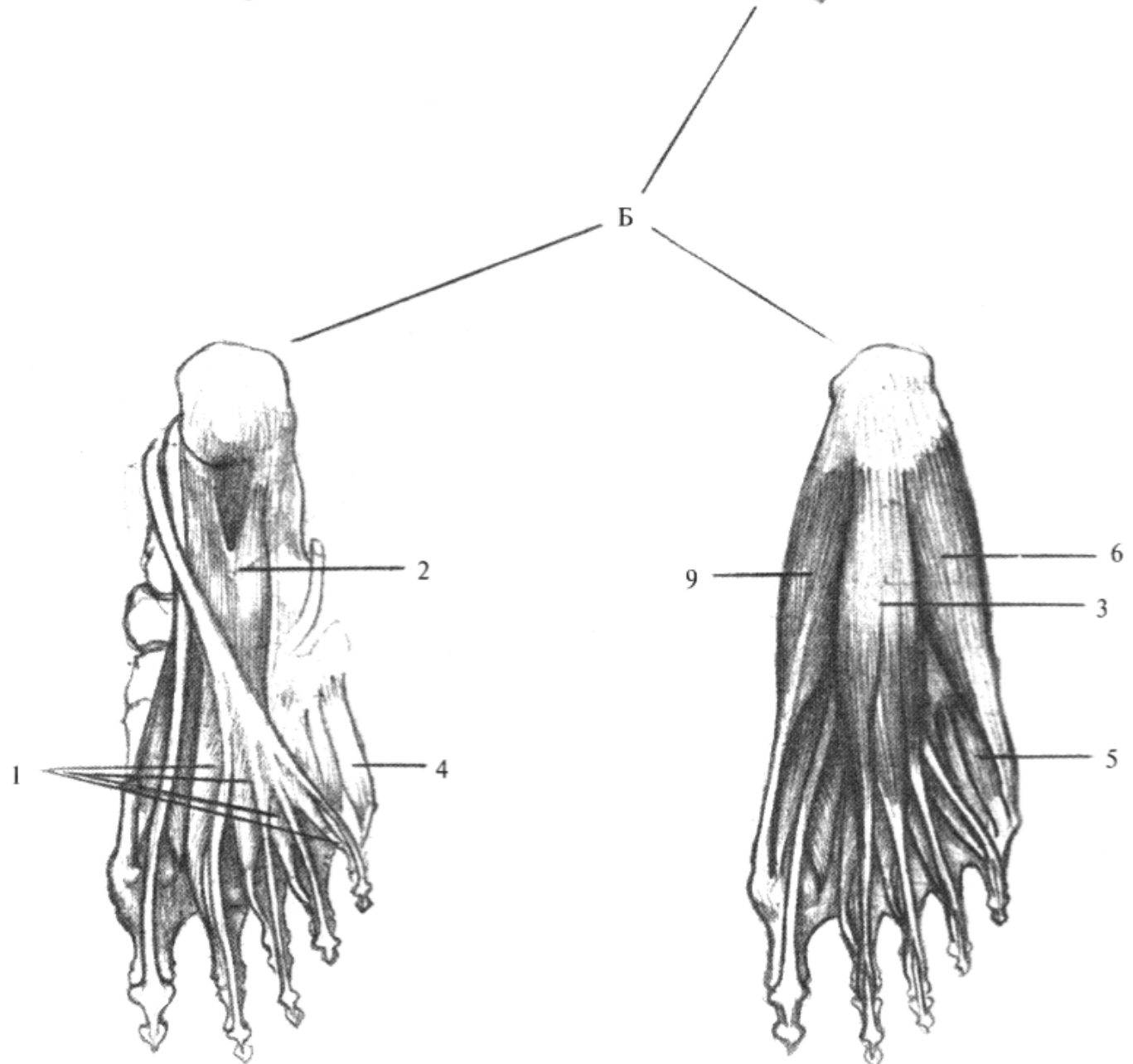
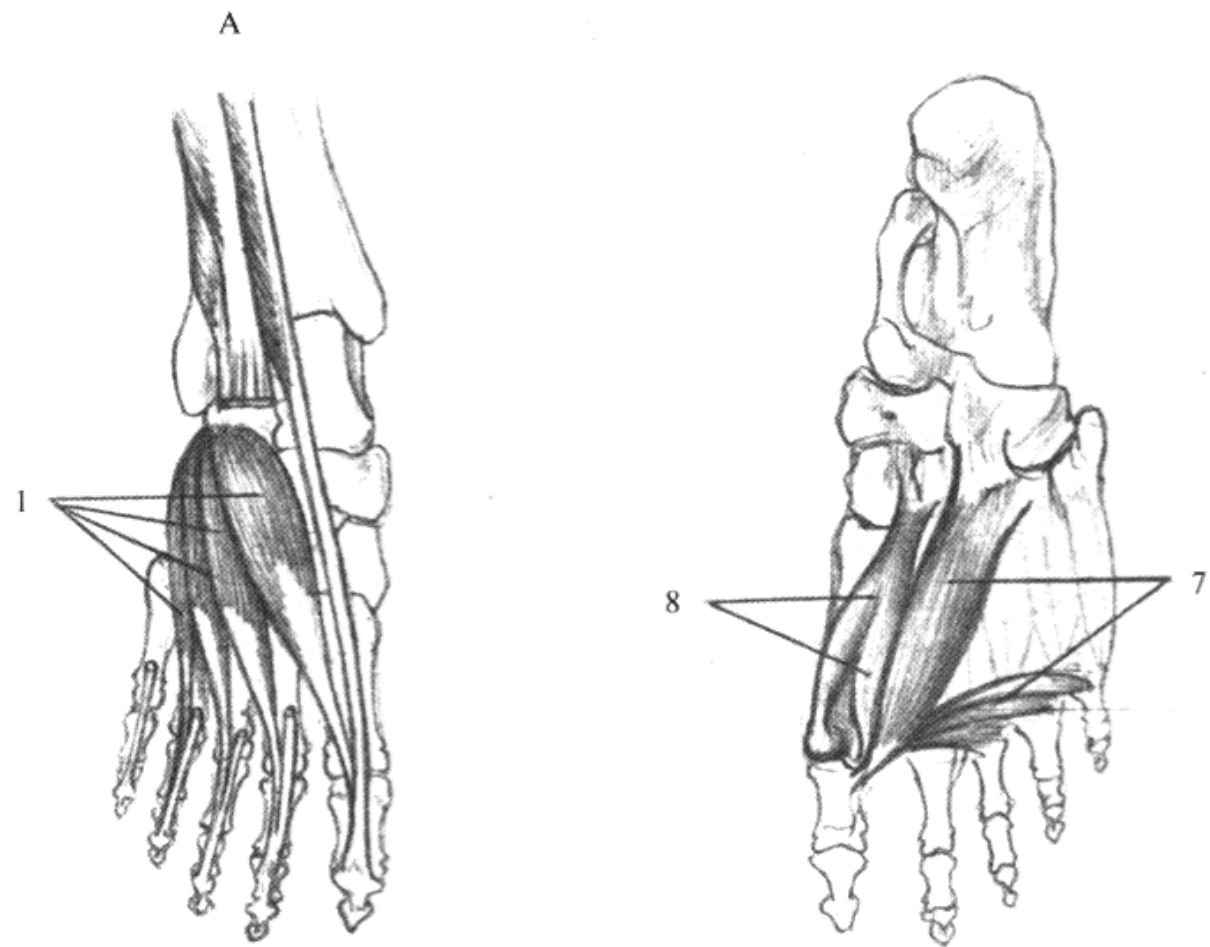
Функция: сгибает большой палец.

9. Отводящая мышца большого пальца (*M. abductor hallucis*)

Начало: пяточный бугор и внутренняя часть подошвенной поверхности ладьевидной кости.

Прикрепление: внутренняя сесамовидная кость и основание первой фаланги.

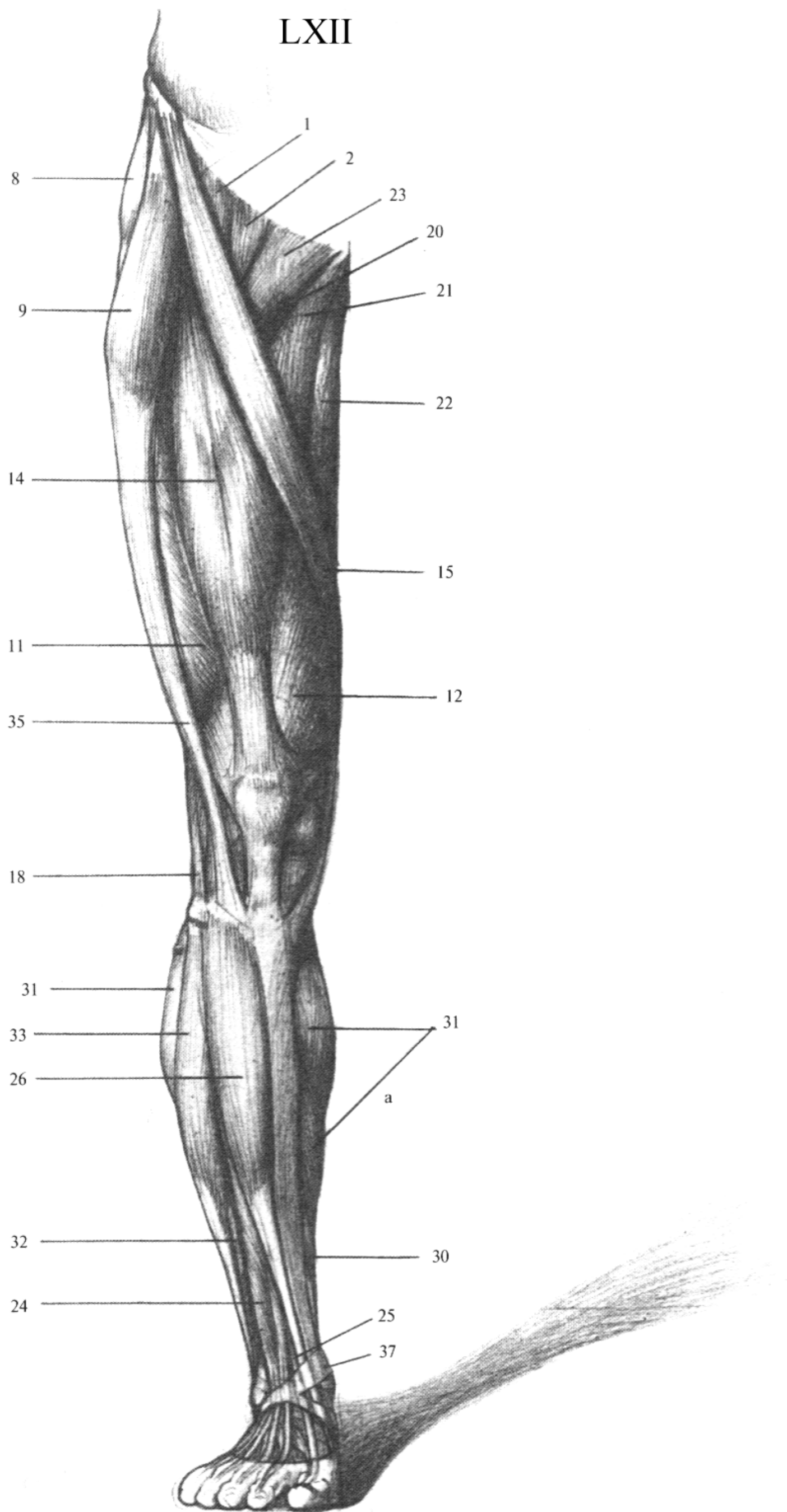
Функция: отводит большой палец.

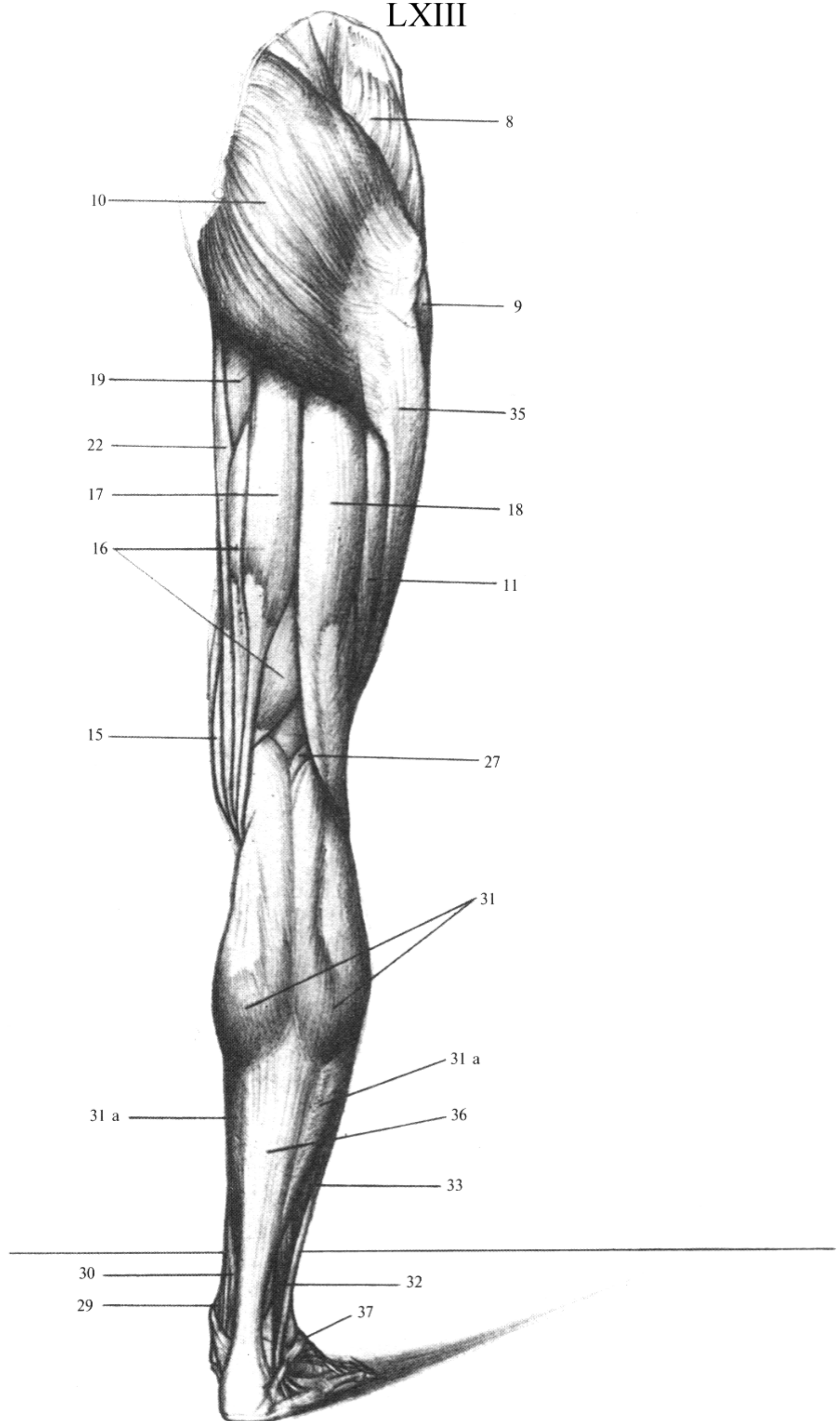


# МЫШЕЧНАЯ СИСТЕМА НИЖНЕЙ КОНЕЧНОСТИ

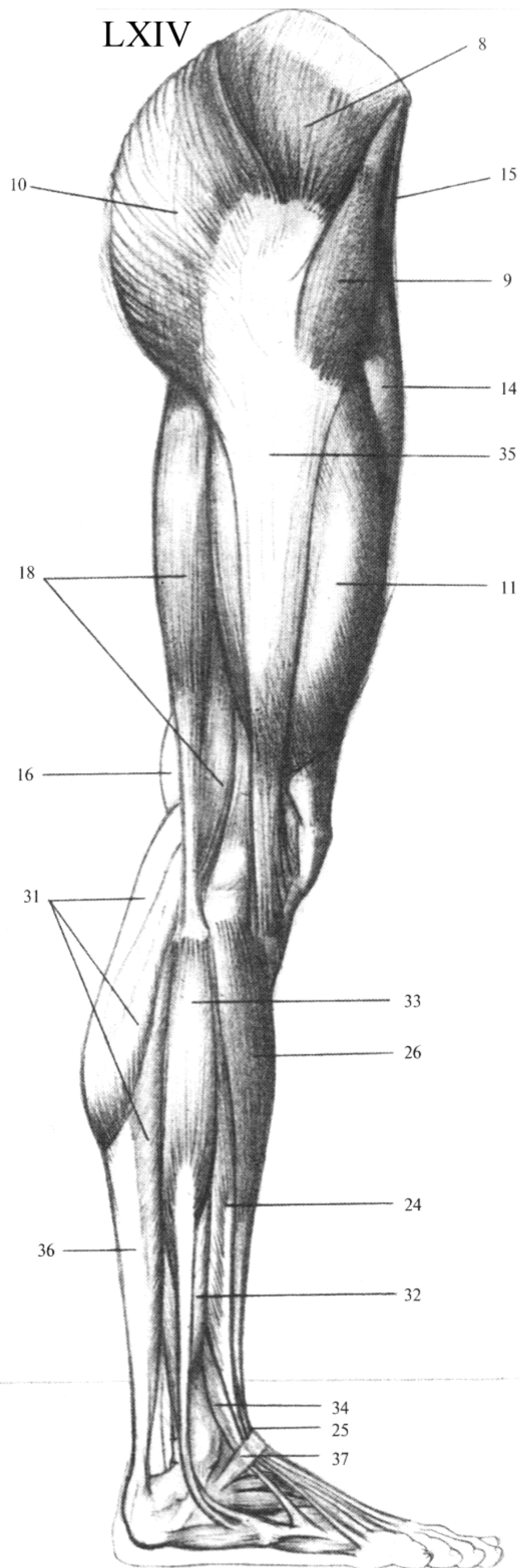
LXII—LXV

После рассмотрения отдельных мышц нижней конечности воспользуемся следующими четырьмя таблицами для изучения взаимосвязи и органического единства мышечной системы. Вся совокупность мышц нижней конечности представлена спереди, сзади, снаружи и изнутри. Приведенные цифры и буквы соответствуют цифрам и буквам на предыдущих таблицах.



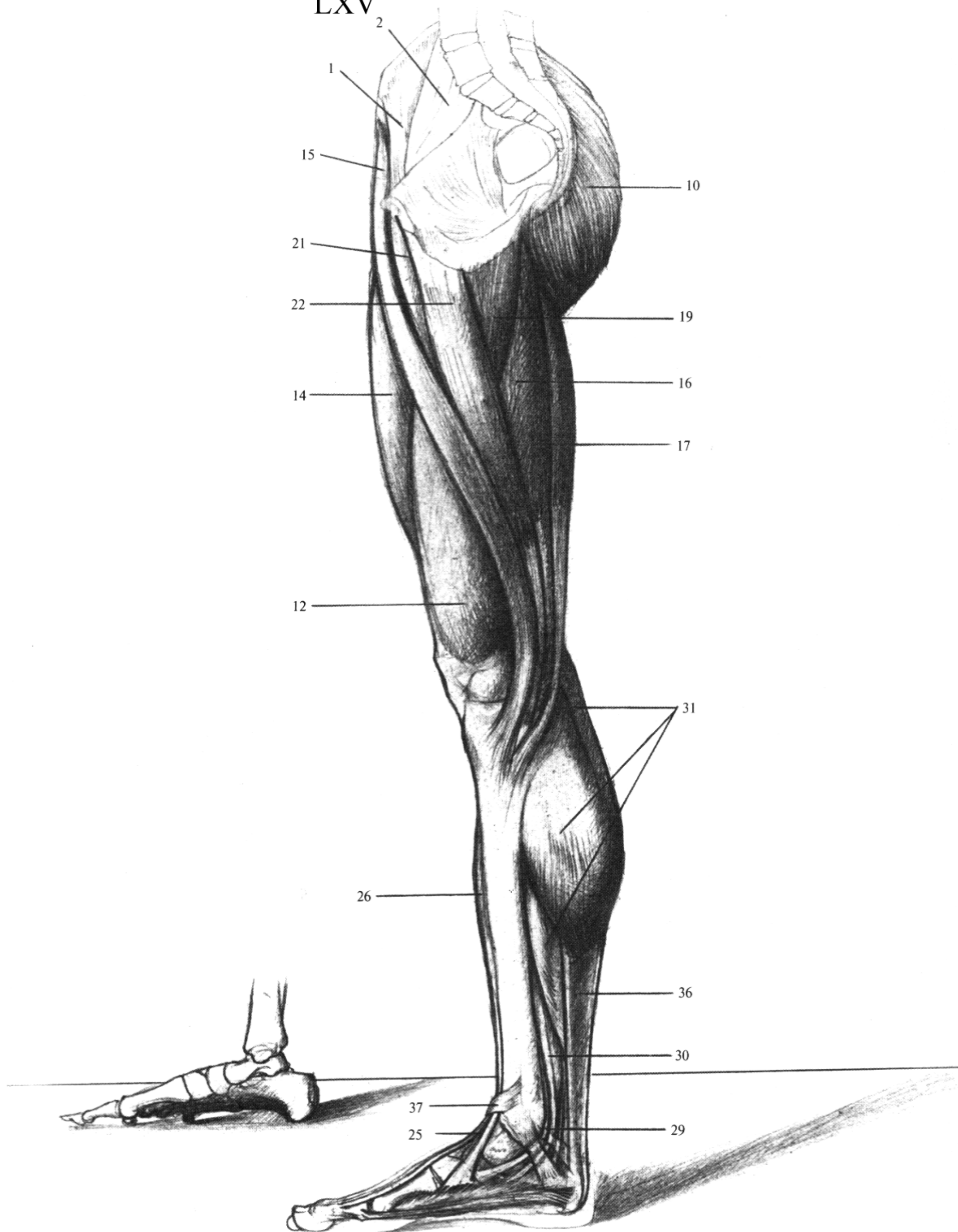


LXIV



Наружная сторона

LXV



Внутренняя сторона

# СКЕЛЕТ ТУЛОВИЩА

Кости туловища делятся на три группы:

1. Позвонки (табл. LXVI, А, Б; табл. LXVII, А, Б, В).
2. Ребра (табл. LXVIII, Б).
3. Грудная кость (табл. LXVIII, А).

Ребра и грудная кость образуют вместе с позвоночником скелет грудной клетки.

## LXVI—LXVII

### ПОЗВОНКИ (*Vertebrae*)

Позвоночный столб состоит из 24 истинных и 9—11 ложных позвонков (табл. LXIX). Из них двенадцать грудных позвонков (табл. LXIX, Б) образуют с ребрами суставы. Между черепом и грудными позвонками находятся семь шейных позвонков (табл. LXIX, А). Между грудными позвонками и крестцом находятся пять поясничных позвонков (табл. LXIX, В). Пять ложных, или сросшихся, позвонков образуют крестец (табл. LXIX, Г). К крестцу присоединяется копчик, по существу состоящий из 4—6 рудиментарных позвонков (табл. LXIX, Д).

Кольцеобразные позвонки защищают находящийся в них спинной мозг. Каждый позвонок имеет переднюю более массивную часть — тело (табл. LXVI, А, 2), и дугу, между которыми лежит отверстие (табл. LXVI, А, 1). От дуги отходят отростки. Отросток, отходящий от дуги по средней линии назад, называется остистым (табл. LXVI, А, 4); отростки, отходящие от дуги в сторону, называются поперечными (табл. LXVI, А, 3). Отростки служат местом отхождения ребер и отчасти мышц, а кроме того, они обеспечивают сочленение позвонков между собой. Этой цели служат верхние и нижние суставные отростки (табл. LXVI, А, 5, 8).

Позвоночник опирается на треугольный крестец, вершина которого обращена вниз (табл. LXVI, В). Крестец вставлен — как задняя стенка таза — между крыльями подвздошных костей.

Длина позвоночника от первого позвонка до крестца (без учета изгибов) соответствует приблизительно одной трети длины всего тела.



Позвонки связаны между собой межпозвоночными хрящами.

Тела шейных позвонков (табл. LXVII, А, Б, В) обычно низки (В, Вид сбоку, 1); дуги шейных позвонков средней высоты, позвоночные отверстия приблизительно треугольной формы (В, 6). Суставные отростки, находящиеся позади поперечных, расположены косо между фронтальной и горизонтальной плоскостями (В, Вид сбоку, 2, 3). Остистые отростки в большинстве случаев раздваиваются на конце (В, 4). Характерным опознавательным признаком всех шейных позвонков является отверстие в коротком и плоском поперечном отростке (В, 5).

Форма обоих верхних шейных позвонков совершенно отличается от формы остальных позвонков. Первый позвонок — атлант (табл. LXVII, А) — не имеет тела: он имеет переднюю и заднюю дуги, а также две боковые части. Спереди на более короткой передней дуге имеется небольшой бугор (А, 1), на задней дуге, на месте остистого отростка, имеется шероховатое возвышение (А, 4). Между передней и задней дугами лежат боковые отделы, от которых отходят поперечные отростки (А, 3). В каждом боковом отделе находятся по одной продолговатой, вогнутой верхней и по одной круглой, слабо вогнутой нижней суставной поверхности (А, 2, 5).

Второй шейный позвонок — эпистрофей (табл. LXVII, В) — отличается по своей форме также и от первого шейного позвонка, так как его остистый отросток высок и обращен назад (Б, 5); на передней поверхности его тела возвышается мощный зубовидный отросток, имеющий цилиндрическую форму и заканчивающийся тупой верхушкой (Б, 1), передняя и задняя поверхности которой покрыты хрящом. По бокам зубовидного отростка имеются округлые, выпуклые, направленные кверху суставные площадки (Б, 2) для первого шейного позвонка; под ними лежат обращенные косо назад и смотрящие вперед суставные поверхности (Б, 4) для сочленения с третьим позвонком. Округленная верхушка поперечного отростка также направляется косо, несколько вниз (Б, 3).

Седьмой шейный позвонок отличается более длинными поперечными отростками; его остистый отросток не раздвоен и по сравнению с остальными довольно длинен; под кожей шеи он сильно выделяется.

Тела верхних грудных позвонков имеют бобовидную форму (табл. LXVI, А), тела средних грудных позвонков — сердцевидную форму, нижние грудные позвонки имеют бобовидную форму; их поверхность гладкая (А, 2), позвоночное отверстие небольшое и круглое (А, 1). Верхние суставные отростки обычно направлены прямо вверх (А, 5), нижние — вниз (А, 8). Остистые отростки длинные, треугольные, направлены острым концом вниз (А, 4); они покрывают друг друга черепицеобразно. Поперечные отростки направлены назад и в сторону (А, 3). На задних концах боковых поверхностей тела грудных позвонков, впереди от корня дуги видны небольшие суставные поверхности для ребер (А, Вид сбоку, 6, 7).

Поясничные позвонки (табл. LXVI, Б) больше, чем шейные и грудные, их тело выше и шире, они имеют бобовидное очертание (Б, 2). Поверхность поясничных позвонков гладкая, позвоночное отверстие треугольное (Б, 1). Суставные отростки стоят почти сагиттально (Б, 3, 4), верхние суставные поверхности вогнуты и обращены вовнутрь, нижние выпуклы и обращены наружу. Остистые отростки стоят почти горизонтально и направлены назад; они широкие и плоские. Поперечные отростки поясничных позвонков короче, чем грудные, и, так как их функция иная, чем у грудных позвонков, они имеют и другую форму (Б, 5).

## КРЕСТЕЦ (*Os sacrum*)

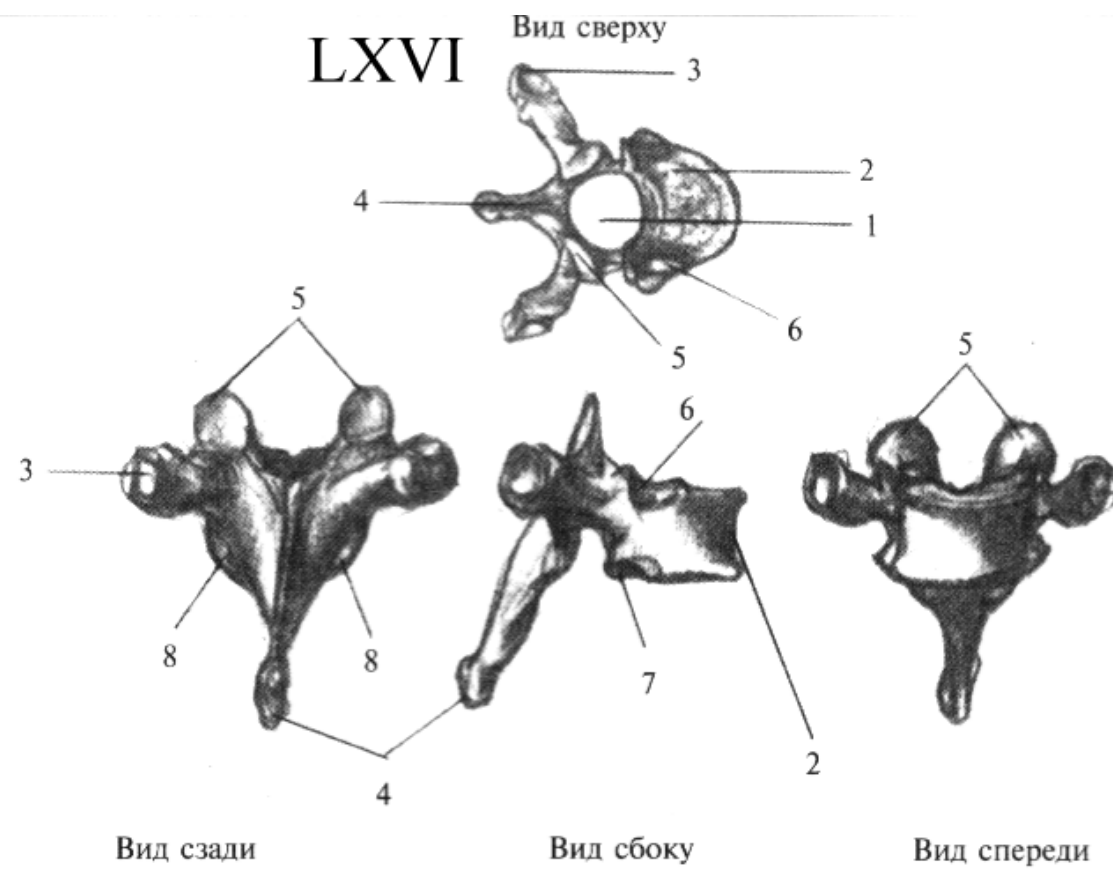
Крестец является самой широкой и самой прочной костью позвоночника (табл. LXVI, В); он состоит из пяти сросшихся позвонков. Крестец — лопатообразная кость, верхний край которой выдается вперед — это выступ, или промонториум (В, 2). Верхняя часть кости — основание (В, 1) — несет две обращенные кверху суставные поверхности (В, 6) для соединения с нижними поясничными позвонками. На нижней части крестца, то есть на его верхушке, имеется суставная поверхность (В, 5) для соединения с копчиковой костью. Передняя поверхность вогнута; на передней поверхности, на месте слияния тел пяти крестцовых позвонков видны поперечные линии (В, Вид спереди, 4), рядом с концами которых на обеих сторонах имеются четыре больших отверстия, переходящих в борозды (В, Вид спереди, 3). Задняя поверхность крестца выпуклая, очень неровная и шероховатая. Пятью рядами идут гребни вниз. Из них наиболее отчетливо виден ряд рудиментарных остистых отростков (В, Вид сзади, 9), рудиментарных суставных отростков (В, Вид сзади, 8) и несколько в стороне — ряд рудиментарных поперечных отростков.

Между двумя последними рядами находятся задние крестцовые отростки (В, 3). Находящиеся снаружи от этой части отделы крестца называются боковыми отделами. На задней поверхности крестца внизу имеется отверстие крестцового канала (В, 10). Боковые отделы сверху широкие и имеют сбоку суставную поверхность (В, 7). За каждой из этих поверхностей видна очень шероховатая часть кости.

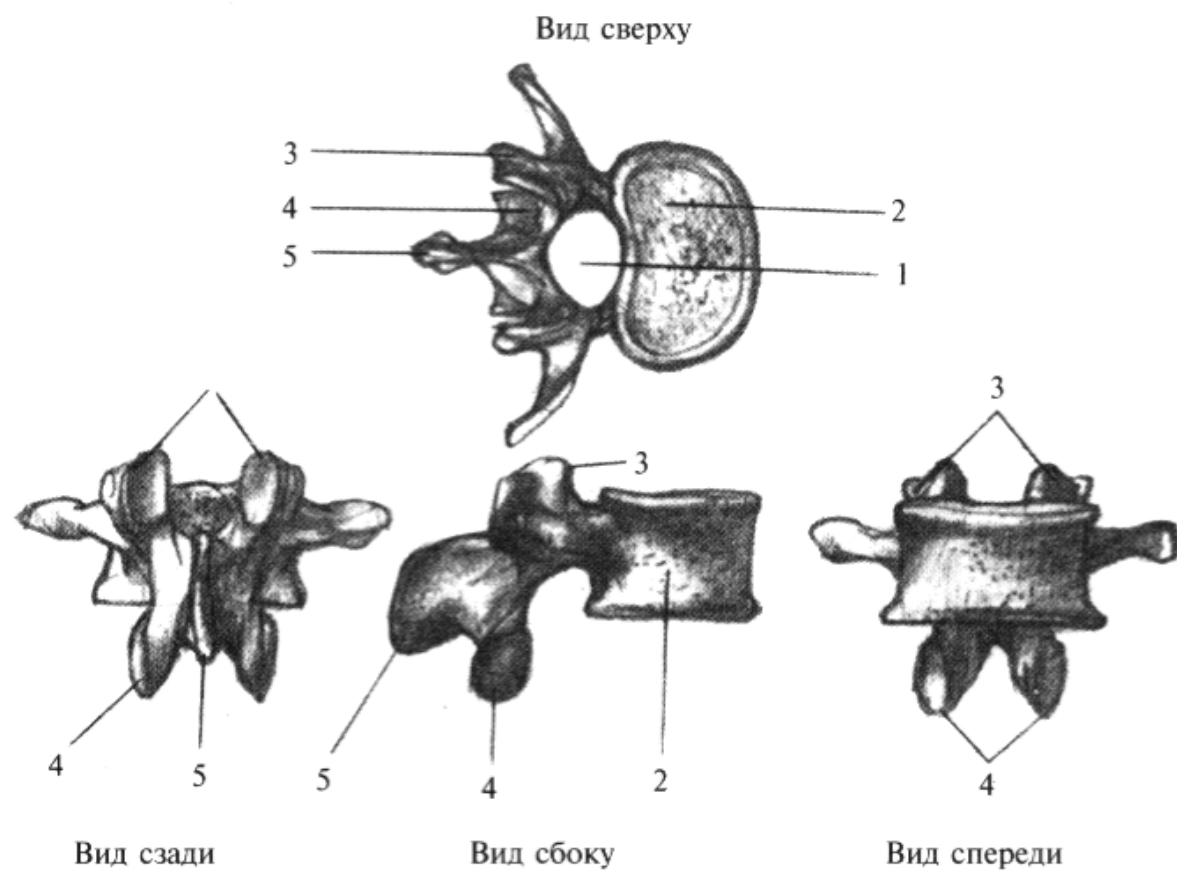
## КОПЧИКОВАЯ КОСТЬ (*Os coccygis*)

Копчиковая кость (табл. LXVI, В, 11) состоит из четырех-шести рудиментарных позвонков. На первом копчиковом позвонке еще различимы отдельные элементы, например обращенные кверху рудиментарные суставные отростки (В, 12).

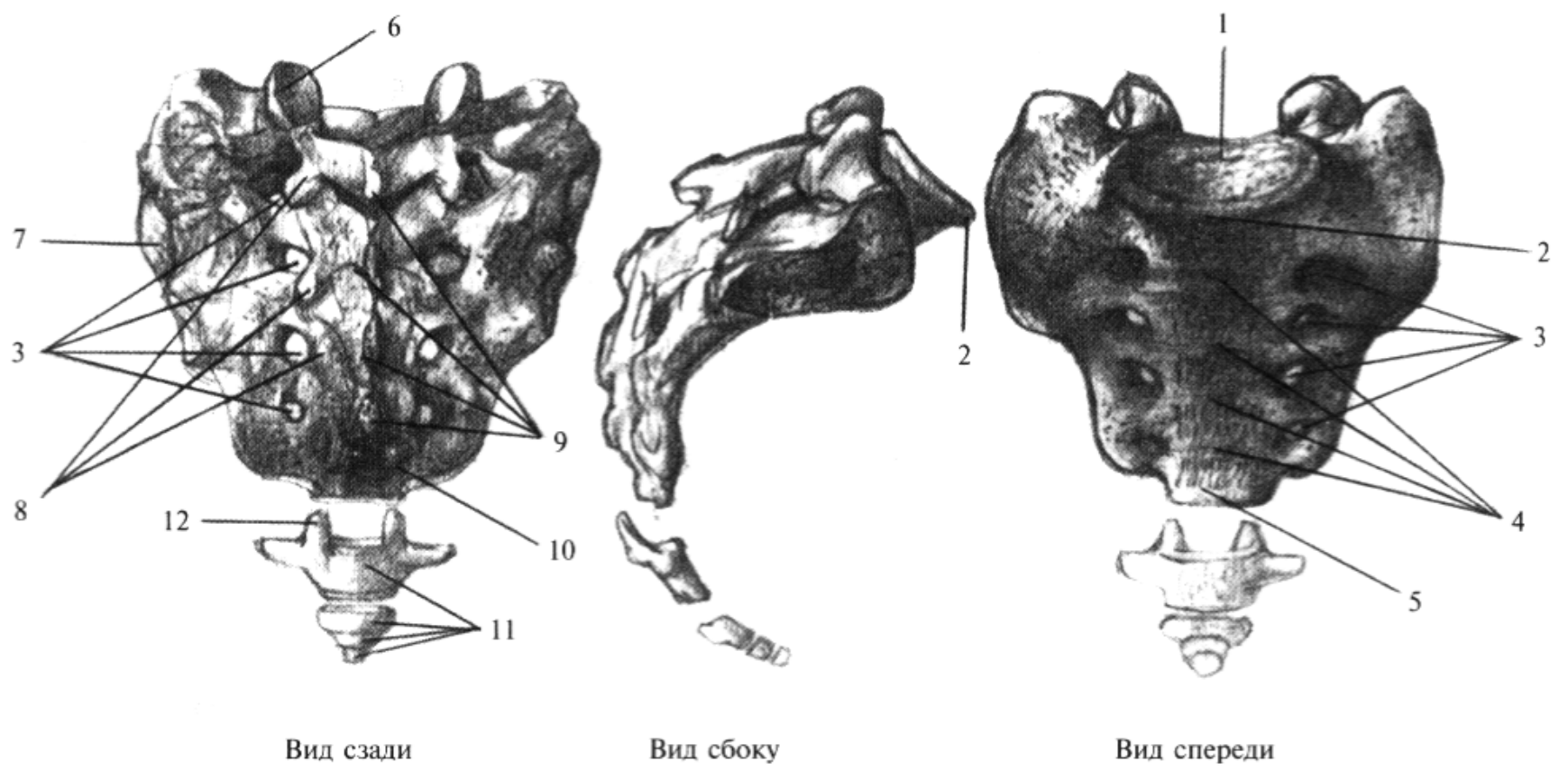
А



Б



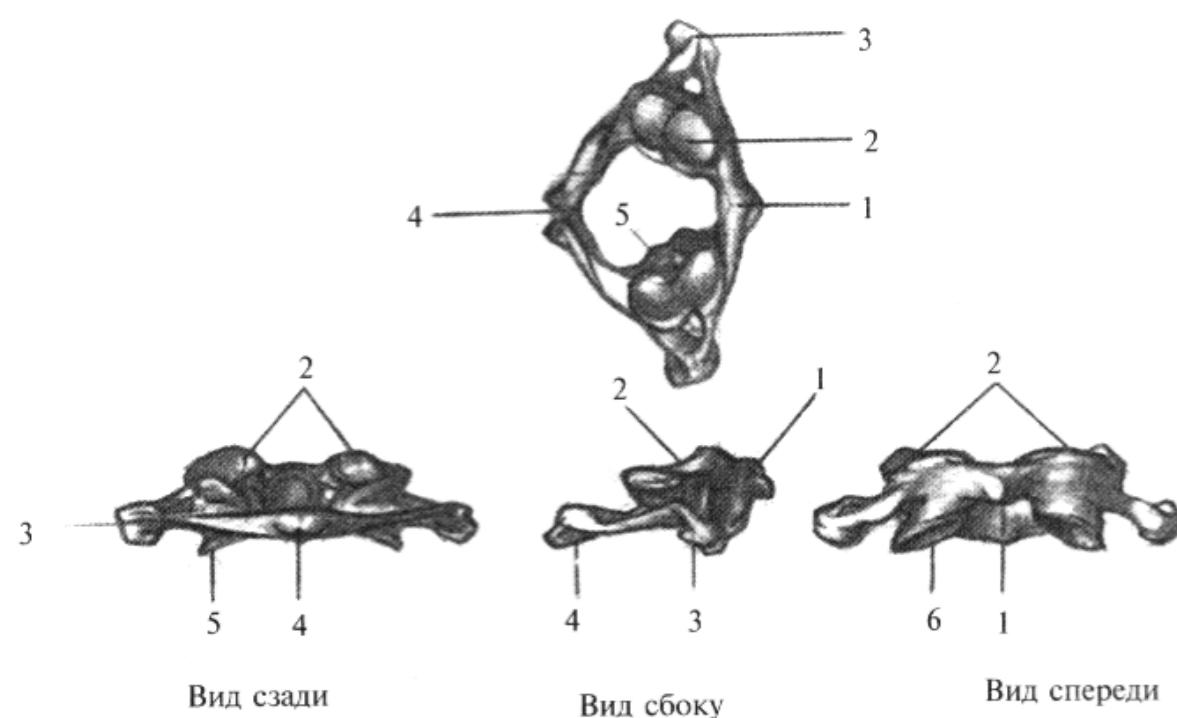
В



# LXVIII

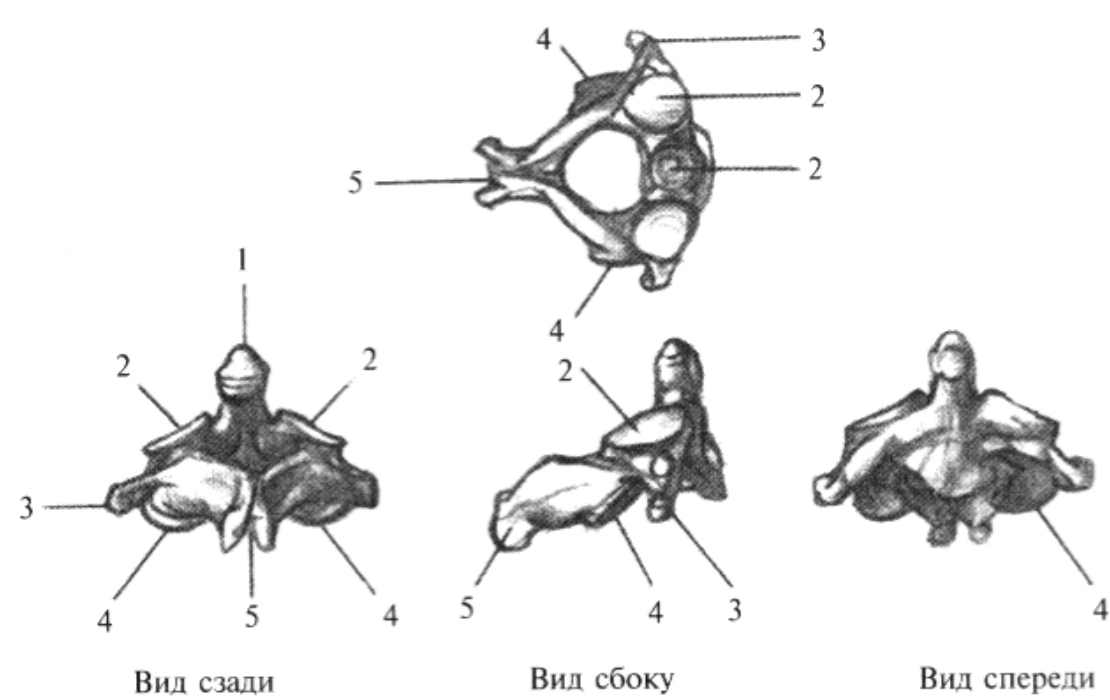
Вид сверху

А



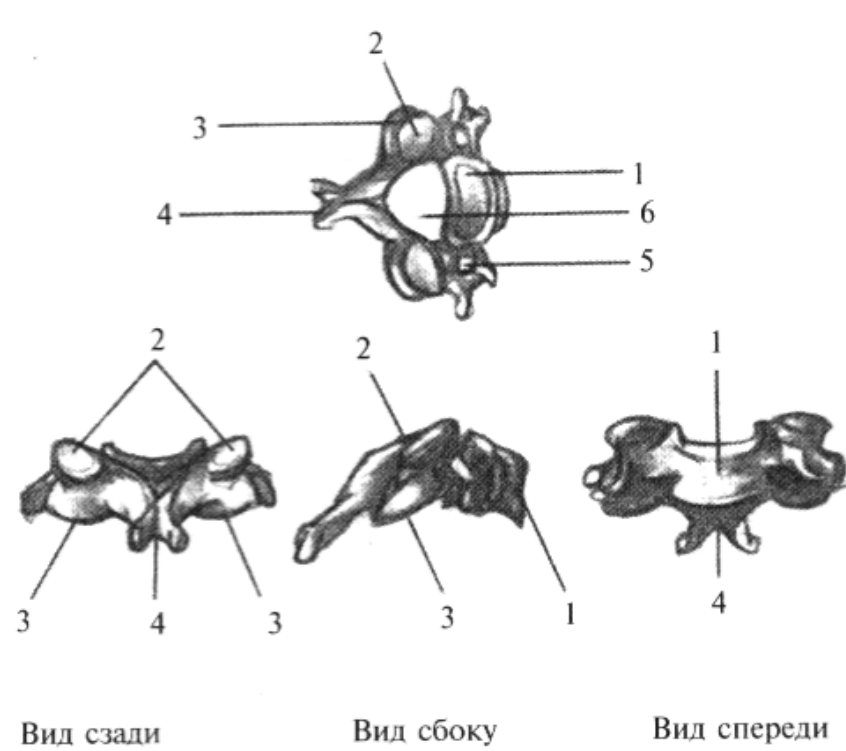
Б

Вид сверху



В

Вид сверху



## LXVIII

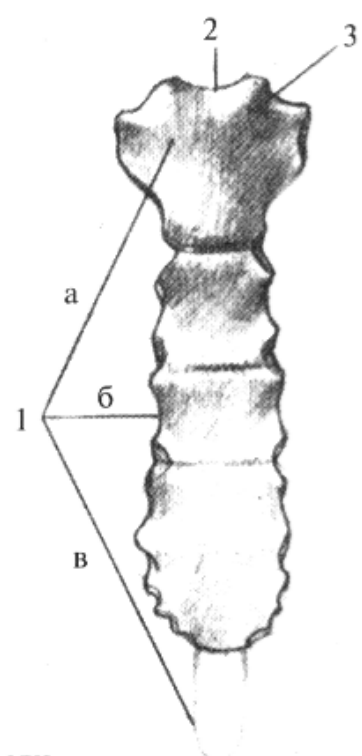
### РЕБРА (*Costae*)

Рёбра представляют собой длинные, плоские, изогнутые костные пластинки; всего их двенадцать пар. Рёбра, хрящи которых достигают грудной кости (7 пар, табл. LXXII, 1, а), называются истинными. Те рёбра, хрящи которых сращены с хрящами других рёбер, называются ложными (табл. LXXII, 1, б). Хрящи двух последних пар заканчиваются свободно, это свободные рёбра (табл. LXXII, 1, в).

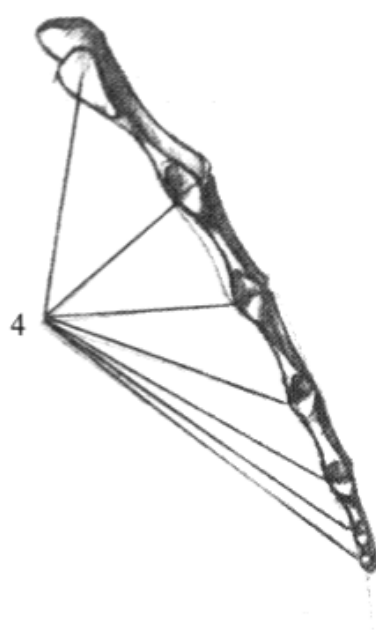
На заднем конце каждого ребра имеется суставная головка (табл. LXVIII, В, 1) с находящейся на ней шейкой (В, 2) и с бугорком, снабженным суставной поверхностью (В, 3). Там, где задняя часть ребра переходит в среднюю, образуется тупой угол, обращенный назад, который называется углом ребра (В, 4). Средняя часть ребра серпообразно изогнута, плоская, верхний край закруглен (В, 5). Передний конец ребра немного тоньше, но шире, чем средняя часть. Конец ребра утолщен и снабжен углублением, в которое входит соответствующий реберный хрящ (В, 6). Верхние рёбра сильно изогнуты, нижние рёбра прямее, их передние концы идут кверху и вовнутрь (табл. LXXII—LXXIII).

### ГРУДИНА (*Sternum*)

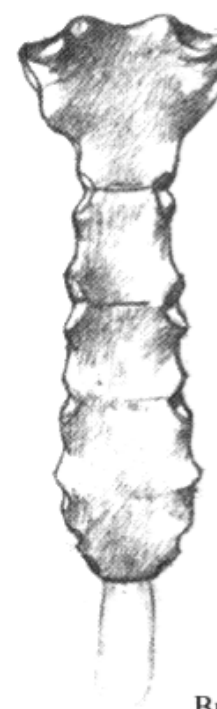
Грудина (табл. LXVIII, А) лежит по средней линии передней части грудной клетки в наклонном положении, напротив III—IX грудных позвонков. Сверху находится рукоятка (А, 1, а), верхняя часть которой широкая, а нижняя — узкая. Передняя поверхность рукоятки выпуклая. На верхнем краю рукоятки грудины имеется глубокая вырезка (А, 2), по обе стороны от которой лежат суставные вырезки (А, 3). Средняя часть, тело грудины, является самой длинной частью грудины, оно шире в середине и книзу суживается (А, 1, б). Нижняя часть грудины — мечевидный отросток (А, 1, в). На обоих боковых краях грудины имеется семь небольших реберных вырезок (А, 4). Вырезка на рукоятке находится примерно на высоте расположенного между II и III грудными позвонками межпозвоночного хряща. Мечевидный отросток находится на высоте VIII грудного позвонка.



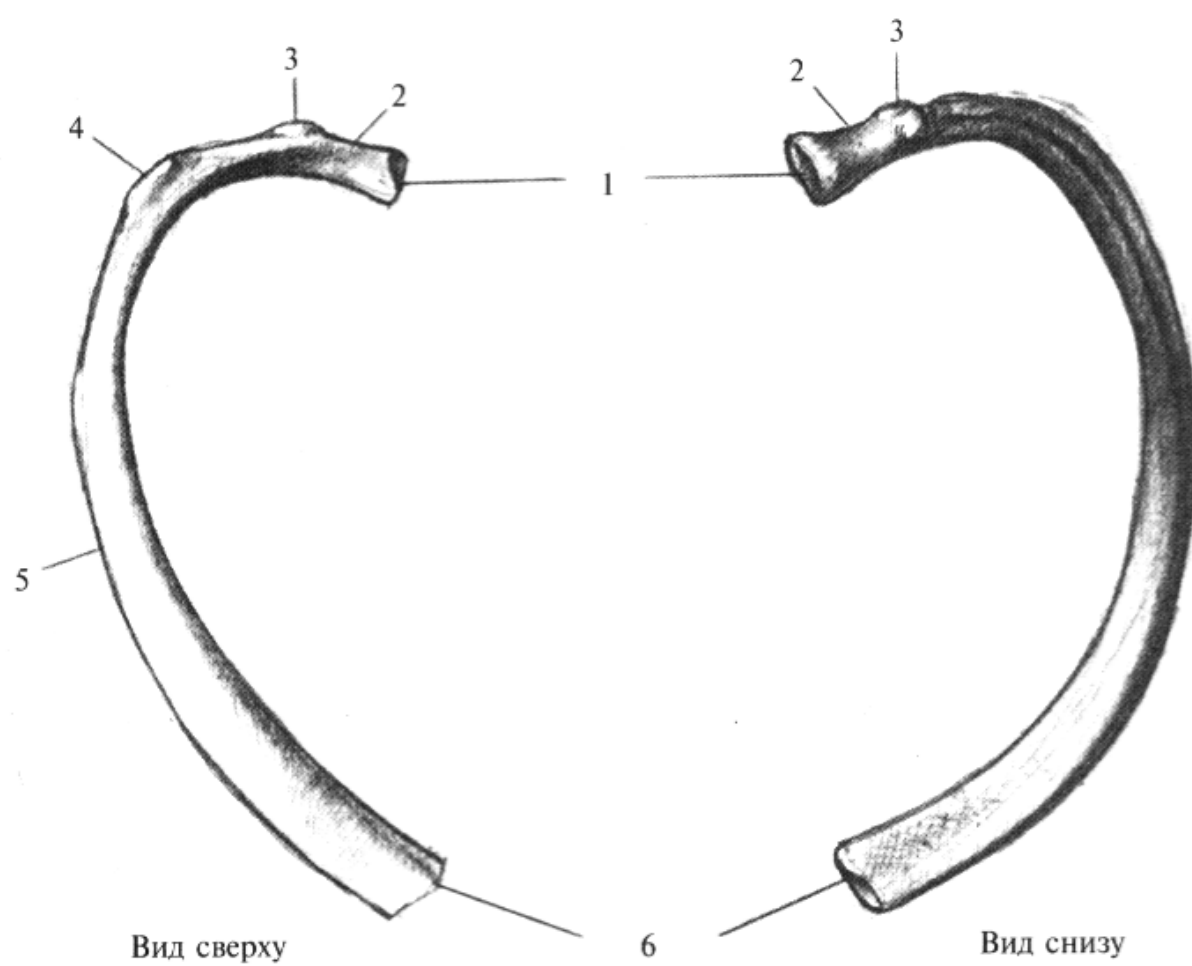
Вид спереди



Вид сбоку



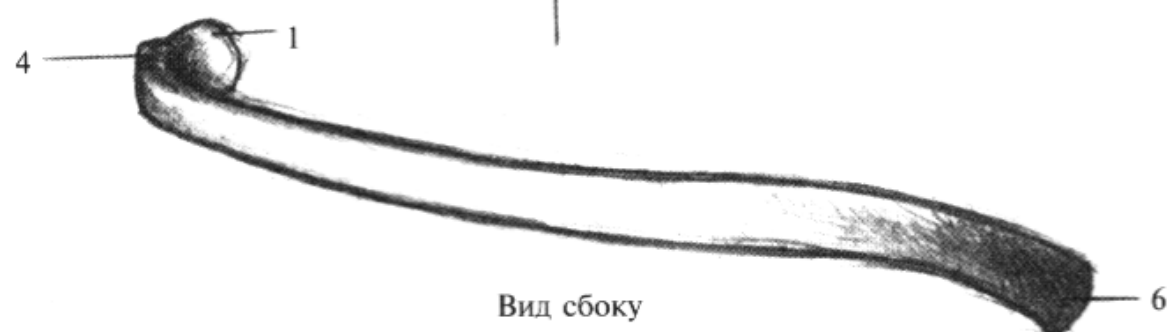Вид сзади



Вид сверху

Вид снизу

Б



Вид сбоку

# СОЕДИНЕНИЯ КОСТЕЙ ТУЛОВИЩА И ИХ ДВИЖЕНИЕ

LXIX—LXXI

## СОЕДИНЕНИЯ КОСТЕЙ ПОЗВОНОЧНИКА И ИХ ДВИЖЕНИЕ

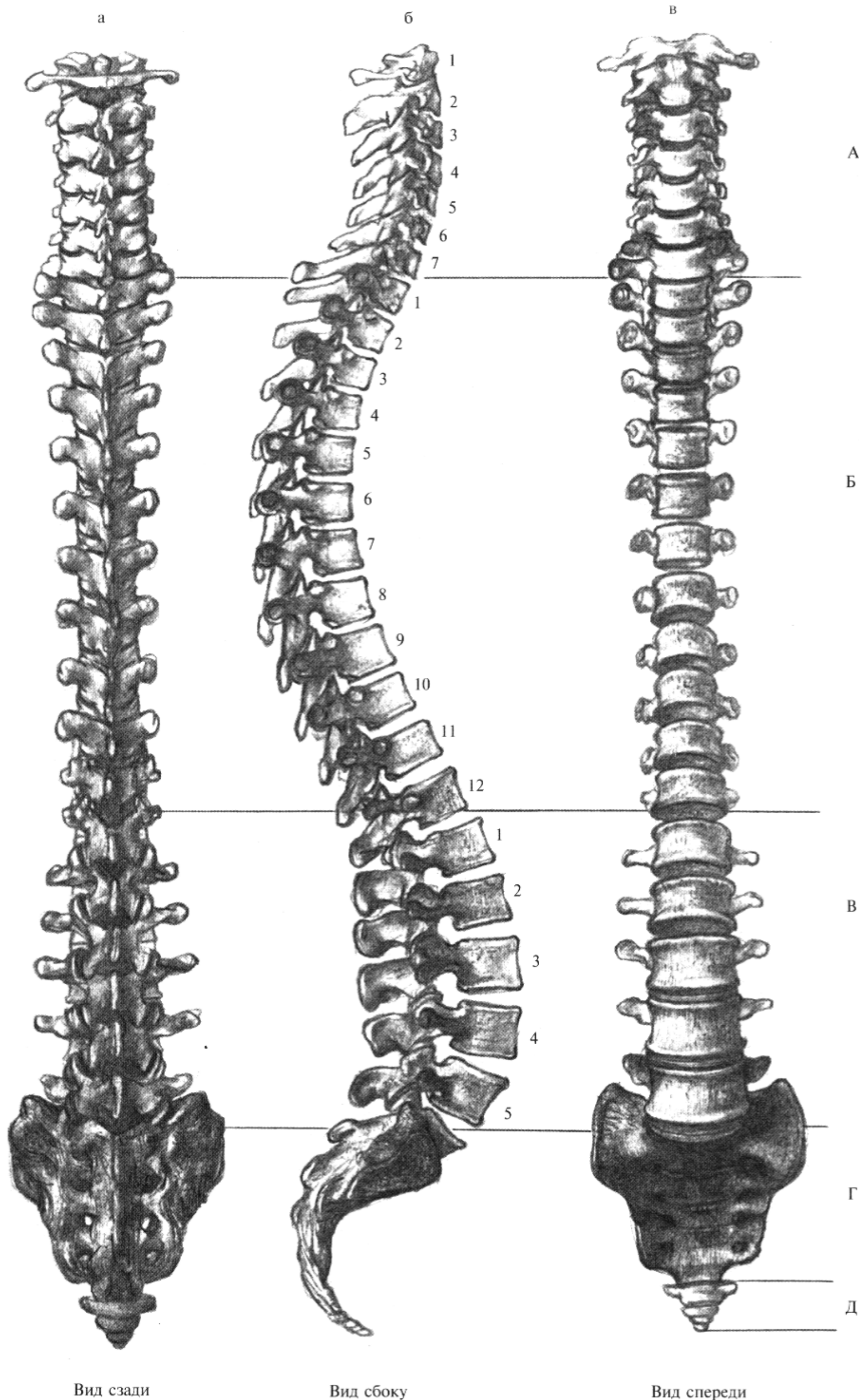
Позвонки, начиная от второго шейного и до крестца, связаны между собой межпозвоночными хрящами. Нижние суставные отростки вышележащих позвонков образуют с верхними суставными отростками нижележащих позвонков малоподвижные суставы. Кроме того, между дугами и другими отростками позвонков имеются связки и мышцы.

Межпозвоночные хрящи очень тесно прилегают к верхним и нижним поверхностям тел позвонков.

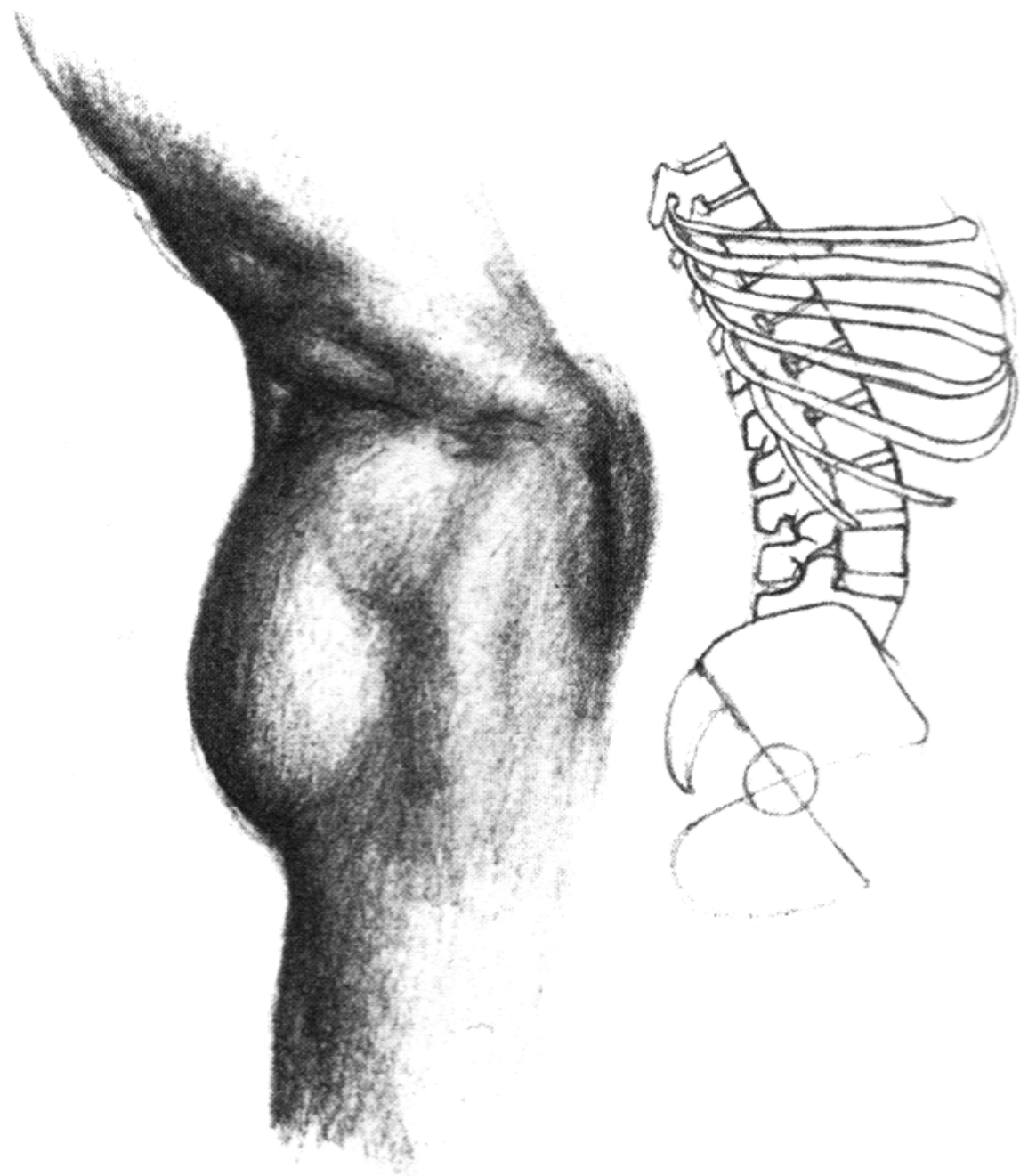
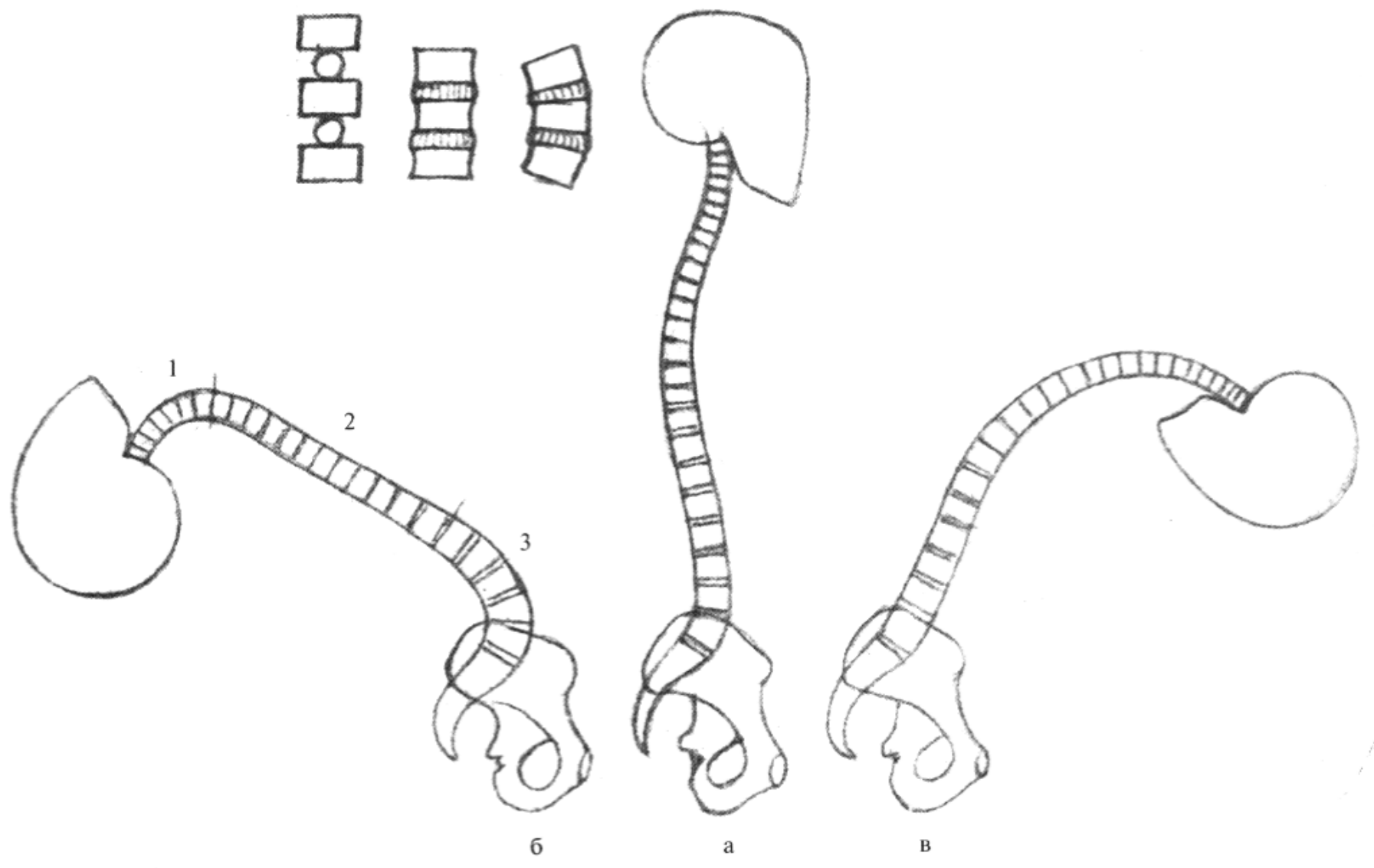
Спереди позвоночник кажется прямым, при взгляде сбоку у позвоночника видны два изгиба назад и два изгиба вперед; в шейной части имеется изгиб вперед, в грудной части — назад, в поясничной части — опять вперед и в крестцовой — назад. Благодаря этим изгибам ослабляются толчки, идущие от нижних конечностей к голове.

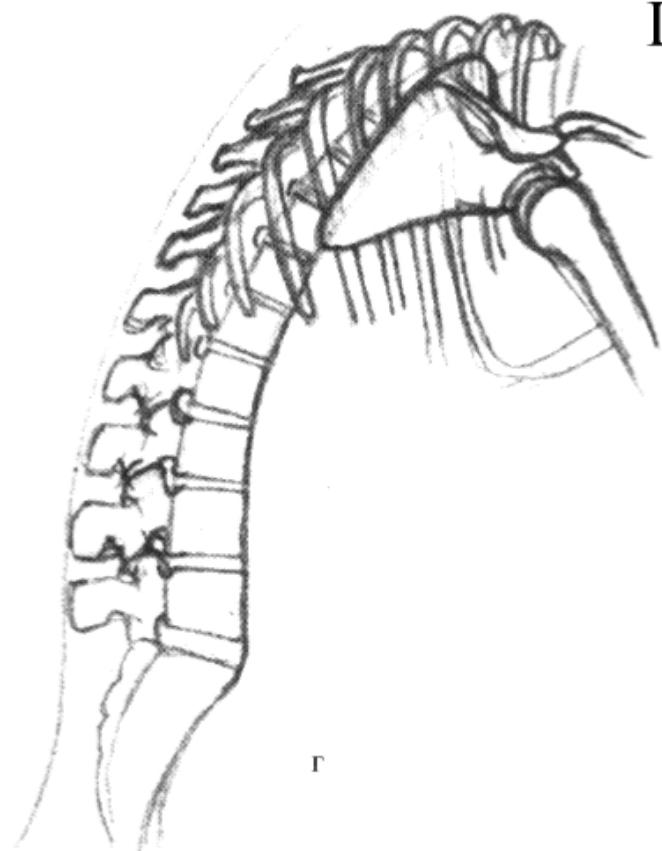
Отдельные части позвоночника обладают различной подвижностью. Позвоночный столб может поворачиваться вокруг своей продольной оси, а также сгибаться вперед (табл. LXX, в; табл. LXXI, г), в стороны (табл. LXXI, е) и назад (табл. LXX, б). Большой подвижностью отличаются шейная и поясничная части позвоночника (табл. LXX, б, 1, 3), в отличие от грудной (табл. LXX, б, 2).



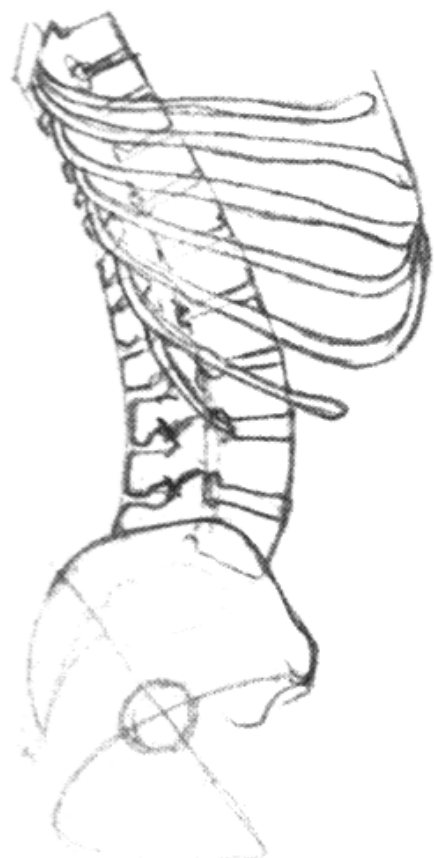




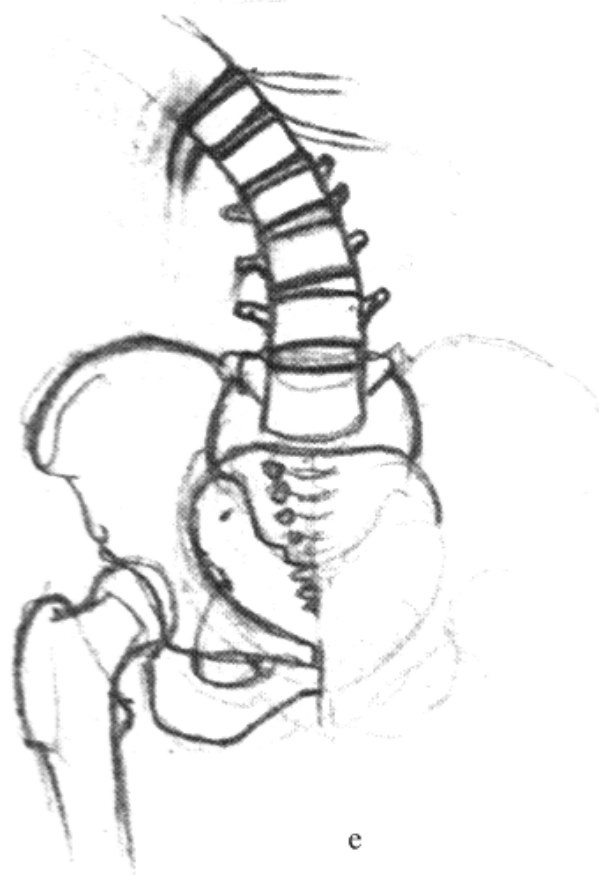




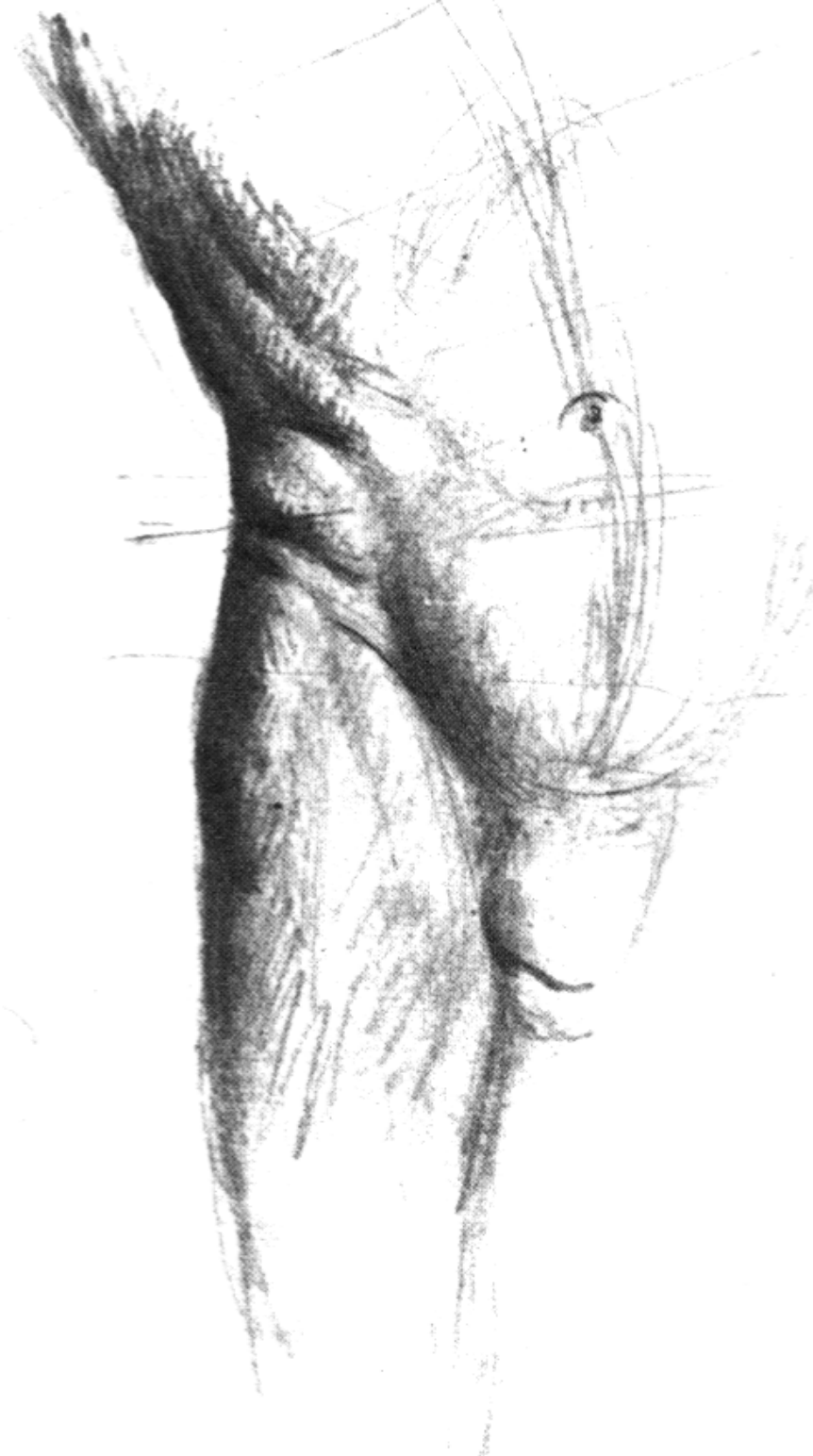Г



Д



e



## LXXII—LXXIII

### СОЕДИНЕНИЯ КОСТЕЙ ГРУДНОЙ КЛЕТКИ

Грудная клетка образуется соединением ребер, позвонков и грудины (табл. LXXII, 2, б, в, г). Ребра сзади образуют соединение с позвоночником, спереди — с грудиной. С позвонками ребра соединяются при помощи двух суставов: головки ребер с телами позвонков и бугорки ребер с поперечными отростками позвонков (табл. LXXIII, 2). Головка каждого ребра входит в образованную телами двух позвонков реберную впадину, головки I, XI и XII ребер образуют суставы только с одним позвонком каждая.

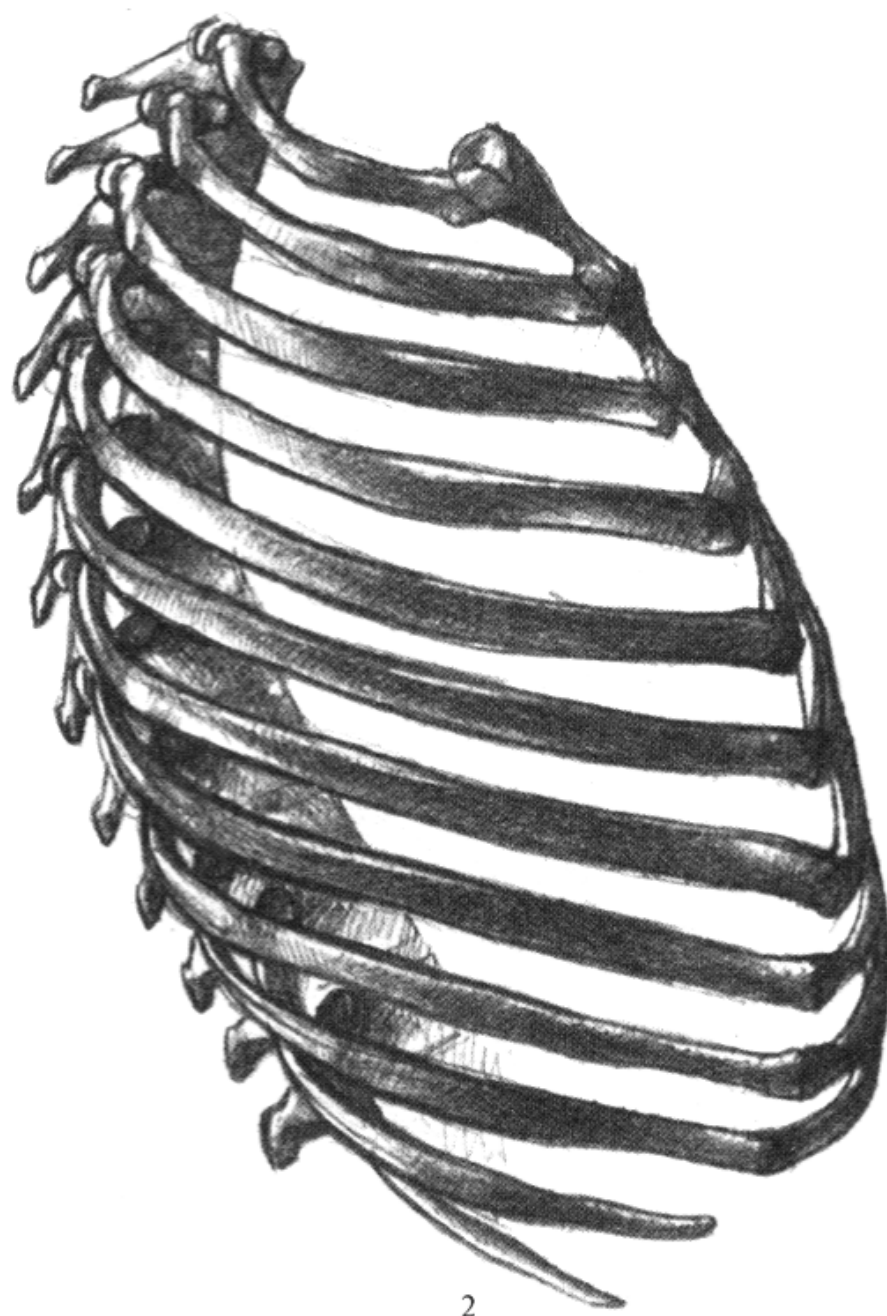
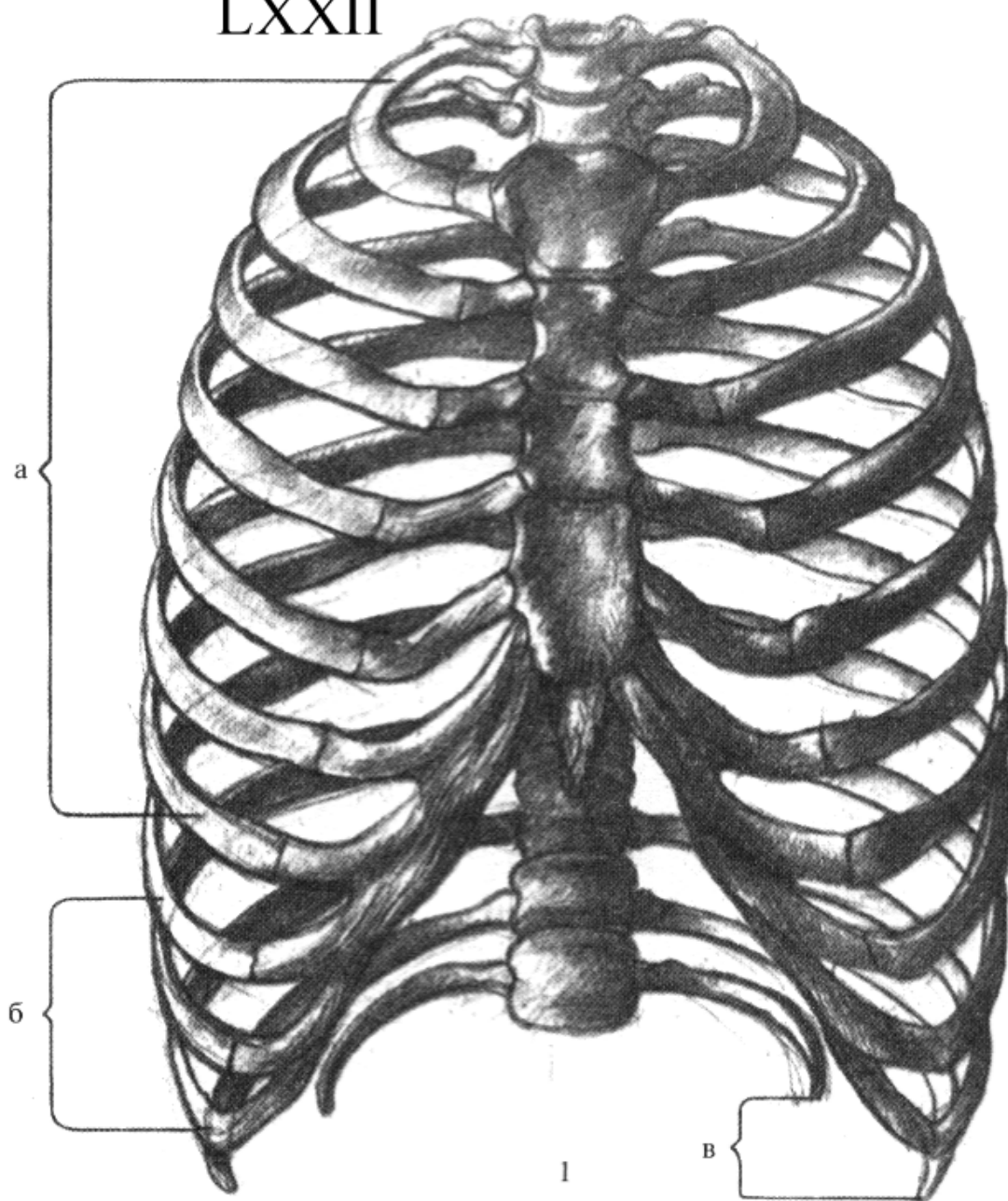
Хрящи первых семи ребер образуют с грудиной сочленения (табл. LXXII, 1, а), хрящи VII, VIII, IX и X ребер соединяются друг с другом (1, б), а концы XI и XII ребер остаются свободными (1, в).

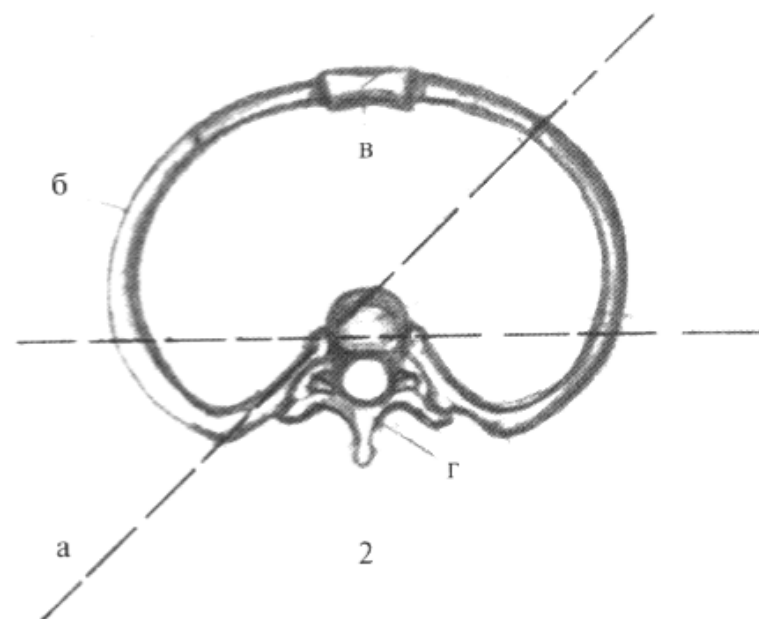
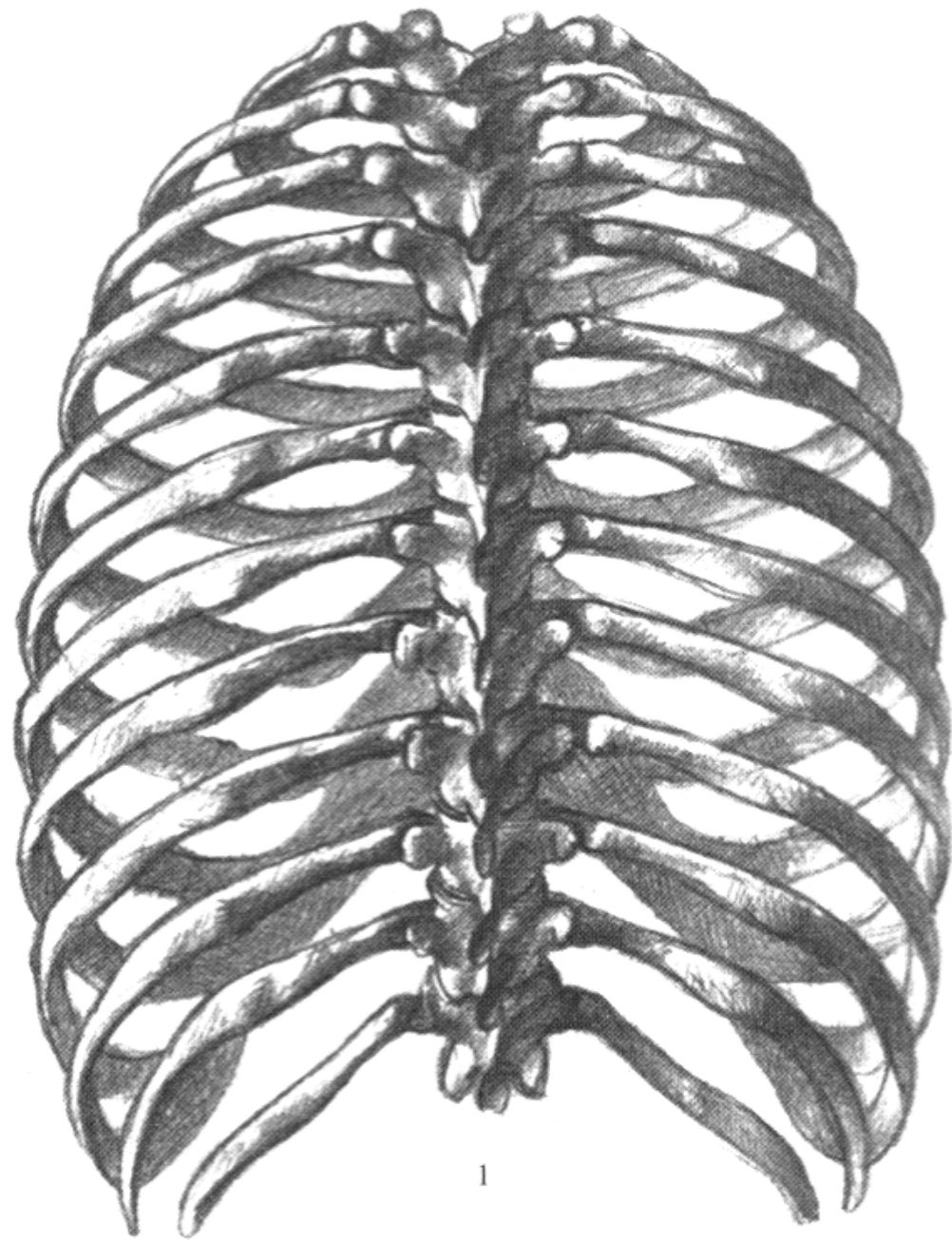
Грудная клетка имеет конусообразную или бочкообразную форму, наверху уже, чем внизу, наибольшей ширины она достигает несколько ниже середины; поперечный диаметр грудной клетки больше ее сагиттального диаметра (табл. LXXII и LXXIII).

Переднюю стенку грудной клетки образуют грудина и хрящи истинных ребер. Грудина идет косо вперед, так что ее нижний конец больше отделен от позвоночника, чем верхний (табл. LXXII, 1, 2). Задняя стенка грудной клетки образуется грудными позвонками и той частью ребер, которая простирается от головок до углов (табл. LXXIII, 1). Сверху вниз она выпукла, в средней ее части тела позвонков и головки ребер глубоко вдаются в грудную полость (табл. LXXIII, 2). С обеих сторон от средней линии задняя стенка грудной клетки выпукла. Боковые стенки грудной клетки выпуклы и образованы телами ребер. Наверху и внизу грудная клетка открыта; между ребрами также имеются промежутки.

Форма грудной клетки зависит от возраста и пола, на нее могут оказывать влияние также профессия и другие факторы. У мужчин грудная клетка более бочкообразна, чем у женщин, она более выпукла, ребра стоят выше. Грудная клетка женщин уже, более конусообразна, короче, реберные углы более выпуклы, грудина меньше и тоньше.

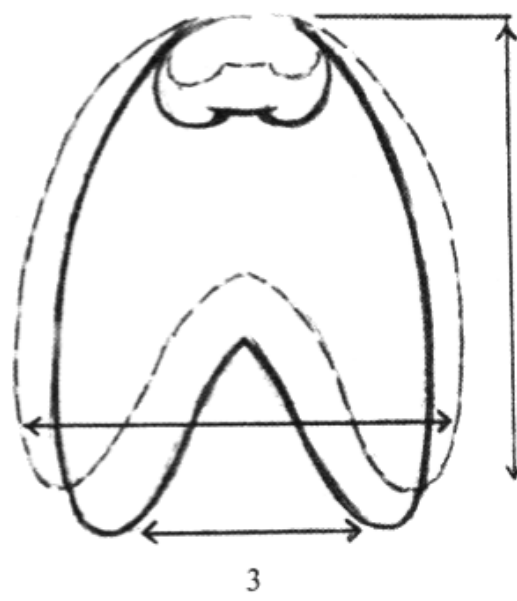
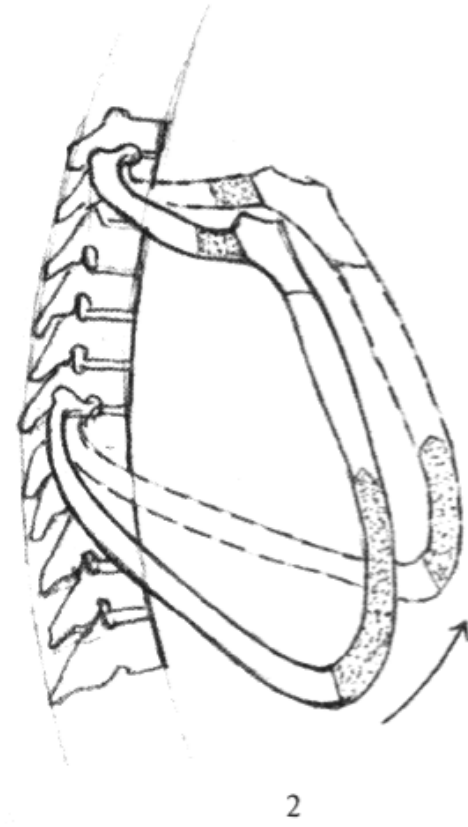
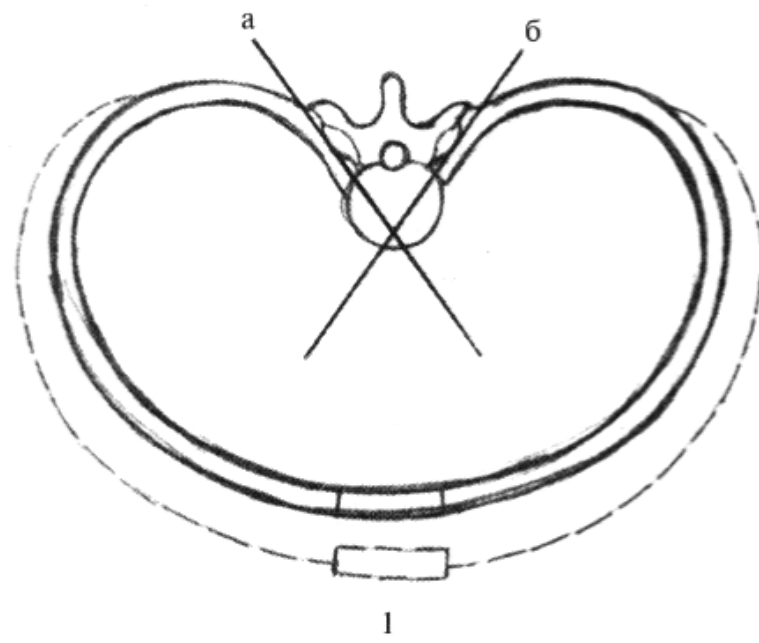
LXXII





## ГРУДНАЯ КЛЕТКА В ДВИЖЕНИИ

Как мы уже видели, ребра образуют суставы с позвонками в двух местах: головка с телом позвонка, а бугорок — с поперечным отростком. В обоих суставах движение происходит одновременно, вокруг оси, идущей от головки ребра к бугорку и направленной немного косо в сторону (1, а, б), т. е. при вдохе и при выдохе эта часть ребер совершает вращательное движение. При вдохе и при выдохе двенадцать пар ребер поднимаются и опускаются вместе с грудиной, причем грудная полость меняет свою форму в трех направлениях: в продольном, сагиттальном и поперечном (1,2,3). Боковые колебания передних концов ребер, расширение и сужение грудной полости в поперечном направлении обеспечиваются благодаря эластичности реберных хрящей.

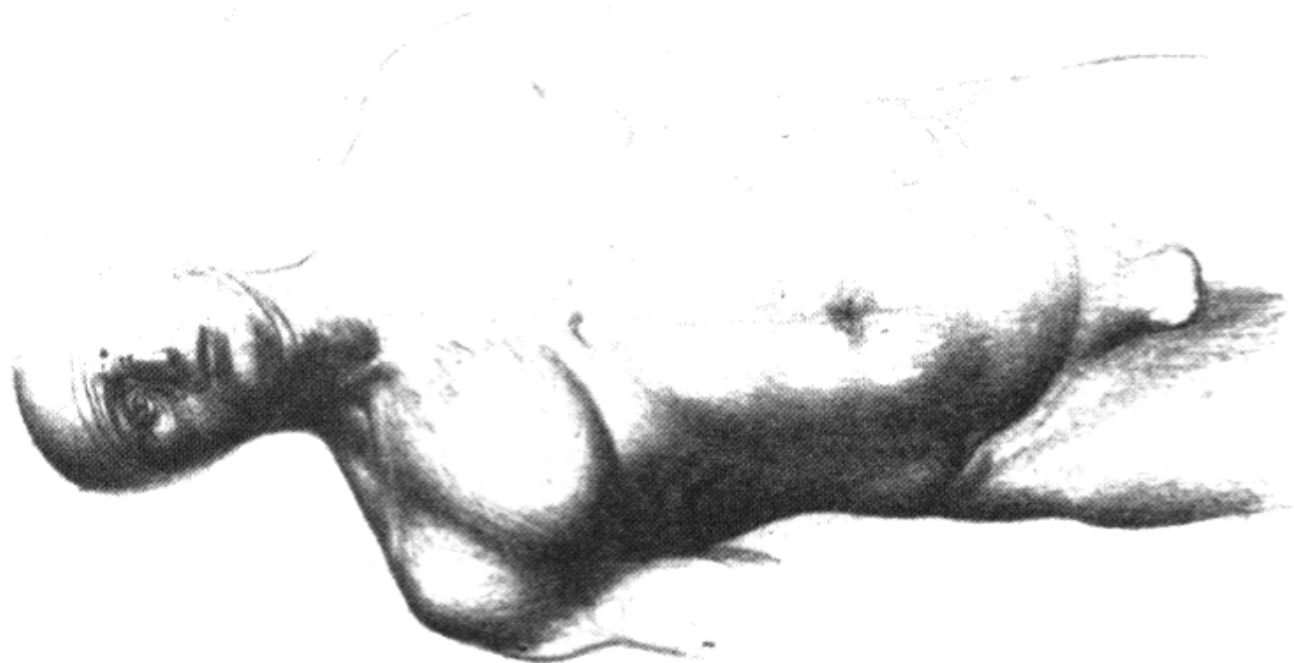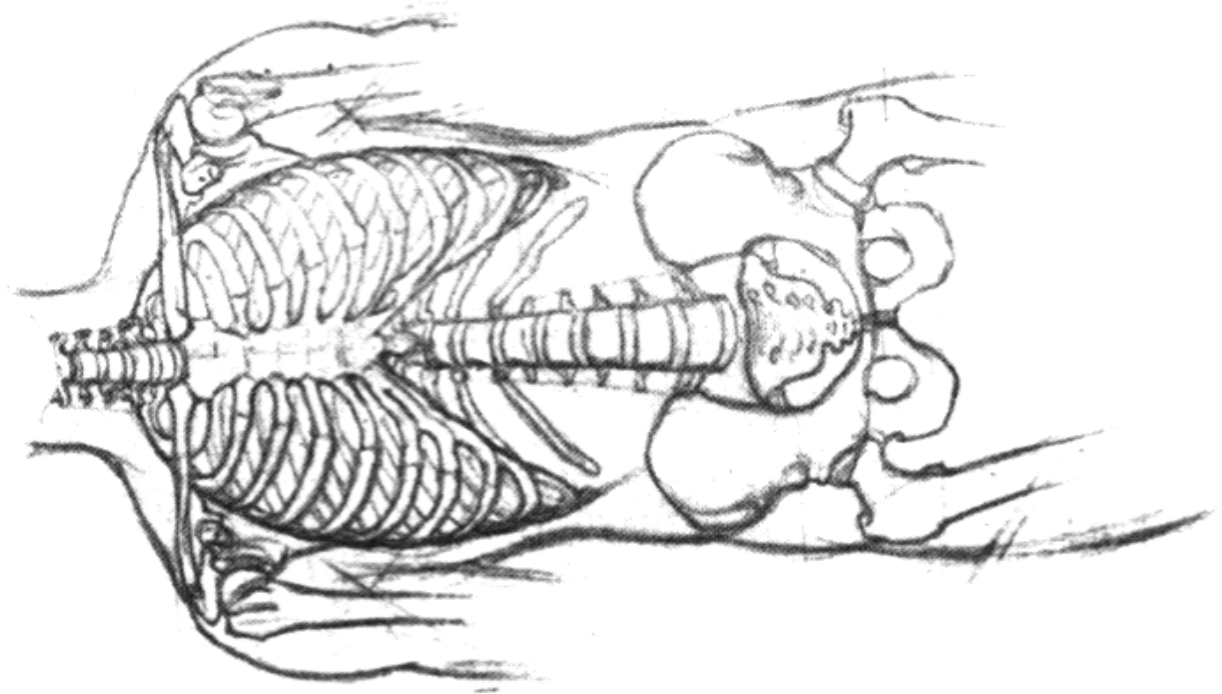
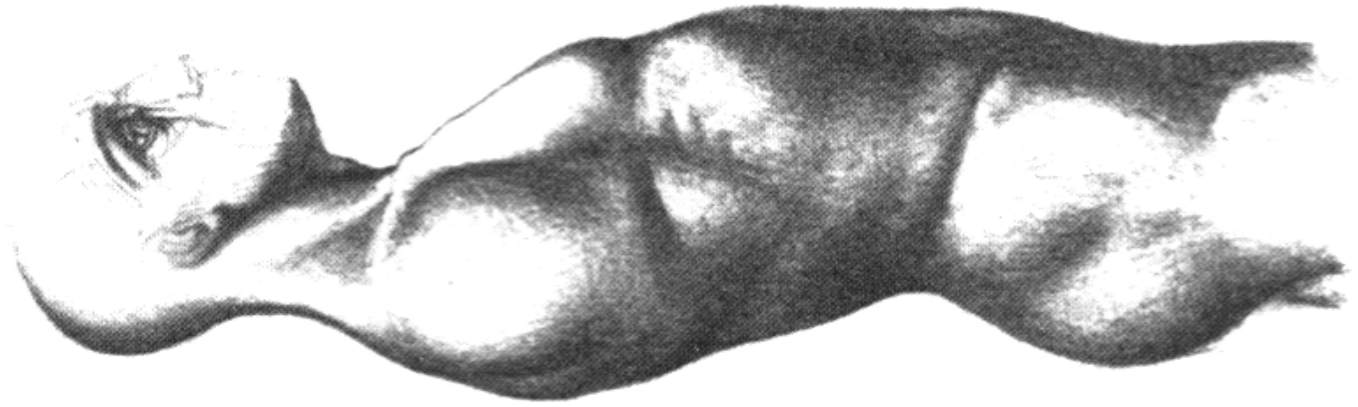
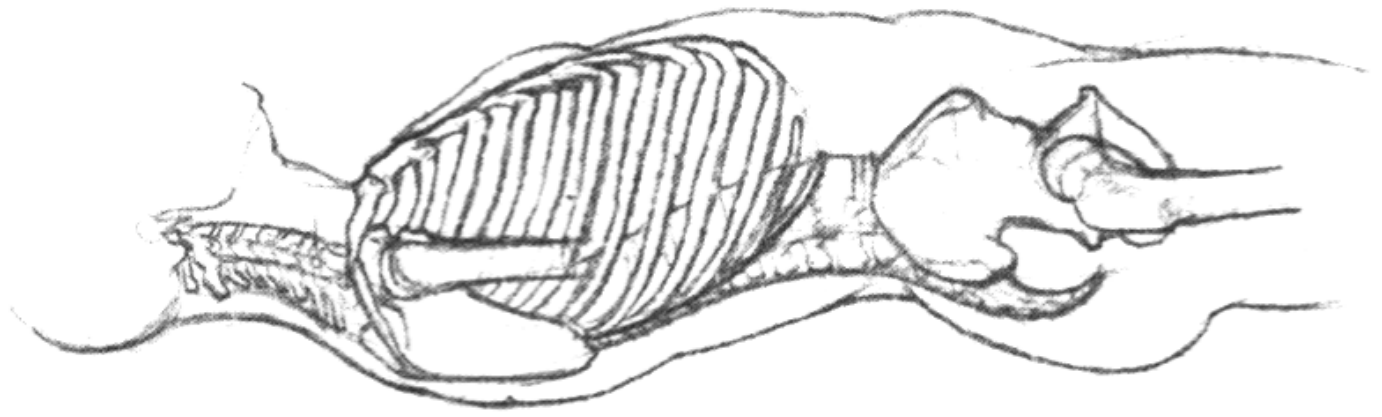


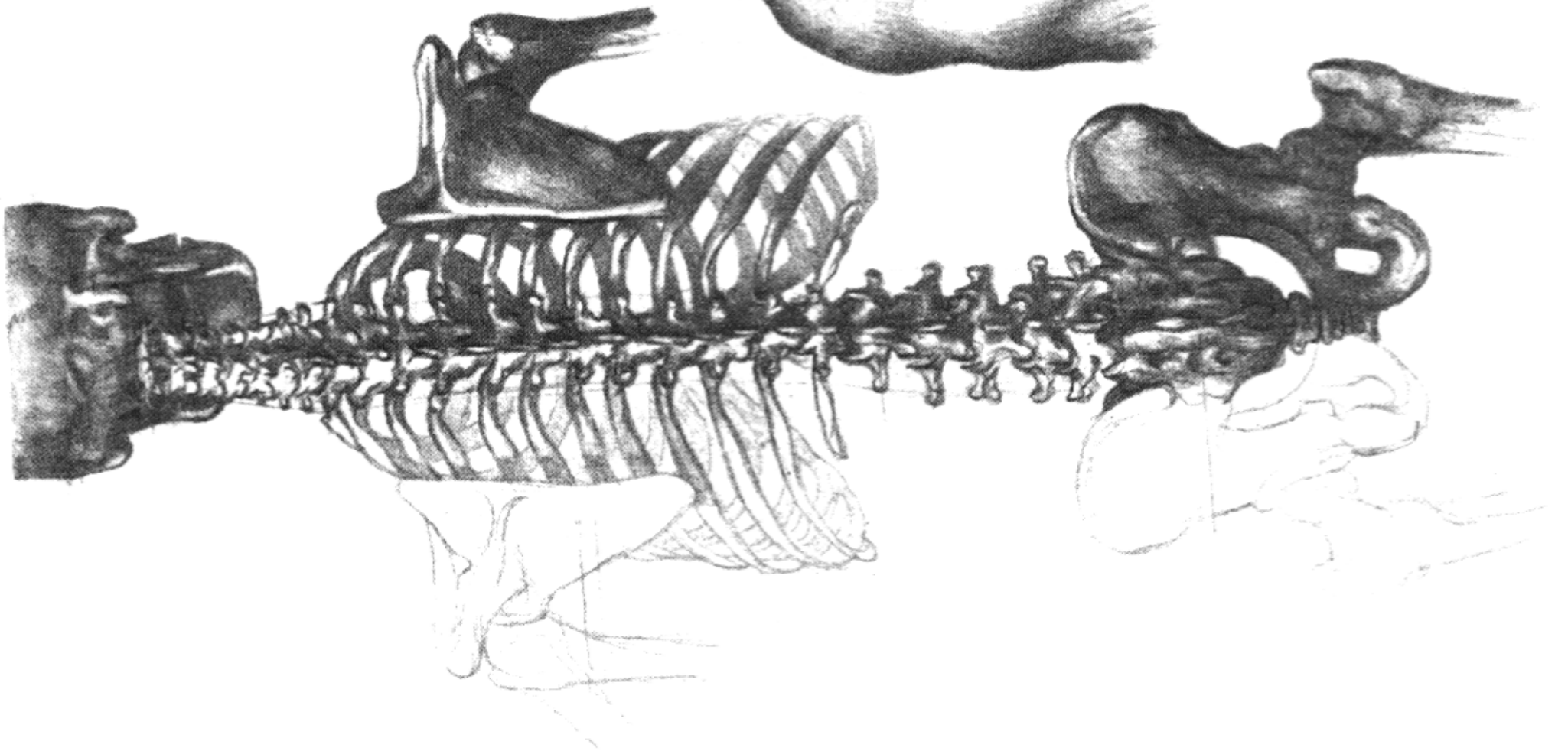
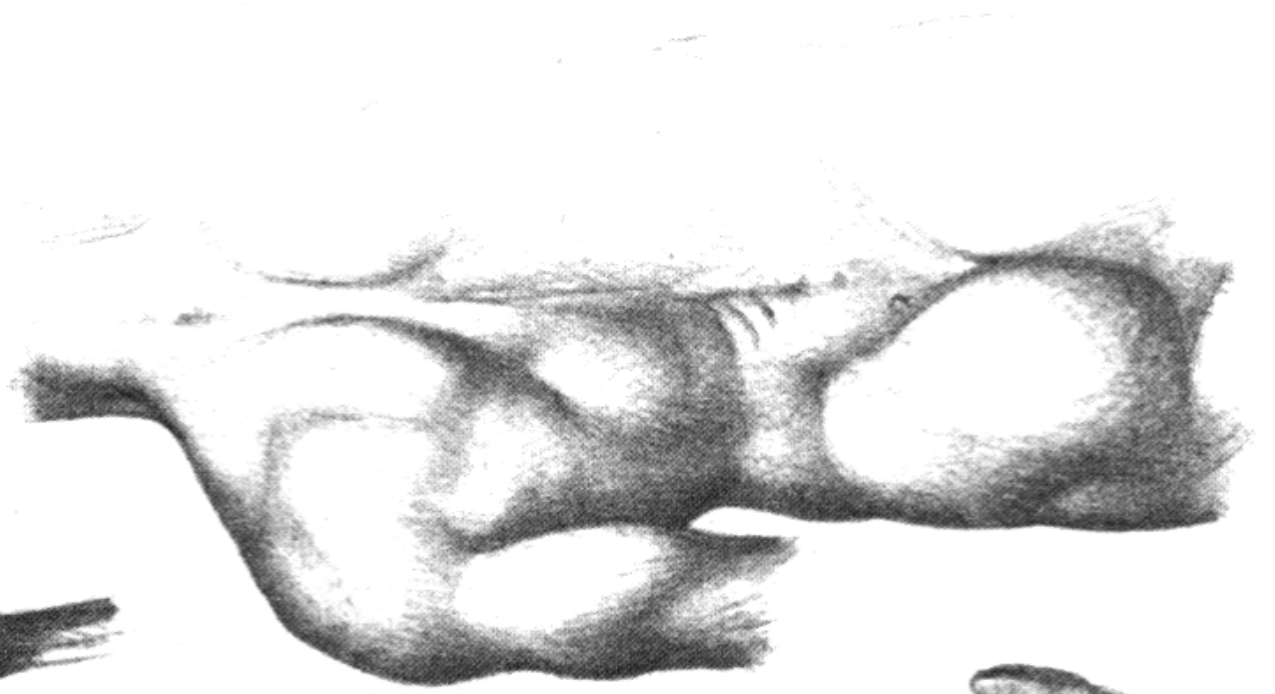
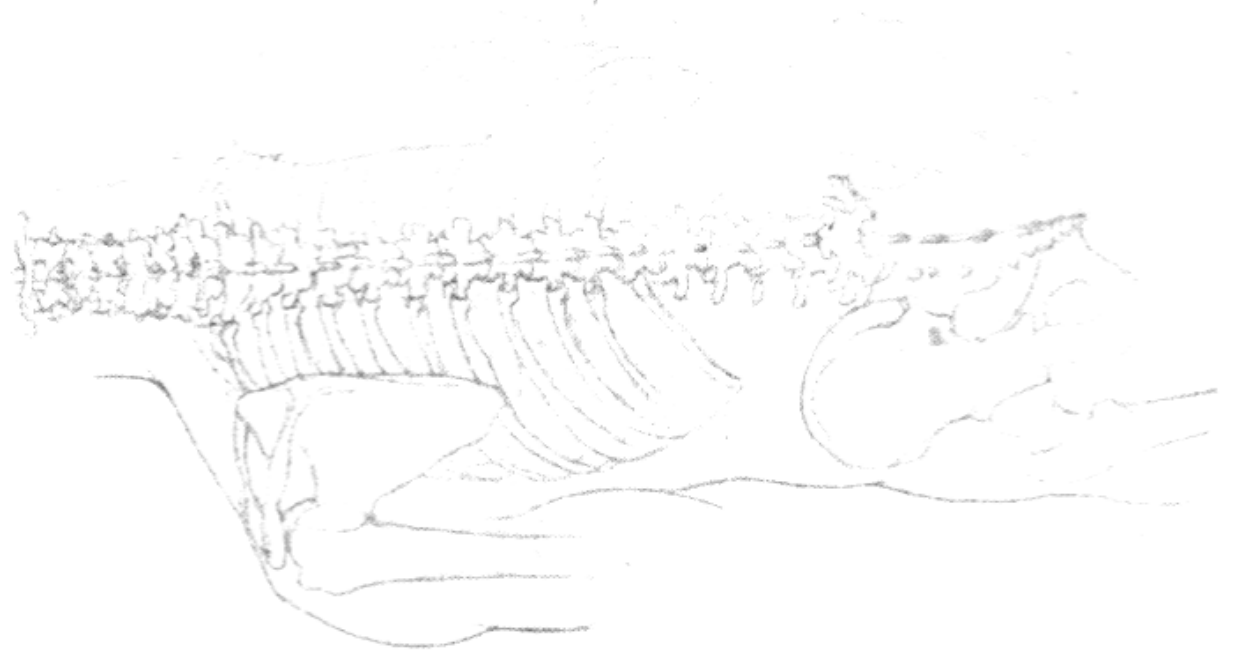
LXXV—LXXVI

## КОСТНАЯ СИСТЕМА ТУЛОВИЩА

На указанных двух таблицах отражена взаимосвязь и органическое единство костной системы туловища; дан вид спереди, сзади и сбоку. На правой стороне мы видим скелет туловища, а на левой — формы, наблюдаемые нами при этих же положениях на живом человеке.





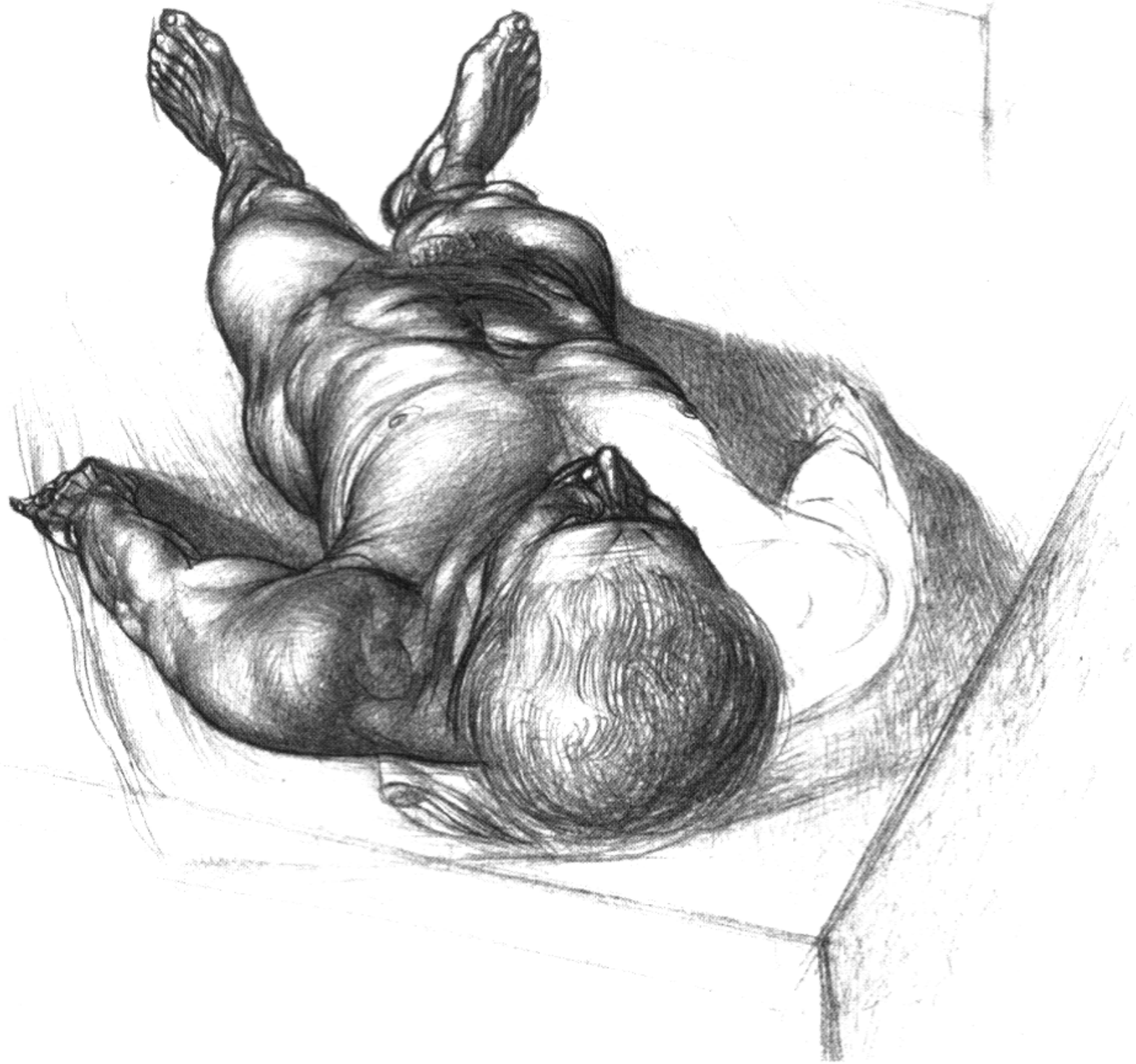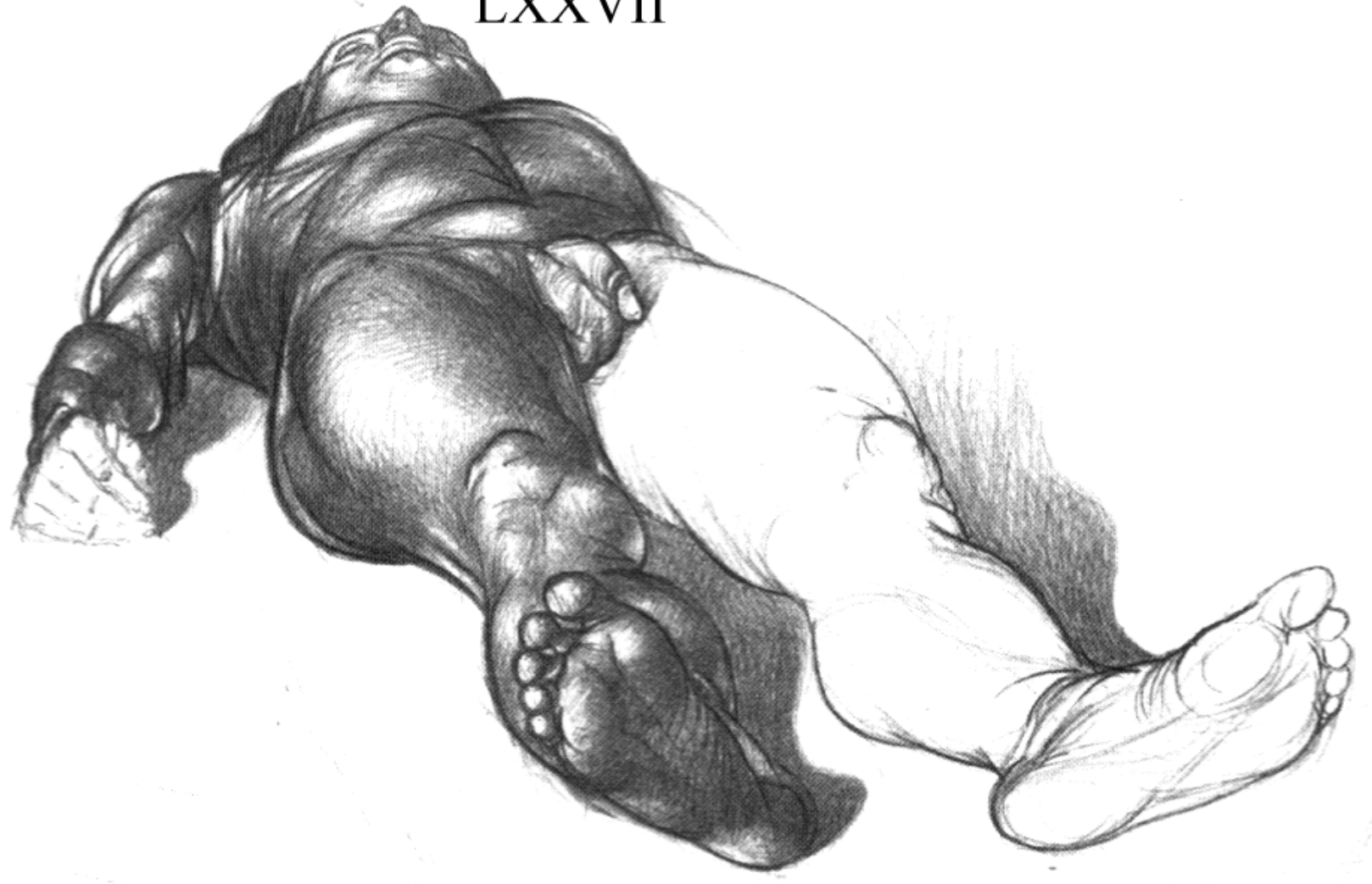


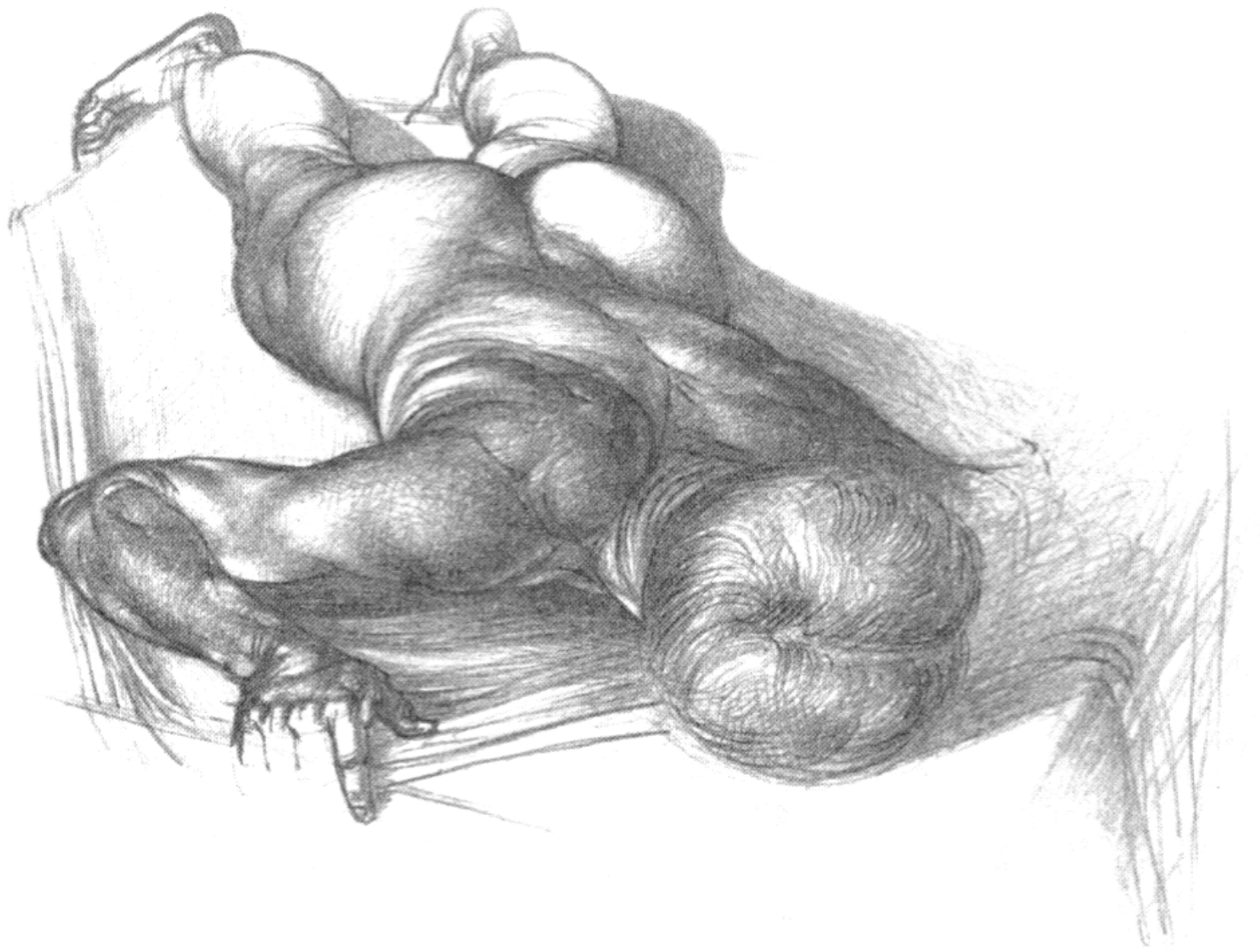
## О ФОРМЕ ТУЛОВИЩА В ОБЩЕМ

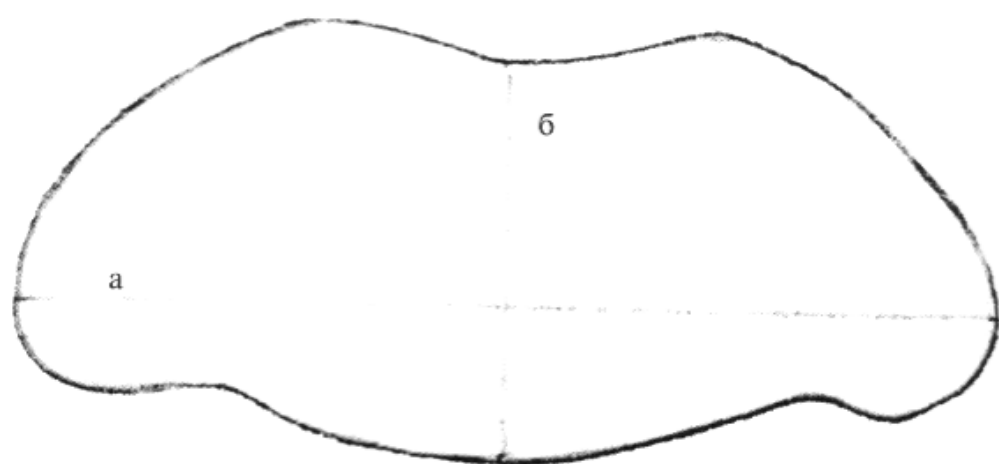
### LXXVII—LXXIX

Форма туловища, так же как и форма конечностей, развилась в соответствии с функцией. В этом можно убедиться при рассмотрении обнаженных фигур (табл. LXXVII и LXXVIII) и поперечных срезов (табл. LXXIX).

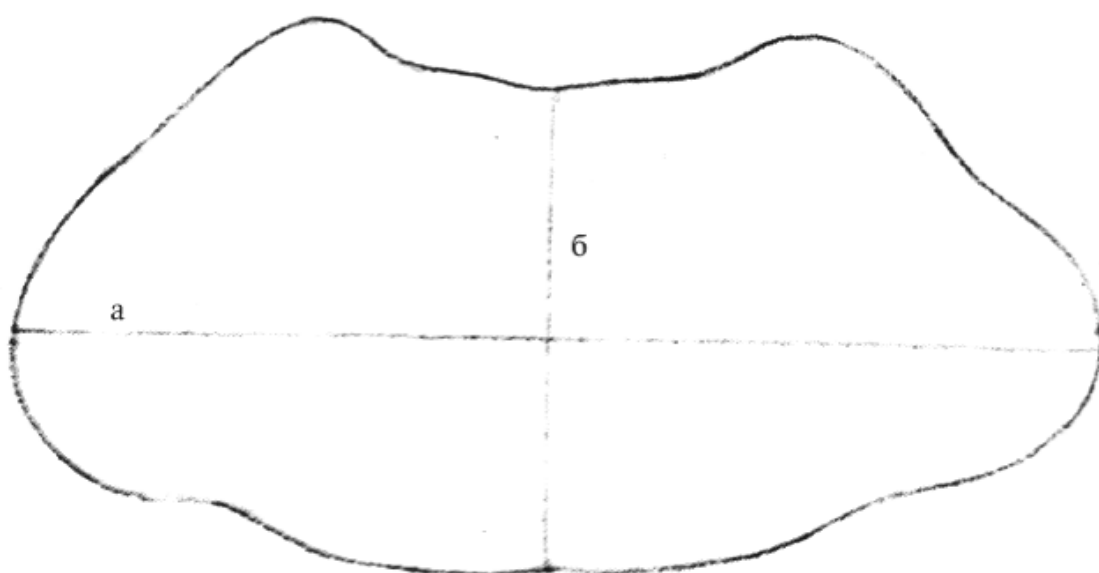
Туловище имеет максимальную ширину в плечах, на уровне дельтовидных мышц (табл. LXXIX, 2, а). Над дельтовидными мышцами, на высоте ключицы, туловище уже (табл. LXXIX, 1, а). Таковы же соотношения и в тазовой области, которая наиболее широка на уровне больших вертелов (табл. LXXIX, 4, а) и суживается у крыльев подвздошных костей. Таким образом, туловище расширяется в тех местах, где к нему примыкают конечности. Туловище наиболее тонко в поясничной области (табл. LXXIX, 3, а). В сагиттальном направлении диаметр туловища наименьший на высоте рукоятки грудины (табл. LXXIX, 1, б), книзу он быстро увеличивается и затем на высоте поясничной области опять уменьшается (табл. LXXIX, 3, б). С возрастом эти соотношения могут меняться.



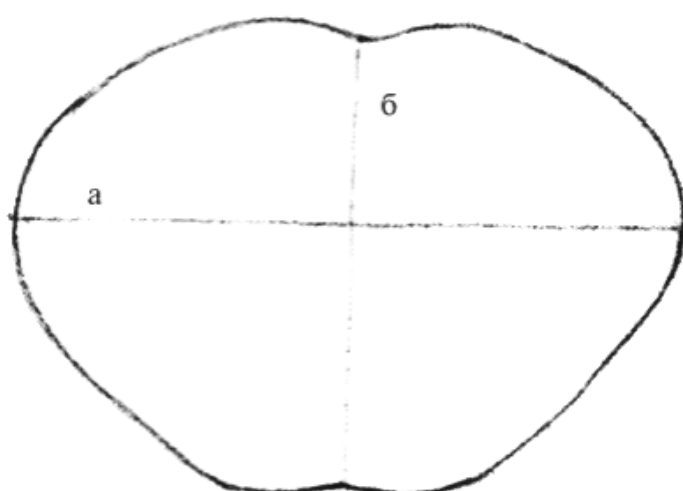




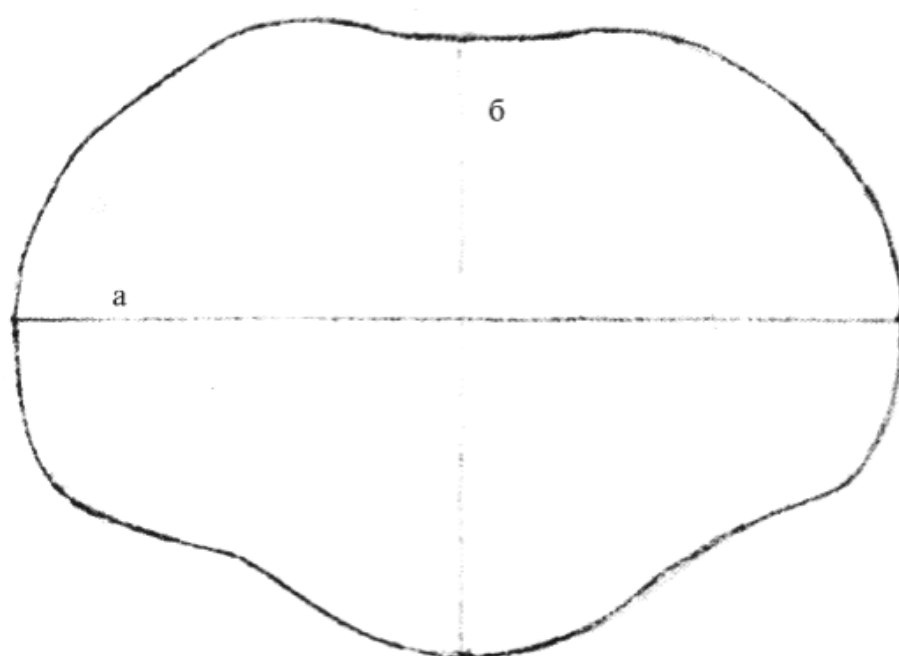
1



2



3



4



# МЫШЦЫ ТУЛОВИЩА

## LXXX

Поверхность туловища покрыта мощными, широкими мышцами, в области лопаток и таза, в таких местах, где к туловищу примыкают конечности, формы вырисовываются отчетливее. Рассмотрение мышц туловища мы начнем с его передней верхней части. Мышцы здесь покрывают переднюю и боковые стенки грудной клетки полностью, только середина грудины свободна от мышц. Грудные мышцы соединяют верхнюю конечность с грудной клеткой.

## МЫШЦЫ ГРУДИ

### 1. Большая грудная мышца (*M. pectoralis major*)

Мышца имеет приблизительно треугольную форму и состоит из трех частей. Начало: первая, меньшая, часть мышцы начинается у средней и внутренней трети ключицы; вторая, большая, часть — на поверхности грудины и на хрящах истинных ребер; третья часть мышцы берет начало от влагалища прямой мышцы живота. Прикрепление: пучки этих трех частей мышцы направляются наружу, так что они накладываются друг на друга; ключичная часть покрывает грудинную, а последняя в свою очередь покрывает брюшную часть мышцы. Затем мышца вблизи плеча утолщается и посредством сухожилия толщиной в большой палец прикрепляется к гребешку под большим бугром плеча. Большая грудная мышца полностью покрывает малую грудную мышцу, отчасти клювоплечевую мышцу и начальный отрезок двуглавой мышцы плеча. У плечевого сустава большая грудная мышца отчасти покрывается дельтовидной мышцей. Функция: приводит плечо и опускает поднятую руку.

### 2. Подключичная мышца (*M. subclavius*)

Начало: хрящ I ребра.

Прикрепление: нижняя поверхность ключицы.

Функция: тянет ключицу вниз и к середине и фиксирует ее.

### 3. Малая грудная мышца (*M. pectoralis minor*)

Начало: поверхность III, IV и V ребер. Прикрепление: верхушка клювовидного отростка. Функция: ведет плечевой пояс вниз и вперед, при фиксированном плечевом поясе поднимает ребра.

4. Передняя зубчатая мышца (*M. serratus anterior*)

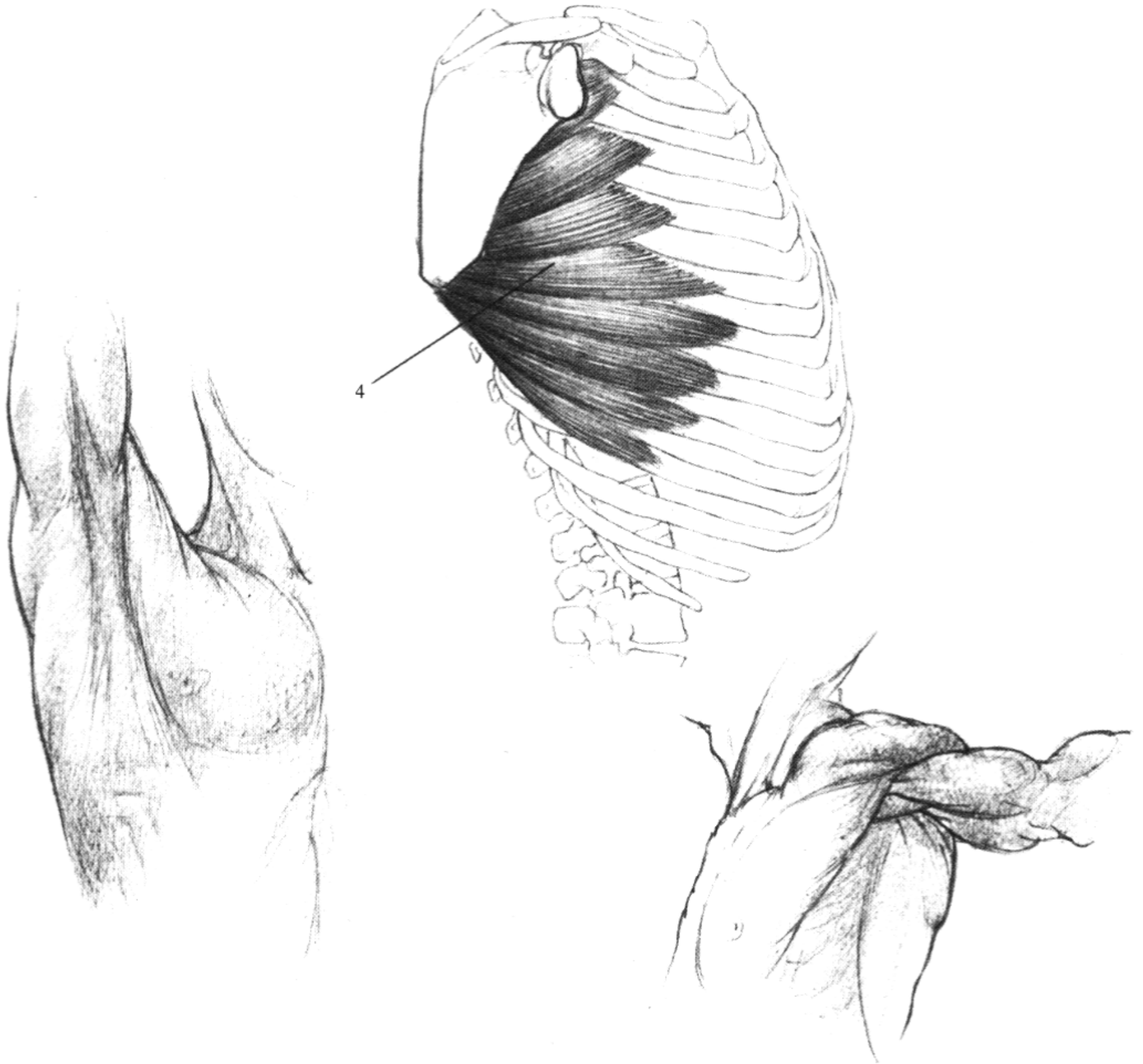
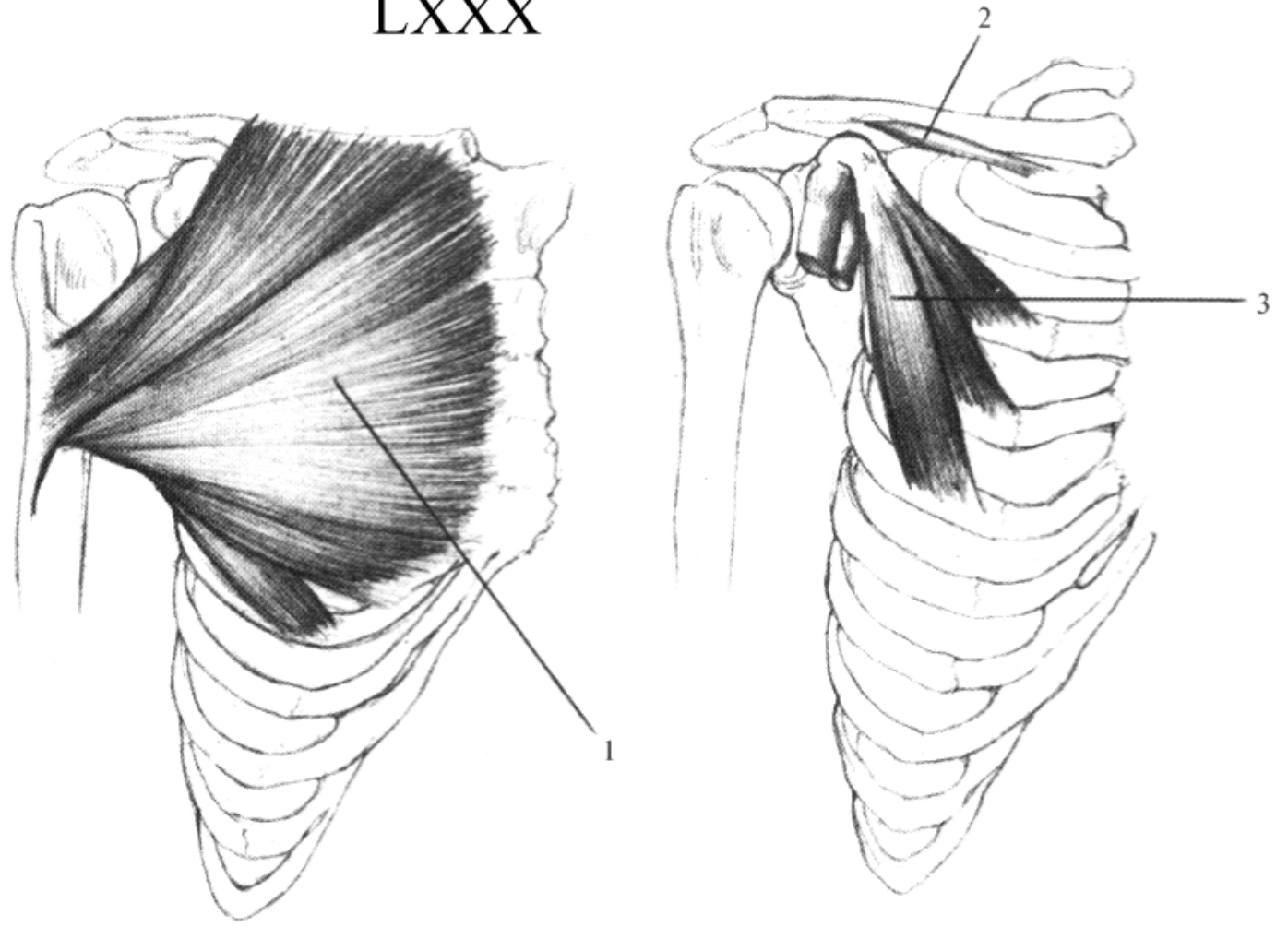
Большая плоская мышца.

Начало: 8—9 зубцами на VIII—IX верхних ребрах, где места прикрепления головок мышцы образуют дугу, самая выдающаяся точка которой находится на V ребре.

Прикрепление: по поверхности грудной клетки назад мышца проходит под лопаткой, прикрепляется ко всей длине позвоночного края лопатки.

Функция: тянет лопатку вперед, двигая ее нижний угол наружу и кверху, благодаря чему рука может подниматься выше горизонтального положения.





## МЫШЦЫ ЖИВОТА

Брюшные мышцы образуют три слоя, расположенные друг над другом, мышечные волокна перекрещиваются. В нижнем слое лежит поперечная мышца живота (*M. transversus abdominis*), которая не видна с поверхности.

### 5. Косая внутренняя мышца живота (*M. obliquus abdominis internus*)

Плоская мышца, покрывающая всю поперечную мышцу живота; ее волокна идут от гребешка подвздошной кости косо вверх и по направлению к средней линии.

Начало: промежуточная линия гребня подвздошной кости, передняя верхняя подвздошная кость, латеральная половина паховой связки и толстая поясничноспинная фасция.

Прикрепление: верхние волокна прикрепляются к краю трех нижних ребер, остальные волокна переходят в широкий апоневроз, который у наружного края прямой мышцы живота делится на два листка, один из которых проходит впереди, а другой — позади прямой мышцы живота, образуя ее влагалище. Эти два листка соединяются по средней линии и образуют белую линию живота (а).

Функция: по существу такая же, как и у последующей мышцы, а именно сгибание туловища.

### 6. Косая наружная мышца живота (*M. obliquus abdominis externus*)

Перекрещивает волокна лежащей под ней внутренней косой мышцы.

Начало: передняя часть наружной поверхности VII — VIII нижних ребер с таким же количеством зубцов. Нижние четыре зубца чередуются с зубцами широкой мышцы спины, а четыре верхних зубца чередуются с зубцами передней большой зубчатой мышцы, так что между обеими мышцами образуется линия, напоминающая зубья пилы.

Прикрепление: нижние волокна прикрепляются к наружной губе гребня подвздошной кости, а остальные переходят в широкий апоневроз, который, проходя впереди прямой мышцы живота, встречается с апоневрозом другой стороны по белой линии (а).

Нижний утолщенный край апоневроза называется паховой связкой (б).

Функция: косая наружная мышца живота действует совместно с остальными мышцами. При одновременном сокращении правой и левой косых наружных мышц живота

туловище нагибается вперед; если грудная клетка фиксирована, то мышца приближает к ней таз, сгибая позвоночник. При одностороннем сокращении туловище наклоняется в эту же сторону и одновременно поворачивается в сторону мышцы. Кроме того, мышца оказывает давление на органы брюшной полости.

7. Пирамидальная мышца (*M. pyramidalis*)

Обращенная верхушкой вниз небольшая мышца треугольной формы, лежащая во влагалище прямой мышцы живота.

Начало: верхний край симфиза.

Прикрепление: лежит рядом с белой линией (а), к которой и прикрепляется.

Функция: натягивает белую линию.

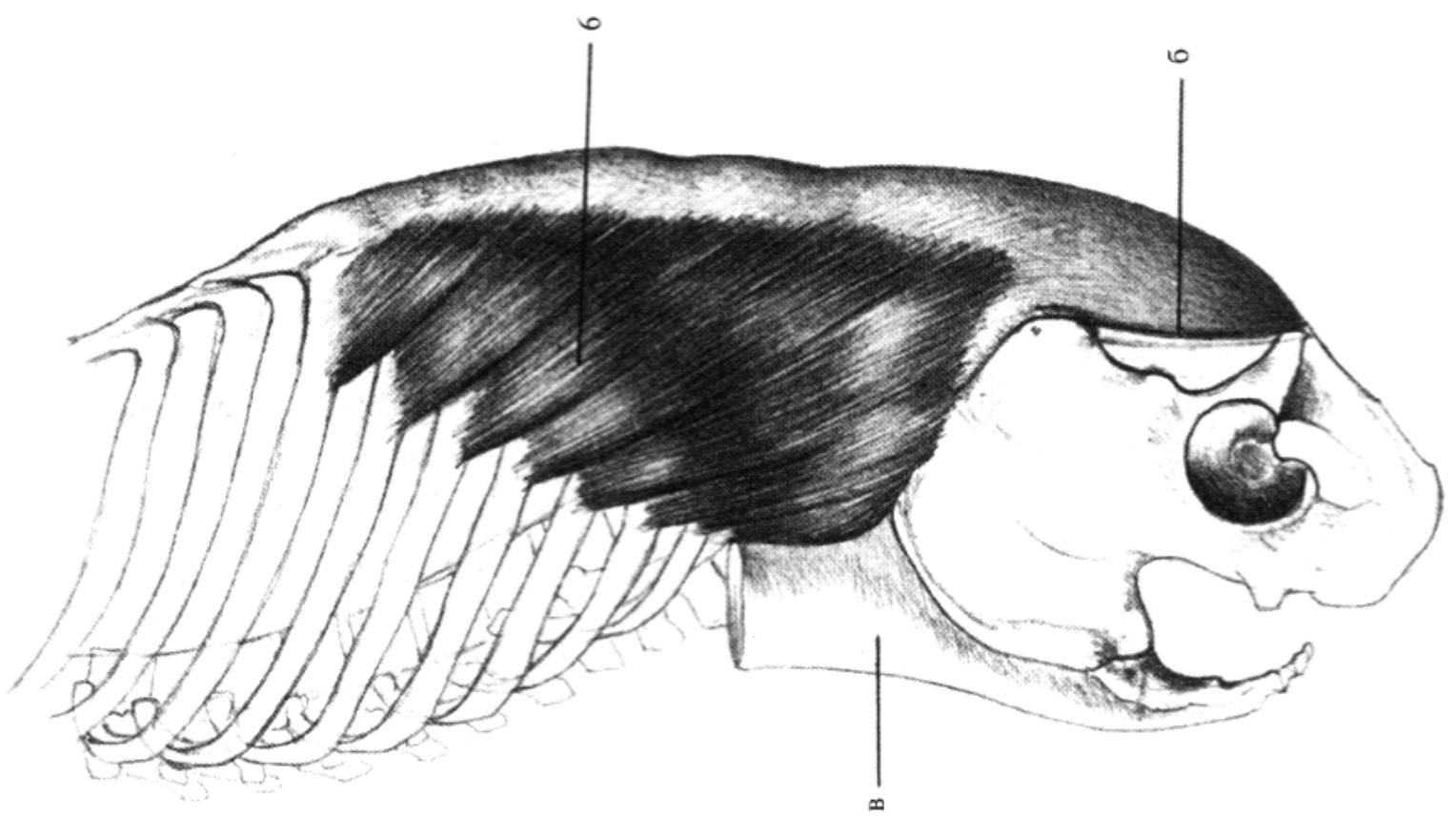
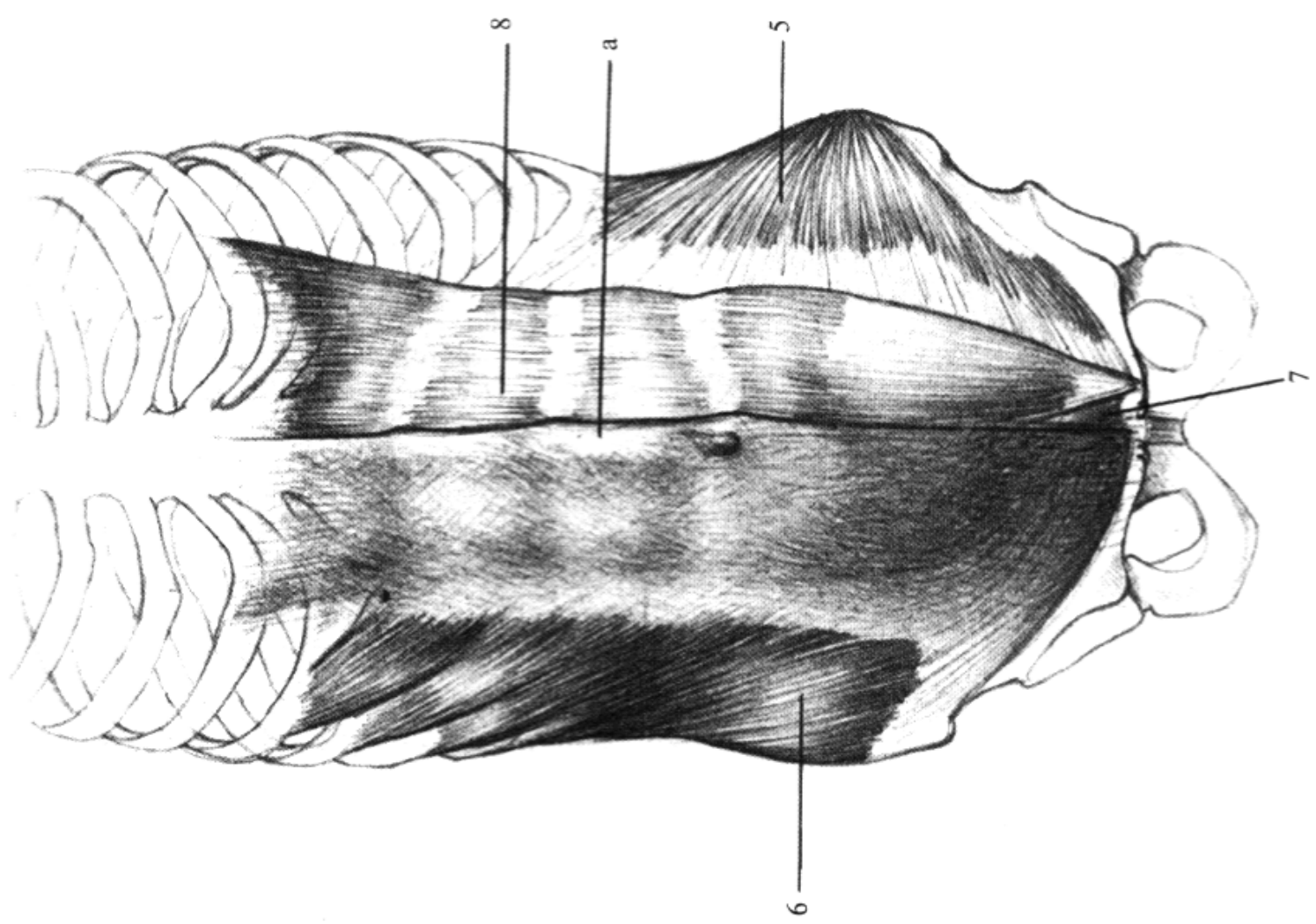
8. Прямая мышца живота (*M. rectus abdominis*)

Длинная, тонкая и плоская мышца.

Начало: наружная поверхность V, VI и VII реберных хрящей.

Прикрепление: сухожилием к симфизу и непосредственно рядом с ним к лонной кости; прерывается поперечными полосами (сухожильными перемычками). Верхняя полоса идет по направлению к реберной дуге, вторая — над пупком, третья — у пупка, четвертая поперечная полоса проходит под пупком.

Функция: сгибает туловище вперед и осуществляет функцию брюшного пресса.



## МЫШЦЫ СПИНЫ

## Глубокий слой

Общий разгибатель спины (*M. sacrospinalis*)

Проходит по всей длине спины.

Начало: толстым мясистым брюшком на задней средней поверхности крестца, на задней части гребня подвздошной кости и у остистых отростков поясничных позвонков. Начало мышцы окутано сильной мышечной фасцией, состоящей из двух листков (табл. LXXXI и LXXXII, в). Над ребрами мышечная масса делится на две части: на лежащую рядом с позвоночником длинную мышцу спины (9) и на находящуюся с наружной стороны подвздошнореберную мышцу (10), которые не видны, но оказывают сильное влияние на характер поверхности тела. Эти мышцы заполняют длинную яму между остистыми отростками и углами ребер.

9. Длиннейшая мышца спины (*M. longissimus dorsi*) (LXXXII)

Идя вверх, мышца делится на короткие зубцы.

Прикрепление: бугорки II—X ребер и поперечные отростки позвонков.

Функция: совместно с подвздошнореберной мышцей разгибает позвоночник.

10. Подвздошнореберная мышца (*M. iliocostalis*) (LXXXII)

Длинная, плоская, ремневидная мышца, делящаяся на зубцы. Зубцы прикрепляются к бугоркам ребер и к поперечным отросткам IV—VII позвонков.

11. Подзатылочные мышцы (*M. suboccipitales*)

На поверхности не видны.

12. Остистая мышца спины (*M. spinalis dorsi*) (LXXXII)

На поверхности не видна.

13. Задняя нижняя зубчатая мышца (*M. serratus posterior inferior*) (LXXXIII)  
Начало: остистые отростки XI и XII грудных и двух верхних поясничных позвонков.  
Прикрепление: к четырем нижним ребрам; мышечные волокна идут вверх и кнаружи.  
Функция: опускает ребра при выдохе.
14. Задняя верхняя зубчатая мышца (*M. serratus posterior superior*) (LXXXIII)  
Начало: остистые отростки двух нижних шейных и двух верхних грудных позвонков.  
Прикрепление: к II—V ребрам. Волокна идут вниз и кнаружи.  
Функция: поднимает ребра при вдохе.
15. Мышца, поднимающая лопатку (*M. levator scapulae*) (LXXXIV)  
Начало: поперечные отростки четырех верхних шейных позвонков.  
Прикрепление: верхний угол лопатки.  
Функция: поднимает лопатку.
16. Малая и большая ромбовидные мышцы (*M. rhomboideus minor et major*) (LXXXIV)  
Начало: малая ромбовидная мышца начинается на остистых отростках двух нижних шейных позвонков, большая ромбовидная мышца — на остистых отростках четырех верхних грудных позвонков.  
Прикрепление: вдоль всего позвоночного края лопатки.  
Функция: приближают лопатку к средней линии и поднимают ее.
17. Полуостистая мышца головы (*M. semispinalis capitis*) (LXXXIV)  
Начало: поперечные и остистые отростки пяти шейных и шести или семи верхних грудных позвонков.  
Прикрепление: к нижней полукруглой линии затылочной кости.  
Функция: тянет голову назад.
18. Ременная мышца головы (*M. splenius capitis*) (LXXXIV)  
Начало: на остистых отростках пяти нижних шейных и трех верхних грудных позвонков.  
Прикрепление: верхняя полукруглая линия затылочной кости.  
Функция: тянет шею назад и в сторону, поворачивает голову.
19. Ременная мышца (*M. splenius cervicis*) (LXXXIV)  
Начало: на остистых отростках III—VI грудных позвонков.  
Прикрепление: поперечные отростки трех верхних шейных позвонков.  
Функция: тянет шею назад и в сторону, поворачивает атлант вместе с головой.

## Поверхностный слой

### 20. Широкая мышца спины (*M. latissimus dorsi*) (LXXXV)

Плоская широкая мышца.

Начало: шесть нижних грудных позвонков, все поясничные и крестцовые позвонки, а также задняя часть наружной губы гребня подвздошной кости. Идущие вверх волокна тремя мышечными зубцами вклиниваются между зубцами косой наружной мышцы живота. Затем мышца охватывает заднюю и боковую стенки грудной клетки и покрывает нижний край лопатки, придавливая его.

Прикрепление: широкое плоское сухожилие мышцы идет впереди большой круглой мышцы и прикрепляется к гребешку, идущему от малого бугра плеча.

Функция: поднятую руку тянет с большой силой вниз (а, 20, б. 20, в, 20), тянет руку за спину (а, 20), вращает ее вовнутрь. При фиксированных плечах мышца поддерживает и поднимает туловище.

### 21. Трапецевидная мышца (*M. trapezius*) (LXXXVI)

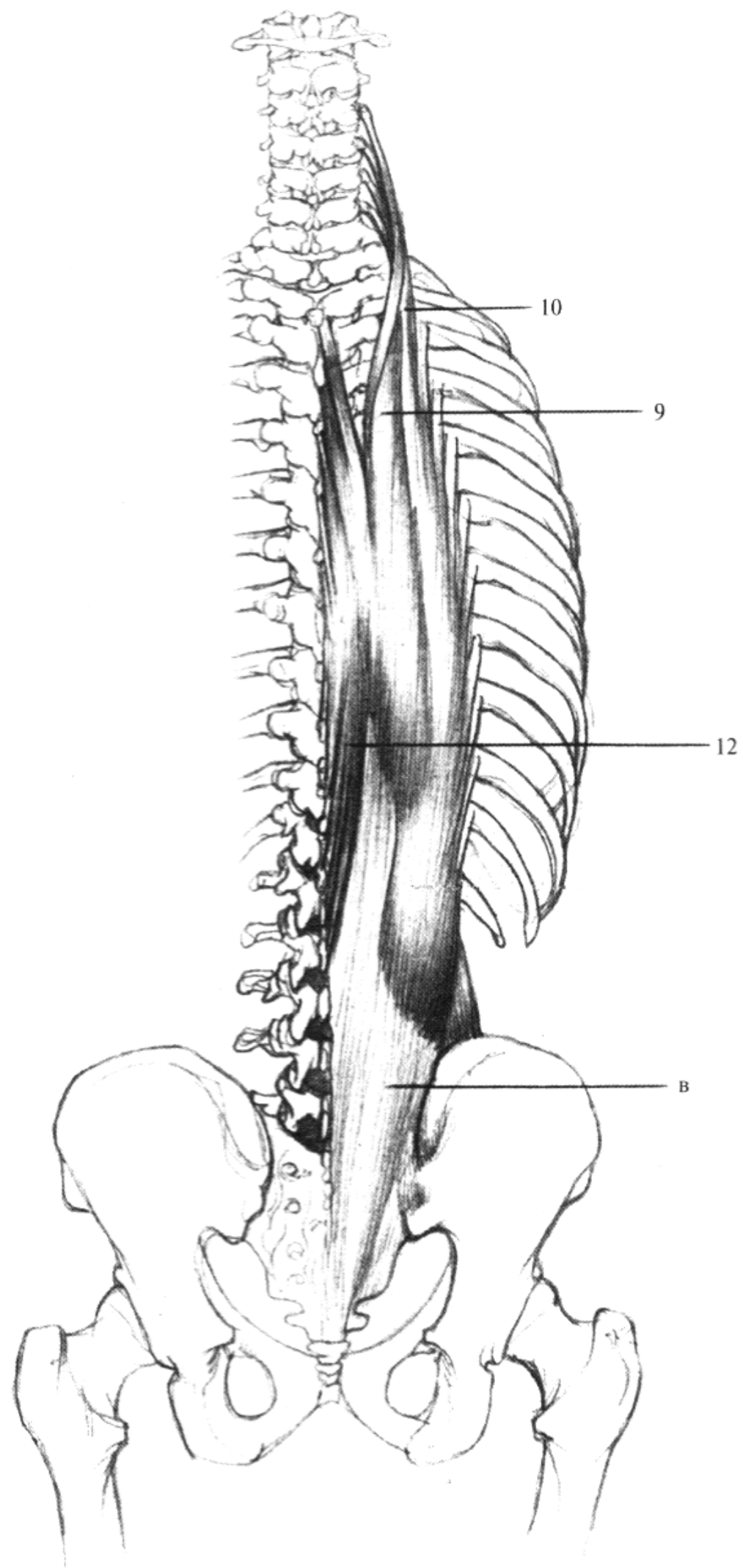
Плоская мышца.

Начало: от наружного затылочного бугра и от верхней полукруглой линии затылочной кости, от идущей по средней линии шеи затылочной связки, от остистых отростков последнего шейного и всех грудных позвонков; сверху огибает плечо.

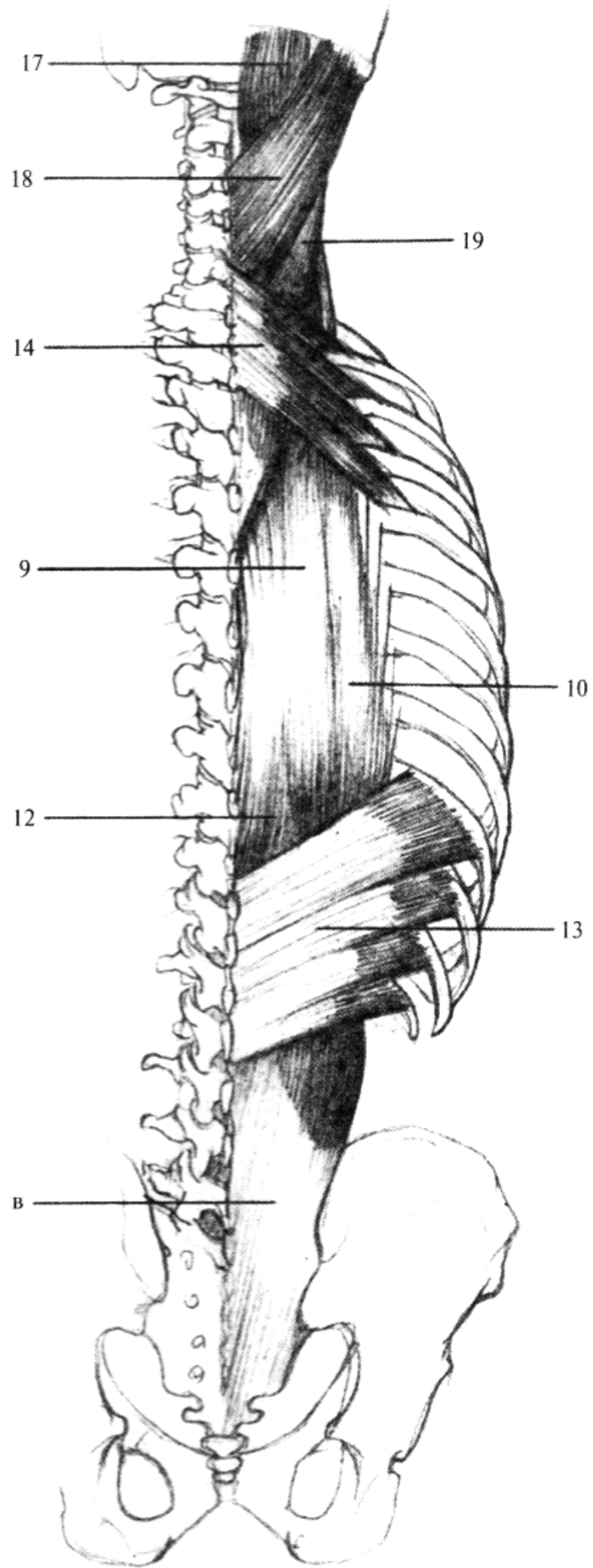
Прикрепление: к наружной трети ключицы, к плечевому отростку лопатки и к лопаточной ости. Мышца состоит из трех частей, наиболее сильной является шейная часть (б, I), ее волокна идут к ключице и к плечевому отростку лопатки. Начинающиеся в области VII шейного позвонка волокна идут приблизительно горизонтально (б, II), в то время как идущие от грудных позвонков волокна направляются косо вверх к лопаточной ости (б, III).

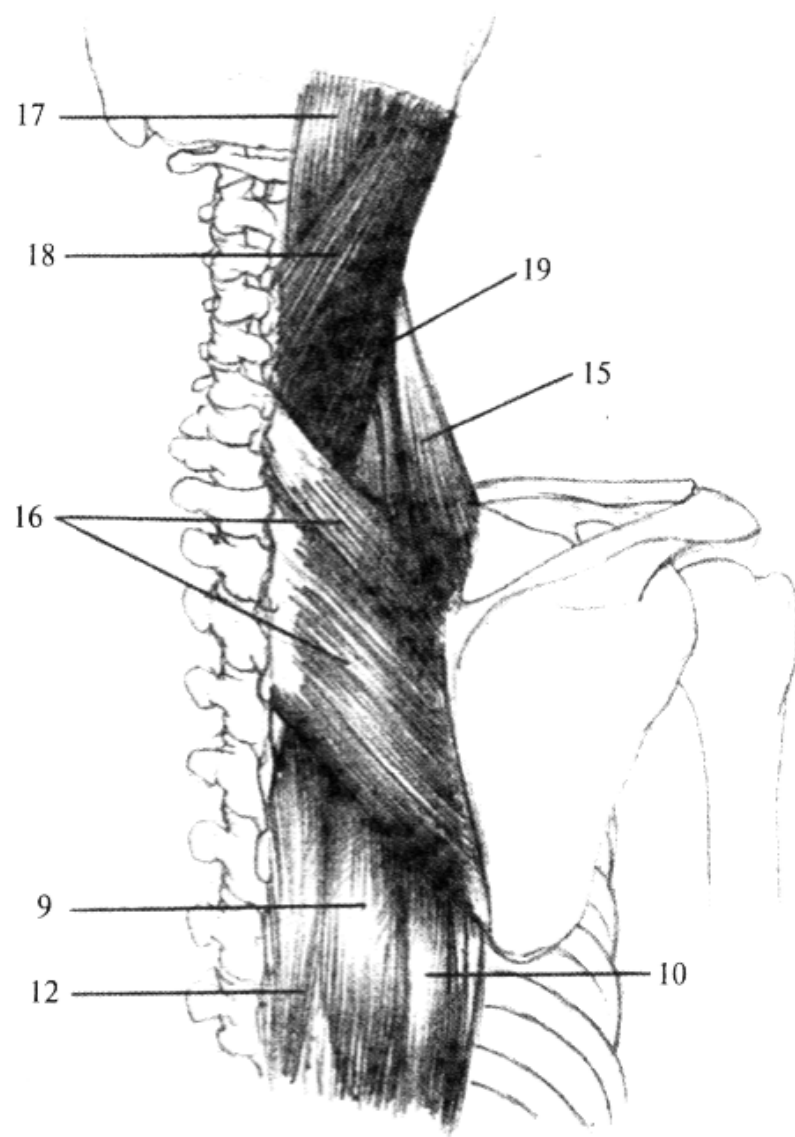
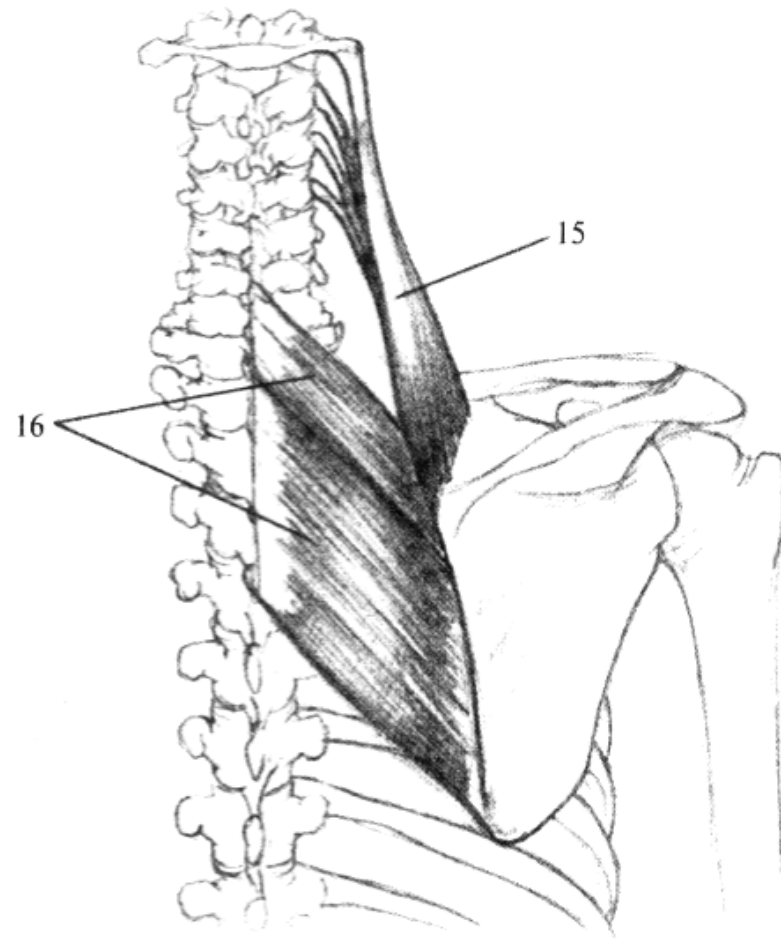
Функция: при фиксированной голове и при фиксированном туловище тянет плечевой пояс назад (г, 21/II); шейная часть сама по себе поднимает плечо (в, 21/I); третья часть мышцы (б, III) тянет лопатку вниз (а, 21/III). При совместном действии трех частей мышцы лопатка приближается к позвоночнику (г, 21/II).

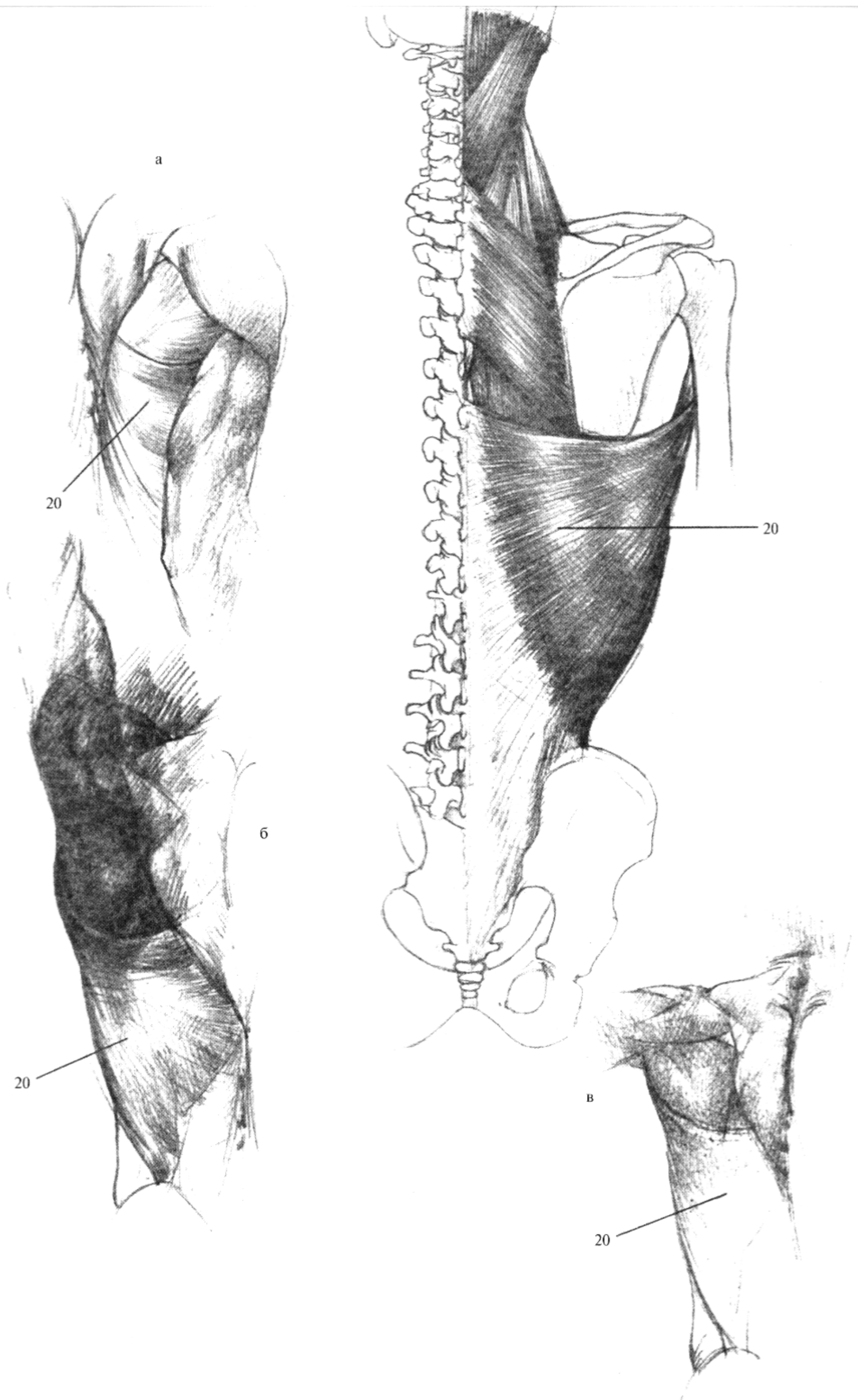


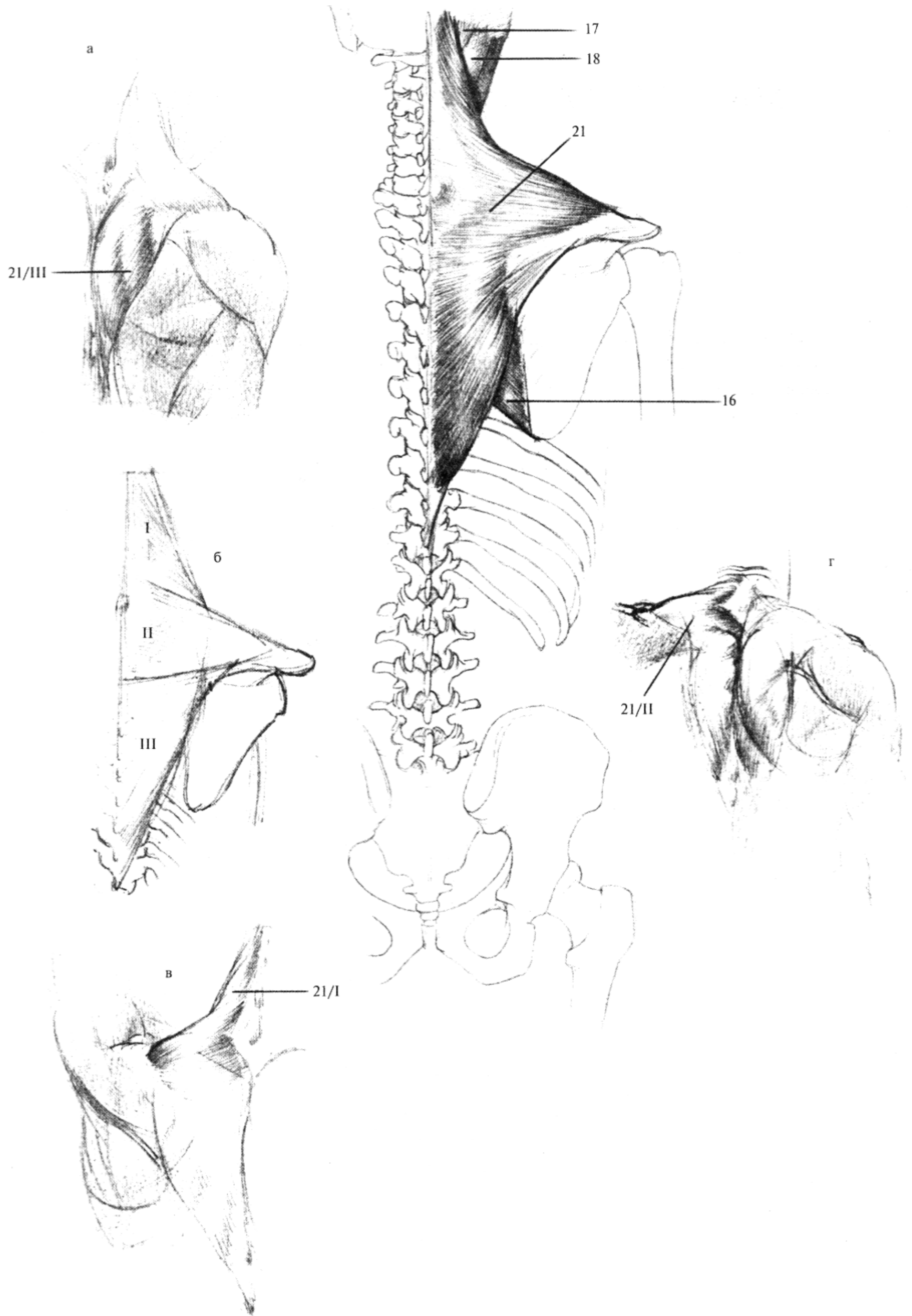








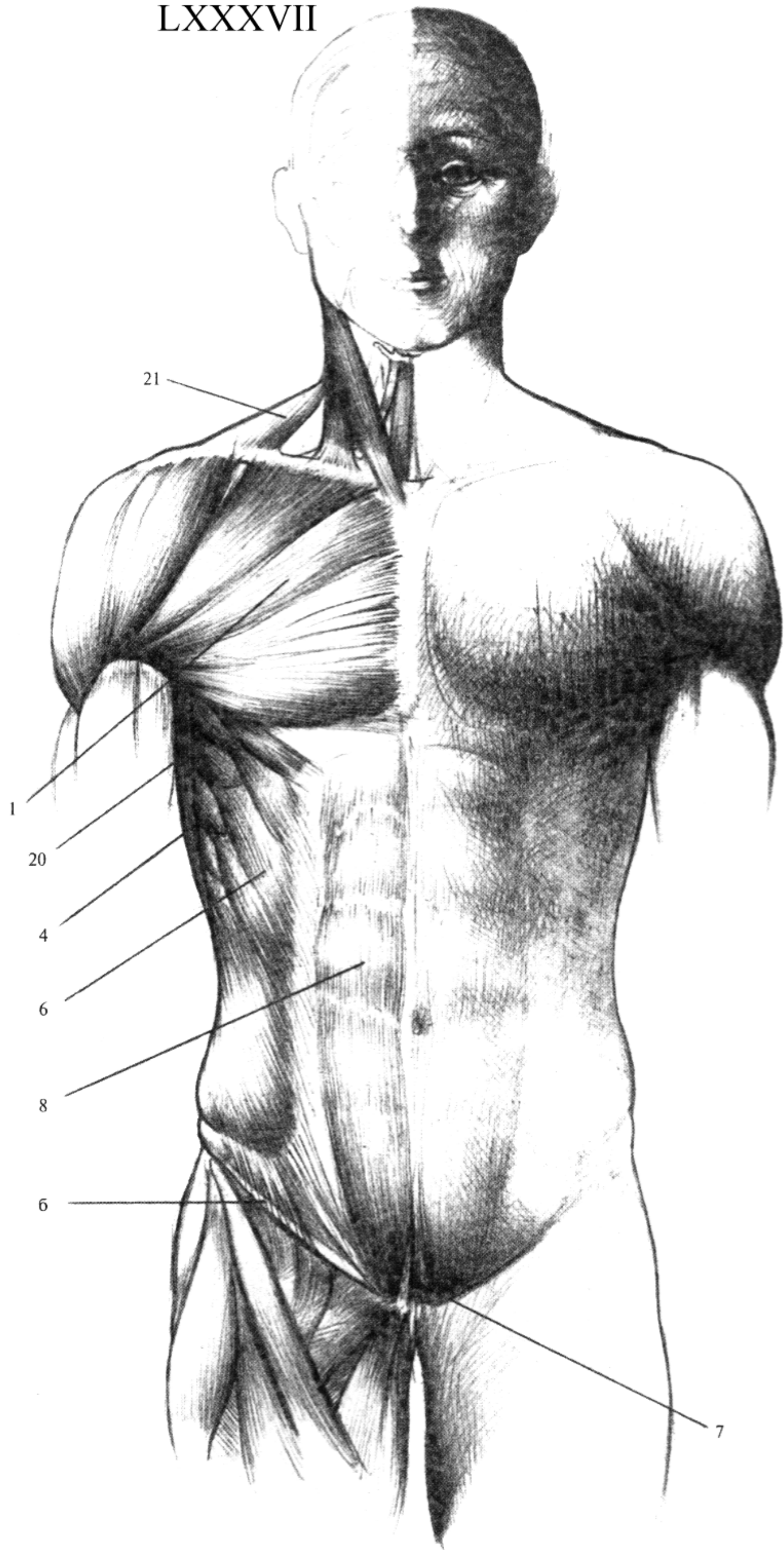




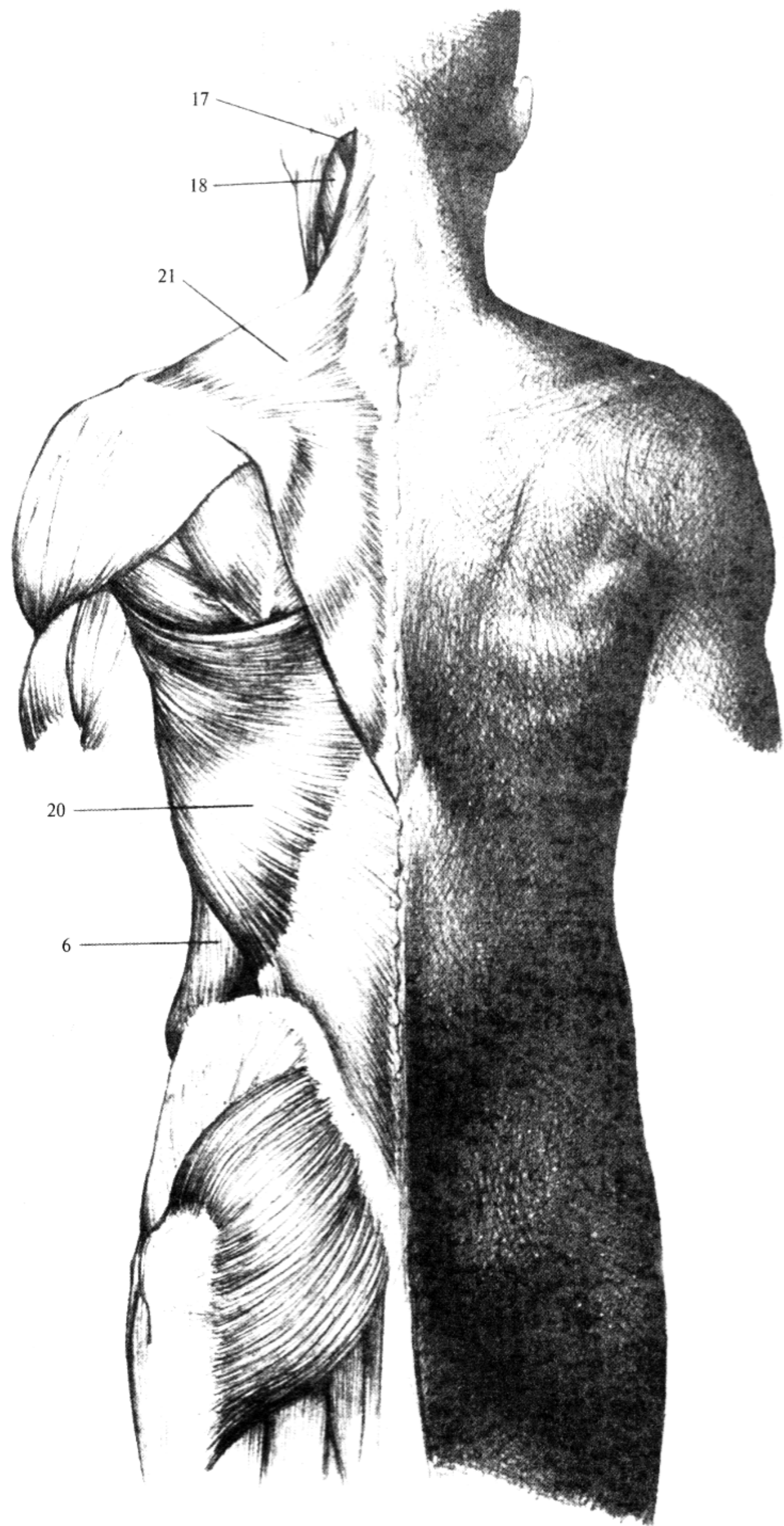
# МЫШЕЧНАЯ СИСТЕМА ТУЛОВИЩА

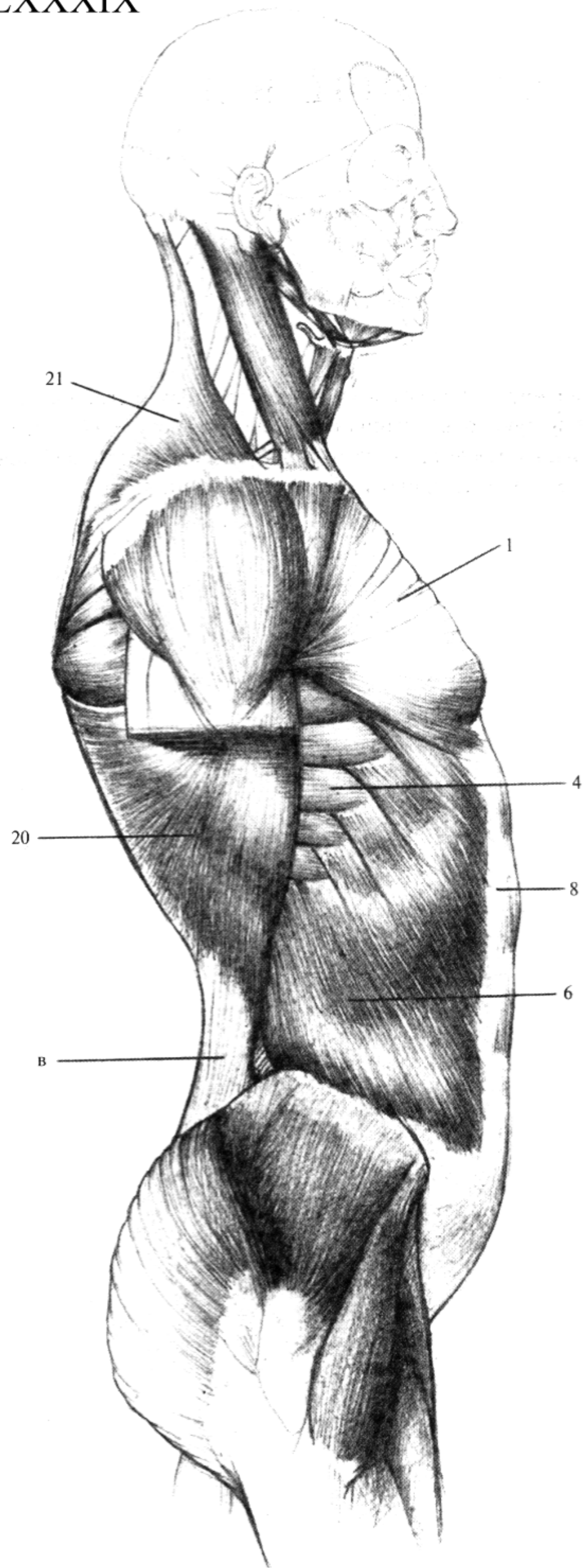
LXXXVII—LXXXIX

После того как мы ознакомились с мышцами туловища, мы увидим на рисунках последующих трех таблиц органическое единство мышечной системы туловища. Рисунки таблиц показывают системы мышц туловища спереди, сзади и сбоку. Цифровые обозначения отдельных мышц те же, что и на предыдущих таблицах.











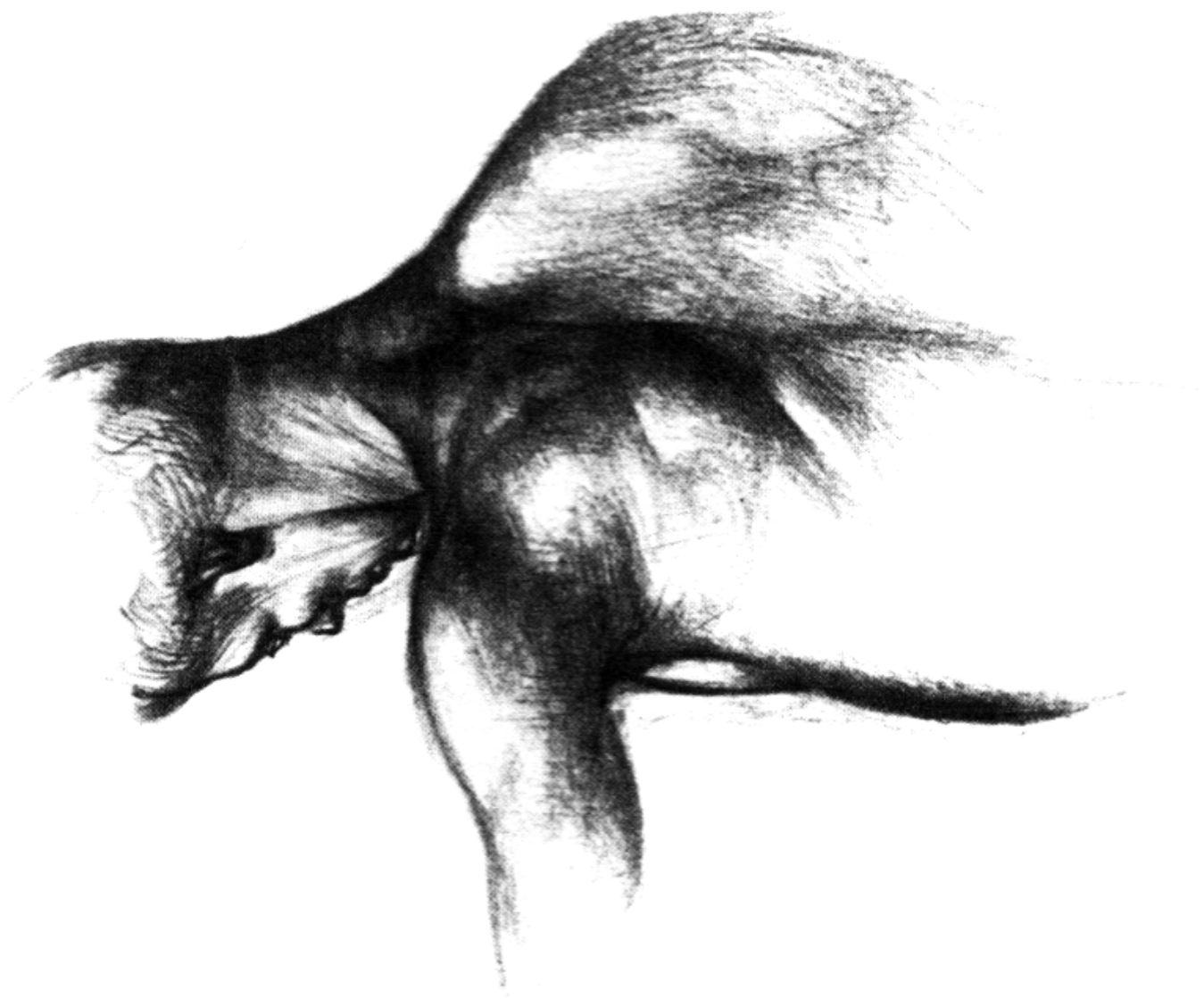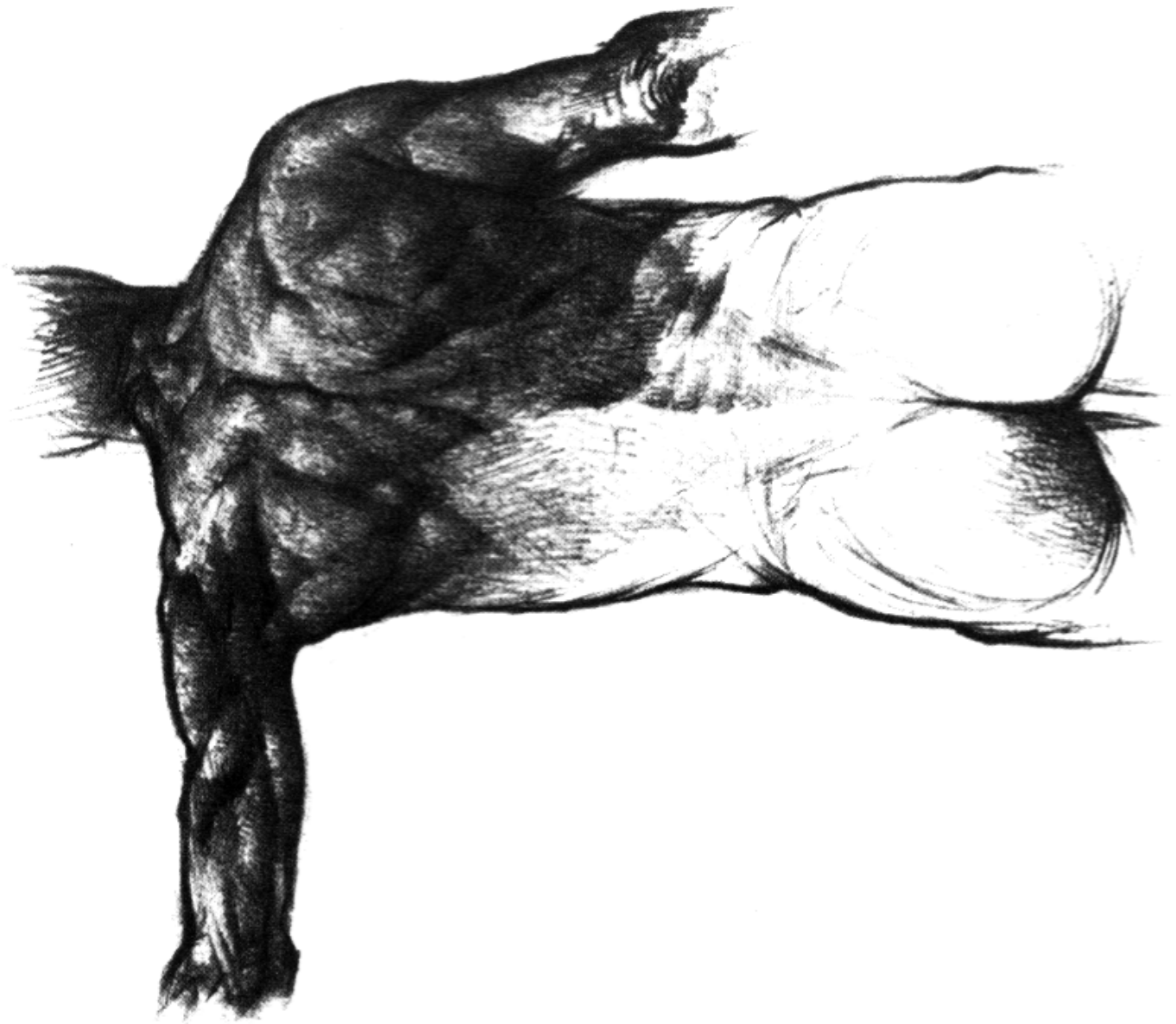
# ТУЛОВИЩЕ В ДВИЖЕНИИ

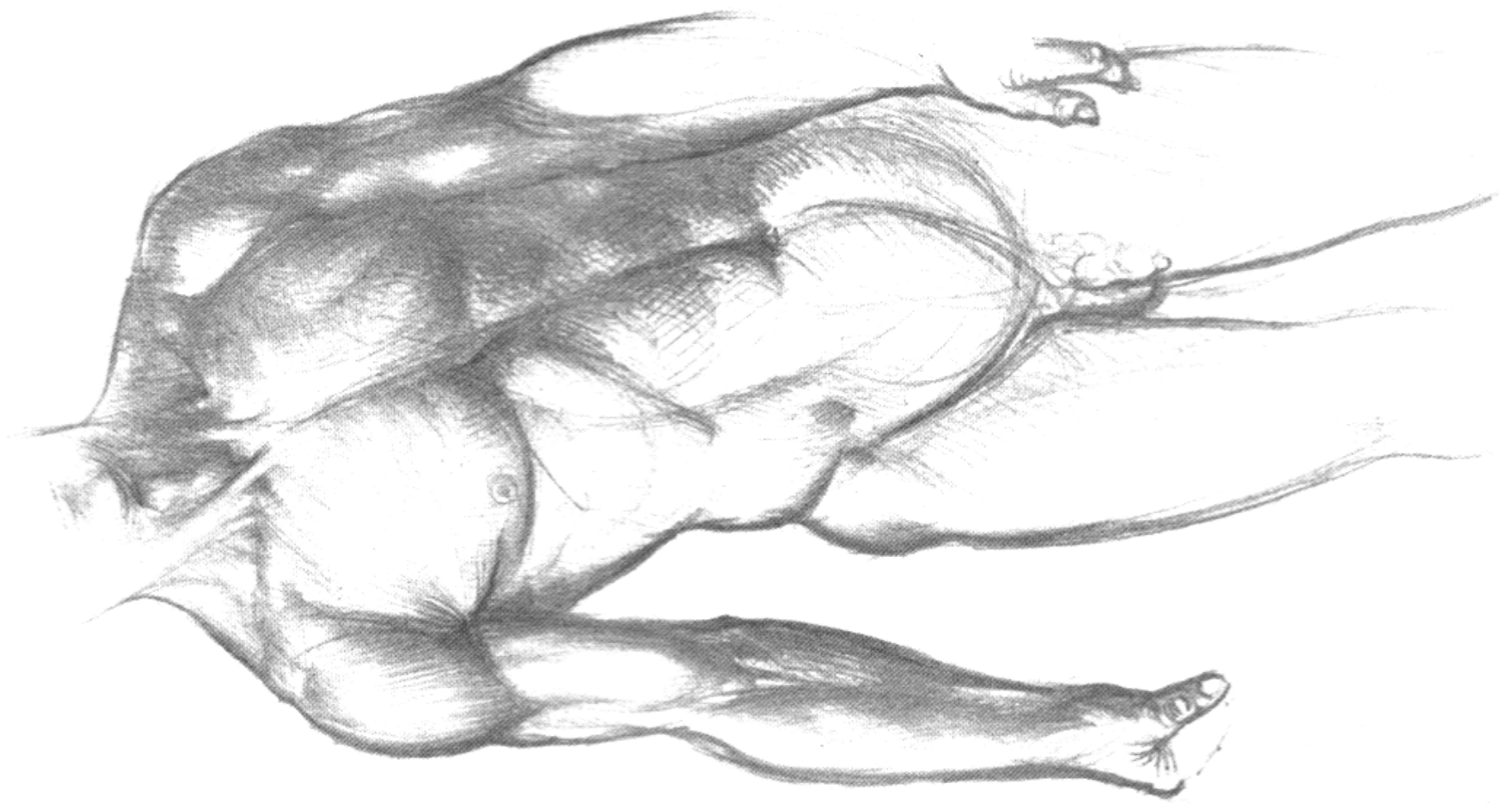

XC—XCVI

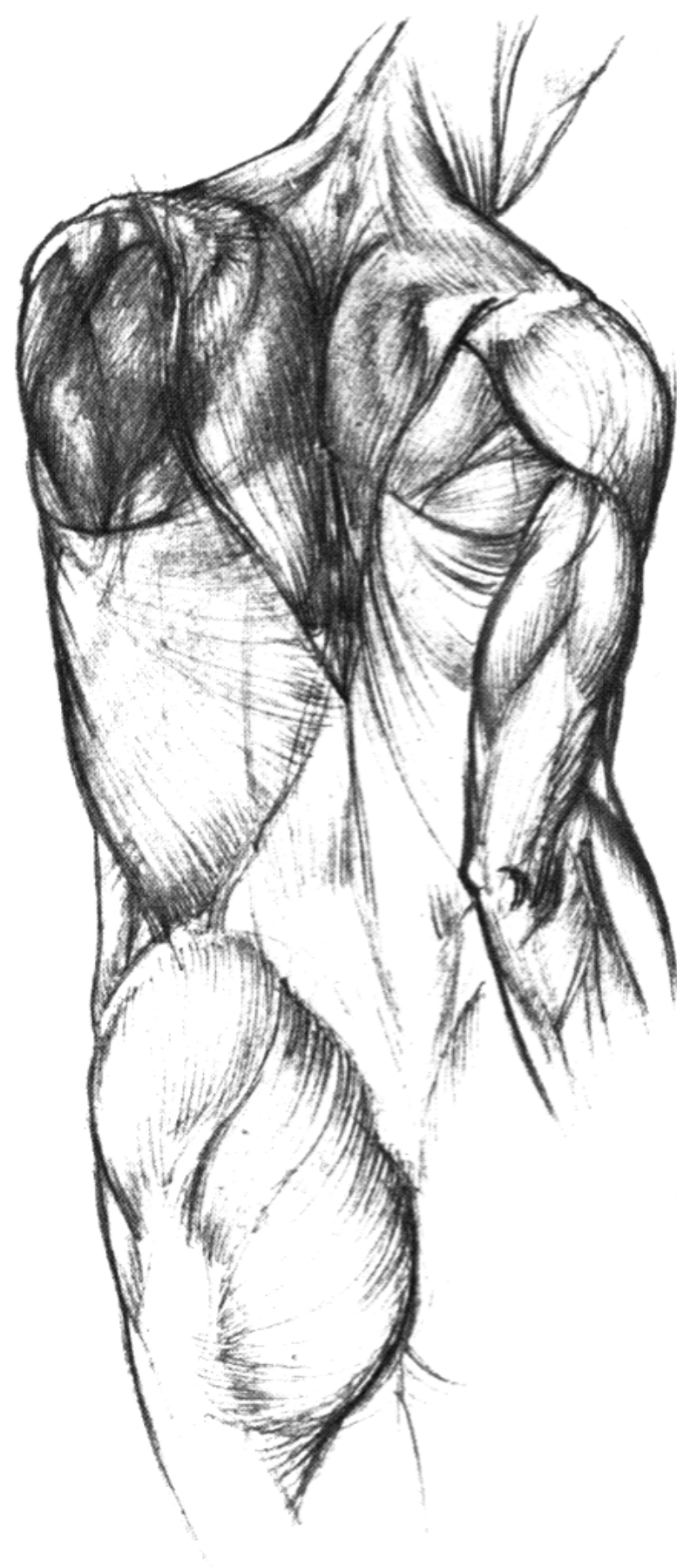
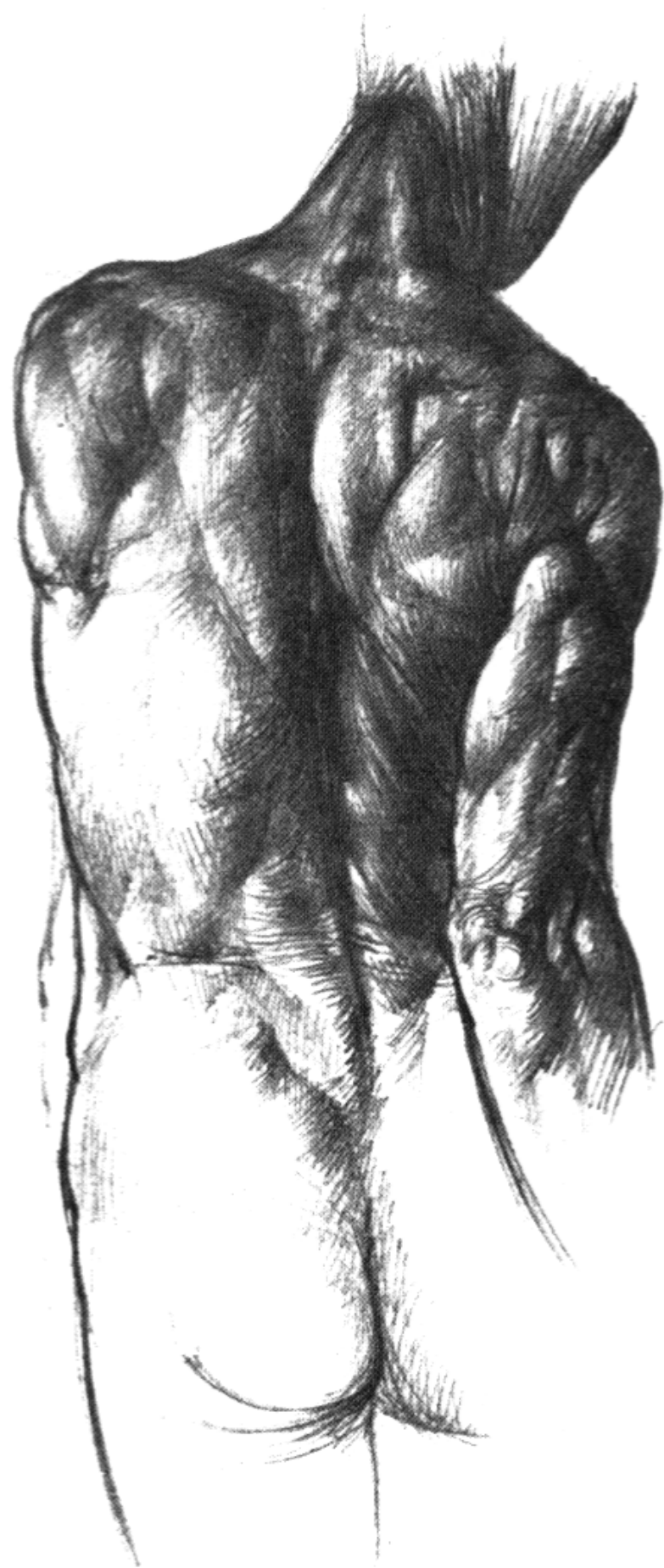
Мышцы туловища отличаются от рассмотренных ранее мышц по своему виду, так как они играют другую роль и выполняют другую работу, требующую иной формы мышц. В работе участвуют прежде всего те мышцы, которые соединяют плечевую кость с туловищем. Это ясно видно из приводимых здесь таблиц.

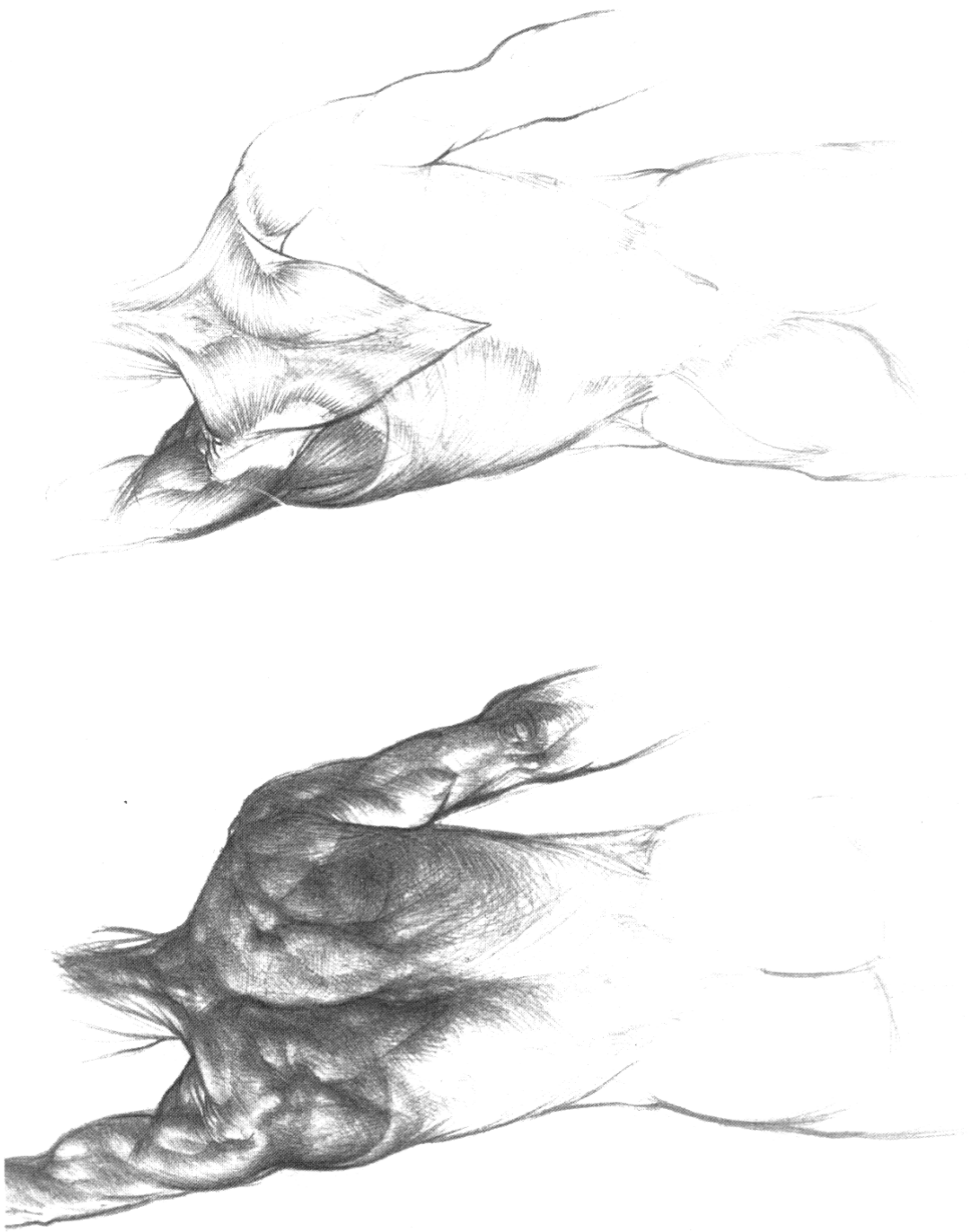
XC



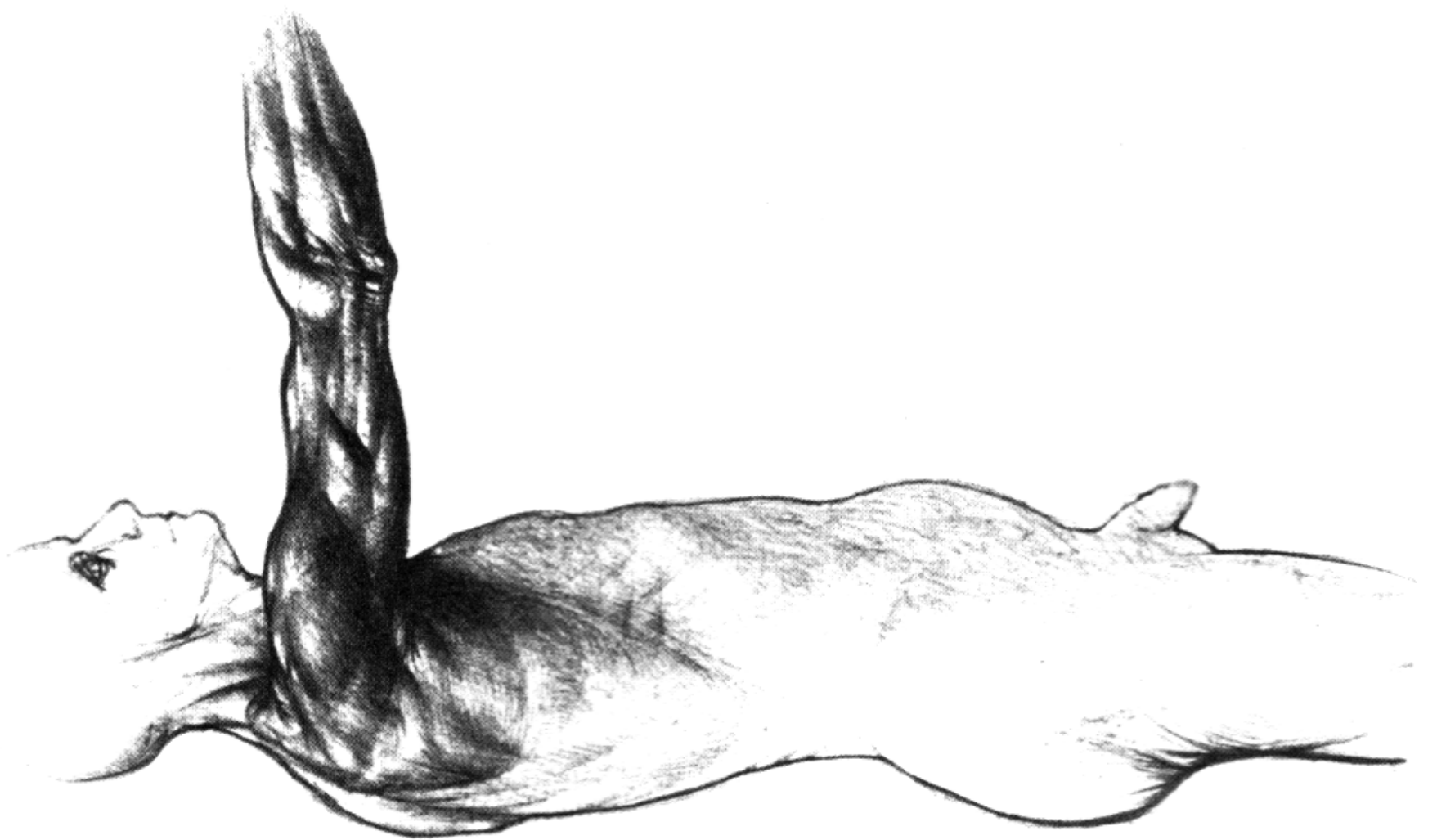
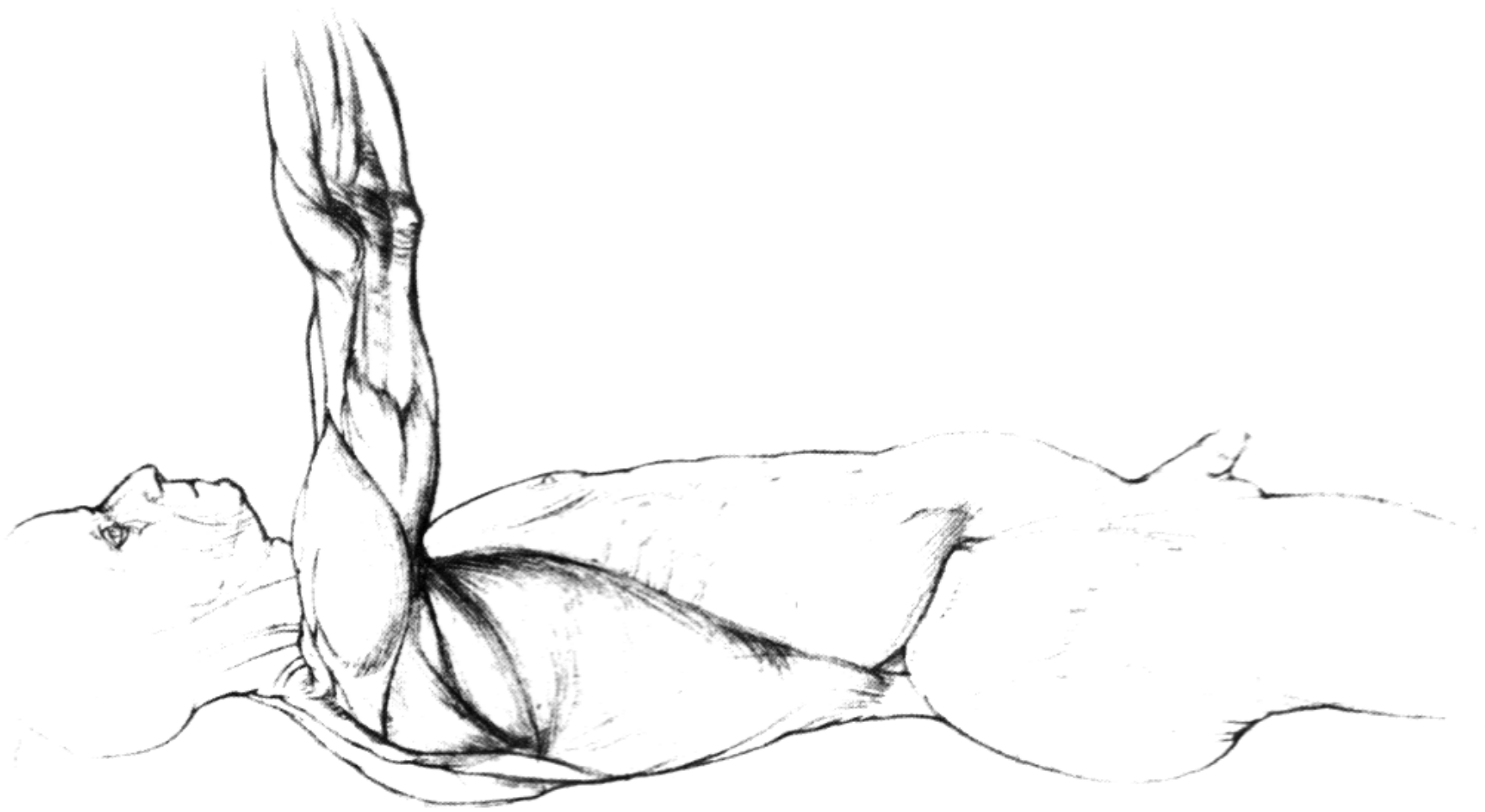



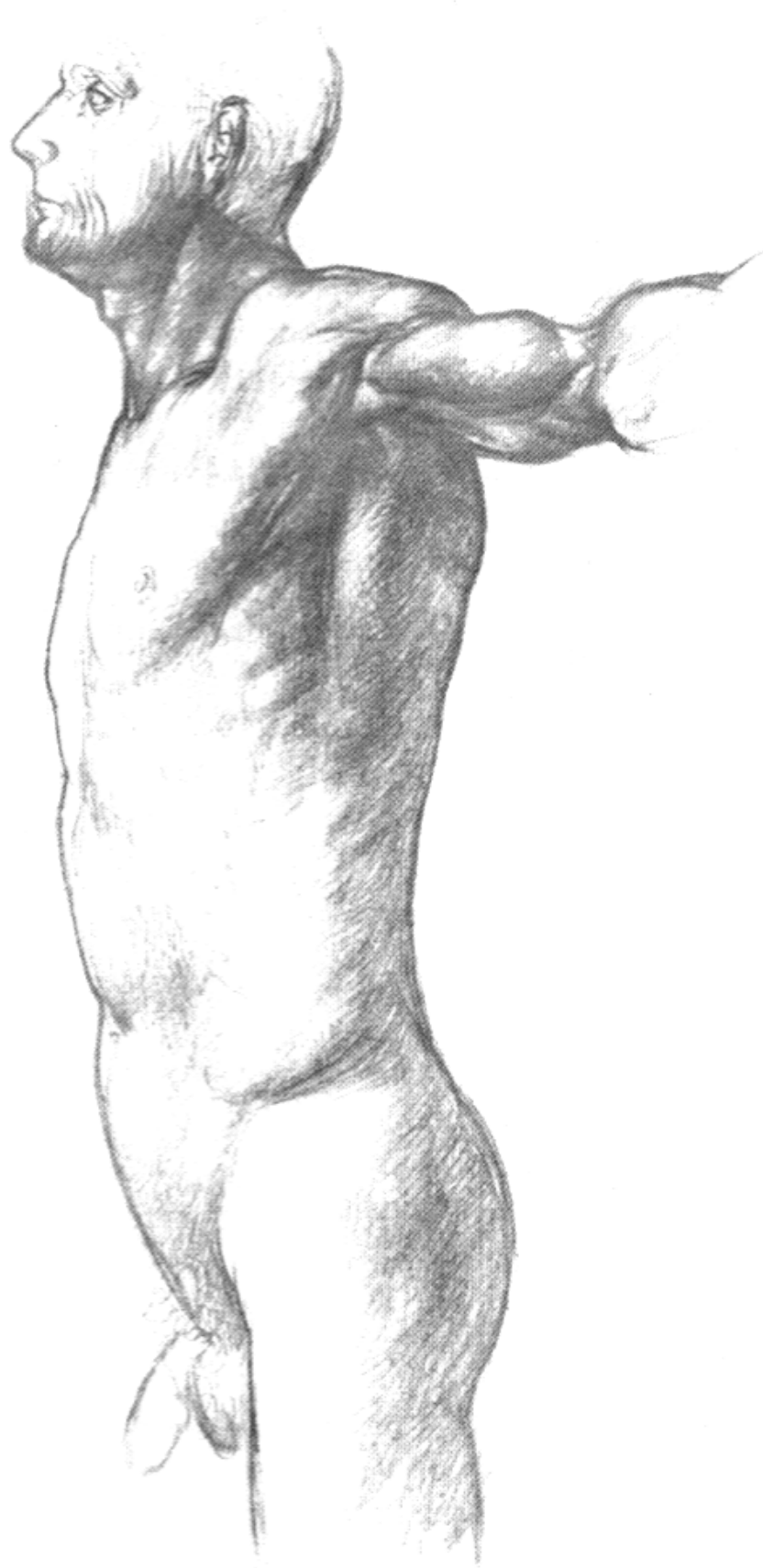












# МЫШЦЫ ШЕИ

## ХСVII—ХСVIII

Форму шеи можно сравнить с цилиндром, несколько сплюснутым в передне-заднем направлении. При рассмотрении шеи спереди видна характерная яремная ямка над грудиной (табл. ХСIX). Начинающиеся позади уха и идущие вперед грудиноключичнососцевидные мышцы (табл. ХСVIII, А, 8), встречающиеся у рукоятки грудины, придают передней поверхности шеи очень характерный вид. Над верхушкой плеча имеется треугольное углубление — надключичная ямка (табл. ХСVIII). Сзади по средней линии находится затылочная ямка, сглаживающаяся на остистых отростках VI и VII шейных позвонков (табл. ХСIX).

Спереди в верхней части шеи под нижней челюстью находится подъязычная кость (табл. ХСVIII, А, 9), не связанная ни с одной из костей, а поддерживаемая мышцами. Под ней лежит щитовидный хрящ (табл. ХСVIII, Б, 10), связанный с перстневидным хрящом, который, в свою очередь, связан с хрящами трахеи.

### А. МЫШЦЫ, РАСПОЛОЖЕННЫЕ ВЫШЕ ПОДЪЯЗЫЧНОЙ КОСТИ

#### 1. Двубрюшная мышца нижней челюсти (*M. digastricus*) (ХСVII, А)

Заднее брюшко начинается в углублении перед сосцевидным отростком височной кости.

Другое, более плоское, брюшко начинается у нижнего края подбородка. Обе части идут к телу подъязычной кости.

Прикрепление: к телу подъязычной кости.

Функция: при сокращении обоих брюшек поднимается подъязычная кость, а вместе с ней и гортань.

#### 2. Шилоподъязычная мышца (*M. stylohyoideus*) (ХСVII, Б)

Начало: у середины шиловидного отростка височной кости.

Прикрепление: к телу и большому рогу подъязычной кости.

Функция: тянет подъязычную кость назад и вверх.

#### 3. Челюстноподъязычная мышца (*M. mylohyoideus*) (ХСVII, А)

Лежит на втором слое. Треугольная, плоская тонкая мышца.

Начало: на внутренней кости линии тела нижней челюсти.

Прикрепление: к телу подъязычной кости.

Функция: тянет подъязычную кость вверх и вперед.

## Б. МЫШЦЫ, РАСПОЛОЖЕННЫЕ НИЖЕ ПОДЪЯЗЫЧНОЙ КОСТИ

### 4. Грудиноподъязычная мышца (*M. sternohyoideus*) (XCVIII, A)

Начало: у рукоятки грудины и отчасти на задней поверхности ключицы.

Прикрепление: к подъязычной кости.

Функция: тянет подъязычную кость вниз, а вместе с ней при глотании также и гортань.

### 5. Грудинощитовидная мышца (*M. sternothyreoideus*) (XCVII, A)

Начало: у рукоятки грудины и на задней поверхности I реберного хряща.

Прикрепление: к пластинке щитовидного хряща.

Функция: тянет подъязычную кость и гортань вниз.

### 6. Щитовидноподъязычная мышца (*M. thyreohyoideus*) (XCVII, A)

Начало: на месте прикрепления предыдущей мышцы.

Прикрепление: к телу и большому рогу подъязычной кости.

Функция: при фиксировании гортани предыдущей мышцей щитовидноподъязычная мышца тянет подъязычную кость вниз. При фиксировании подъязычной кости мышцами, расположенными выше ее, эта мышца поднимает гортань.

### 7. Лопаточноподъязычная мышца (*M. omohyoideus*) (XCVII, A)

Начало: у наружного и нижнего края подъязычной кости. Идя вниз, мышца меняет направление — поворачивая наружу; на этом месте мышца покрывается грудиноключичнососцевидной мышцей.

Прикрепление: у вырезки верхнего края лопатки.

Функция: тянет подъязычную кость вниз.

## В. ПОВЕРХНОСТНЫЕ МЫШЦЫ ШЕИ

### 8. Грудиноключичнососцевидная мышца (*M. sternocleidomastoideus*) (XCVIII, A)

Начало: двумя головками, отделенными друг от друга треугольной надключичной ямкой; передняя, более тонкая, головка начинается на поверхности рукоятки грудины, боковая, более плоская, головка начинается у грудинного конца ключицы. Затем эти головки соединяются в единое мышечное брюшко, волокна которого идут косо вверх и назад.

Прикрепление: одним пучком на сосцевидном отростке и на конце находящейся рядом дугообразной затылочной линии.

Функция: при сокращении обеих мышц голова запрокидывается (СII, 4); эти две мышцы лишь в том случае наклоняют голову вперед, вызывают кивательное движение, когда лицо опущено уже до такой степени, что место прикрепления мышц находится впереди атлантозатылочного сочленения; при одностороннем сокращении мышц голова поднимается и поворачивается в противоположную сторону (табл. СII).

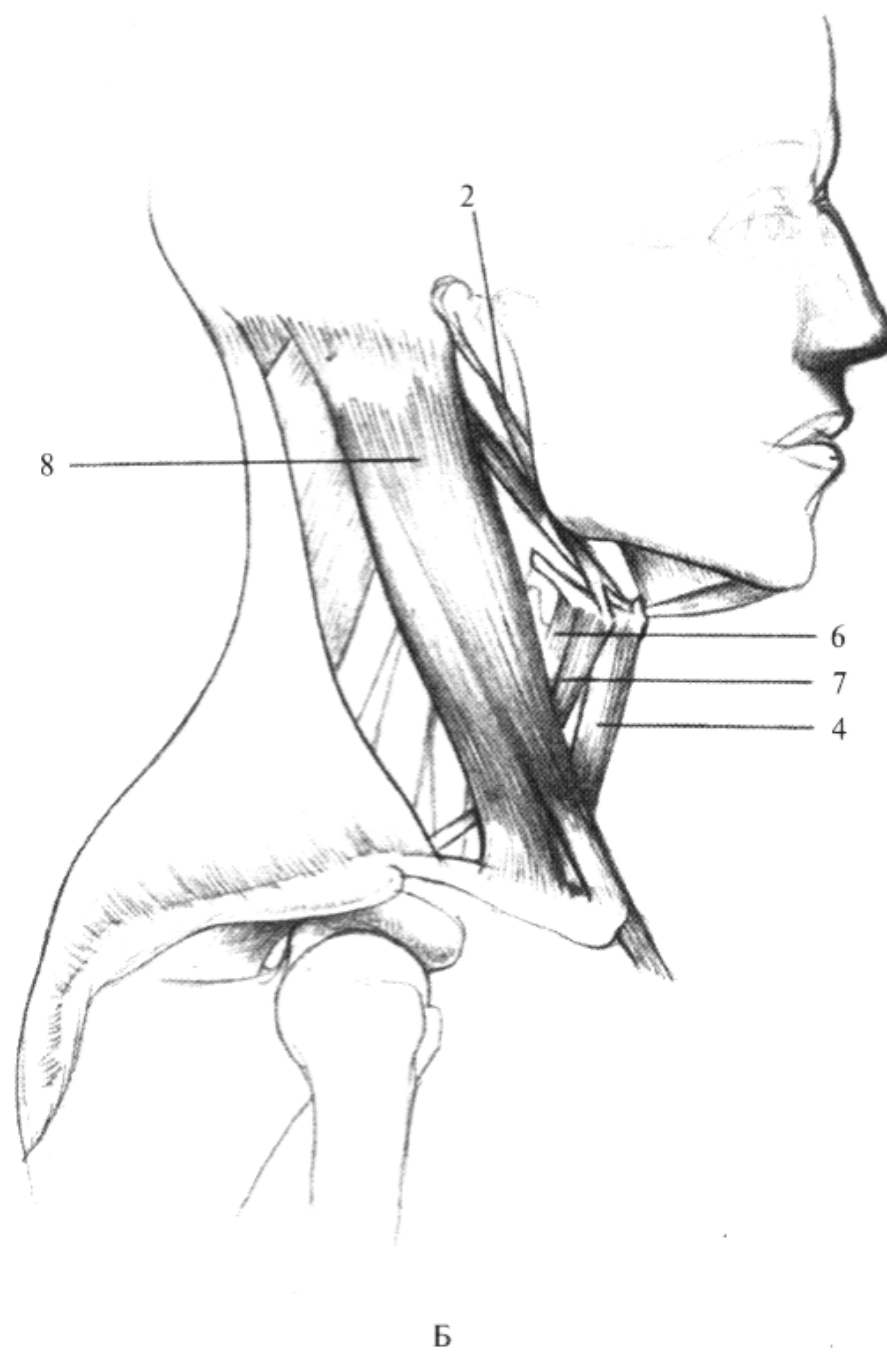
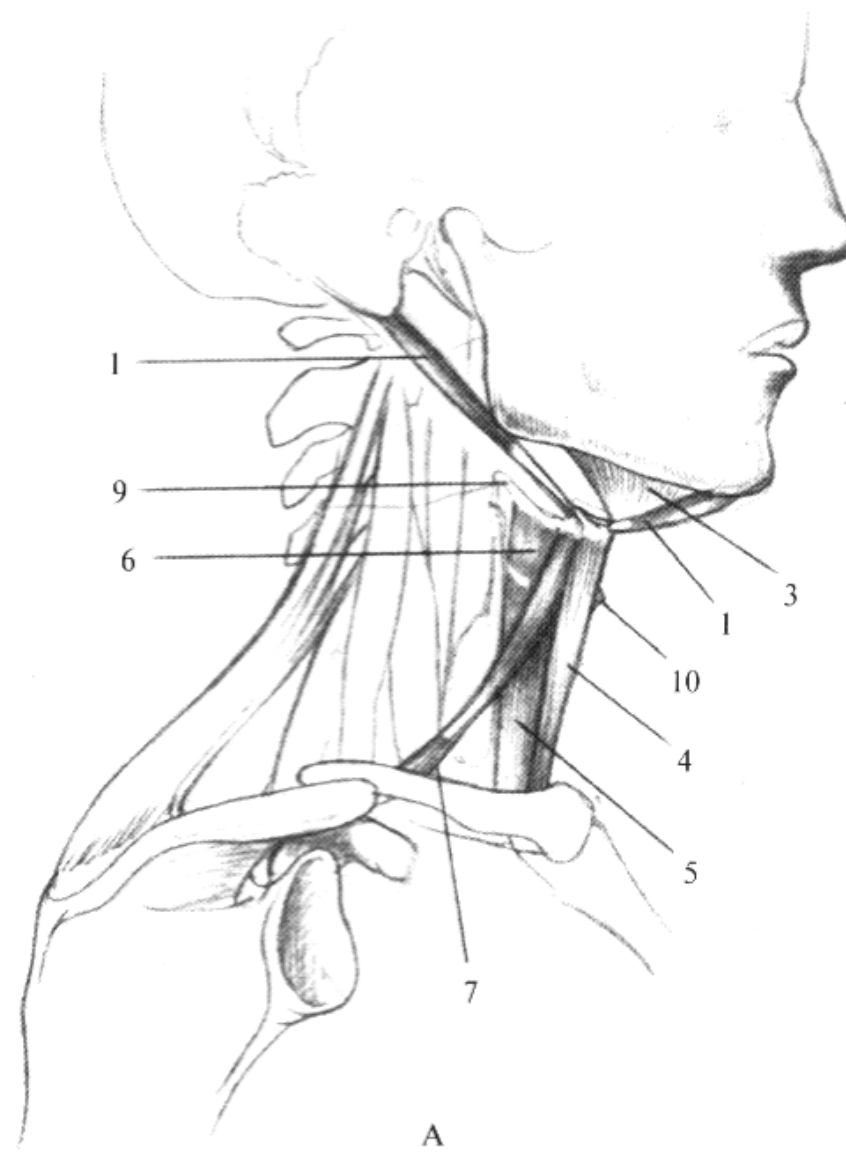
#### Подкожная мышца шеи (*Platysma*) (CVIII, г)

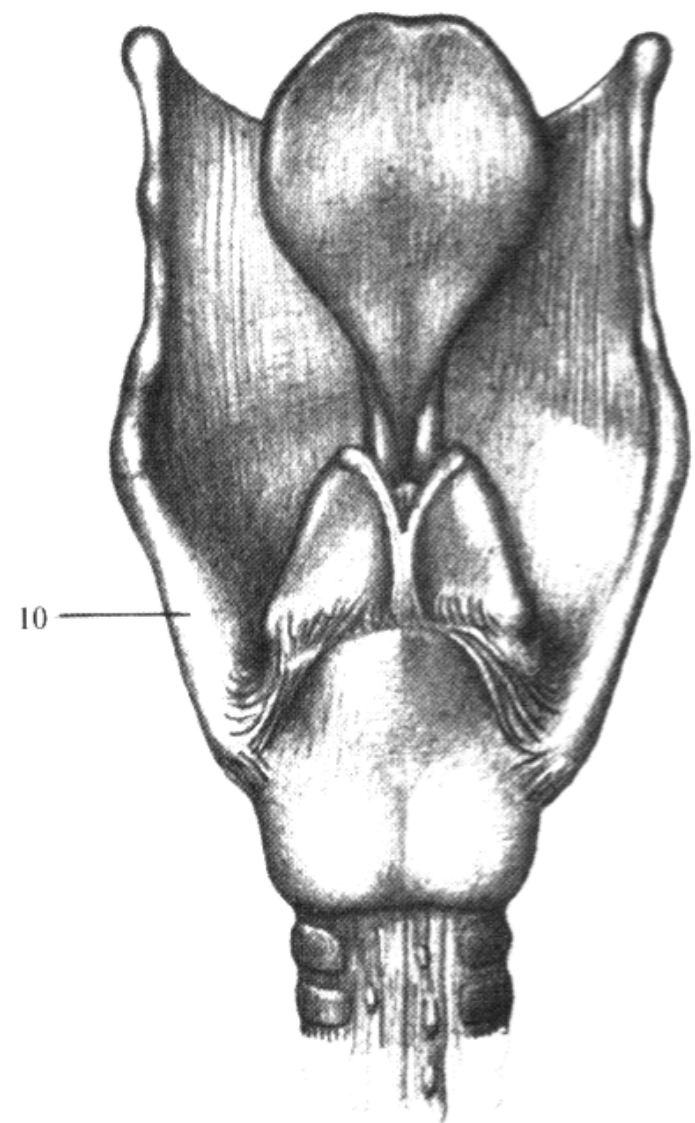
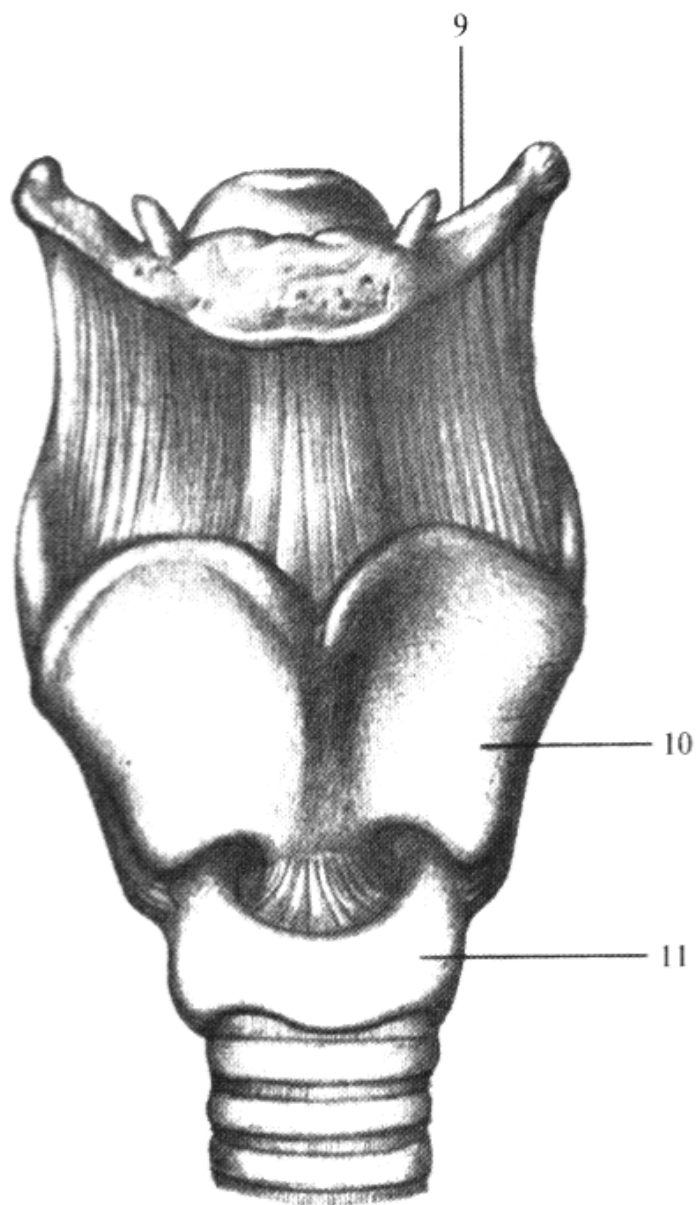
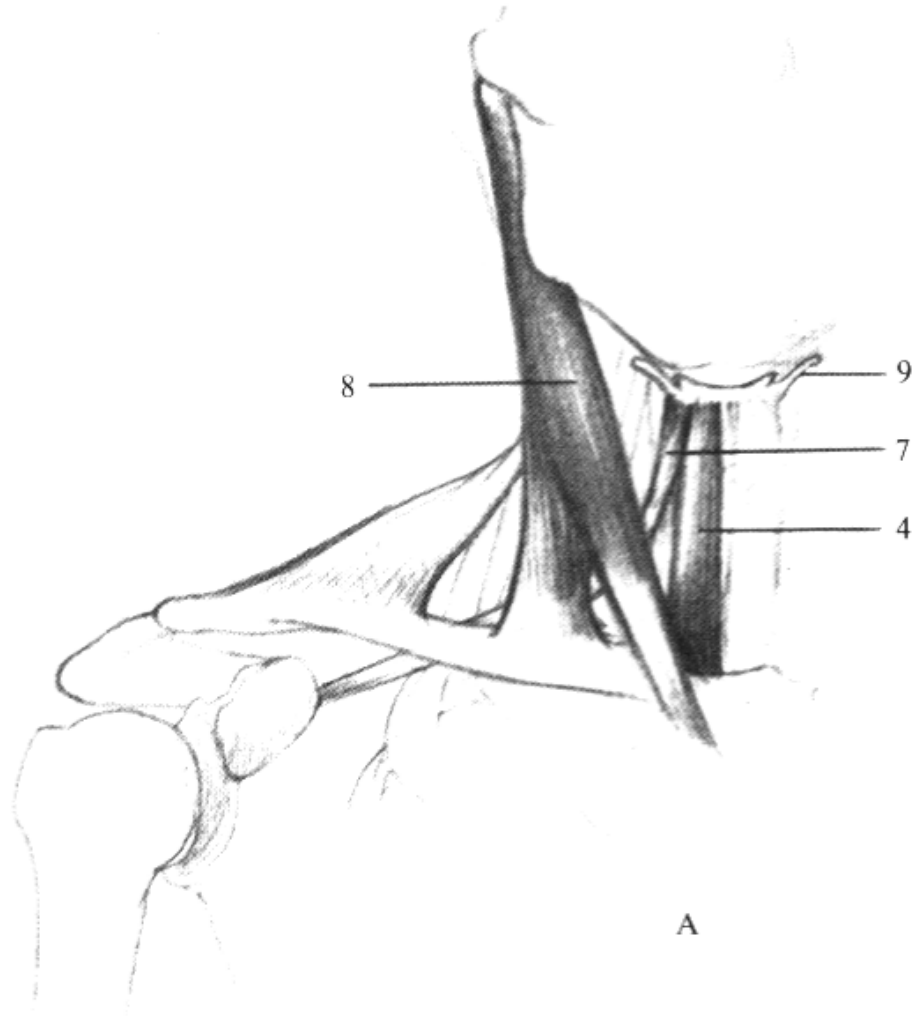
Парная, узкая, плоская мышца, расположена непосредственно под кожей шеи и сращена с ней.

Начало: под ключицей.

Прикрепление: переходит в мимические мышцы лица.

Функция: натягивает кожу шеи.



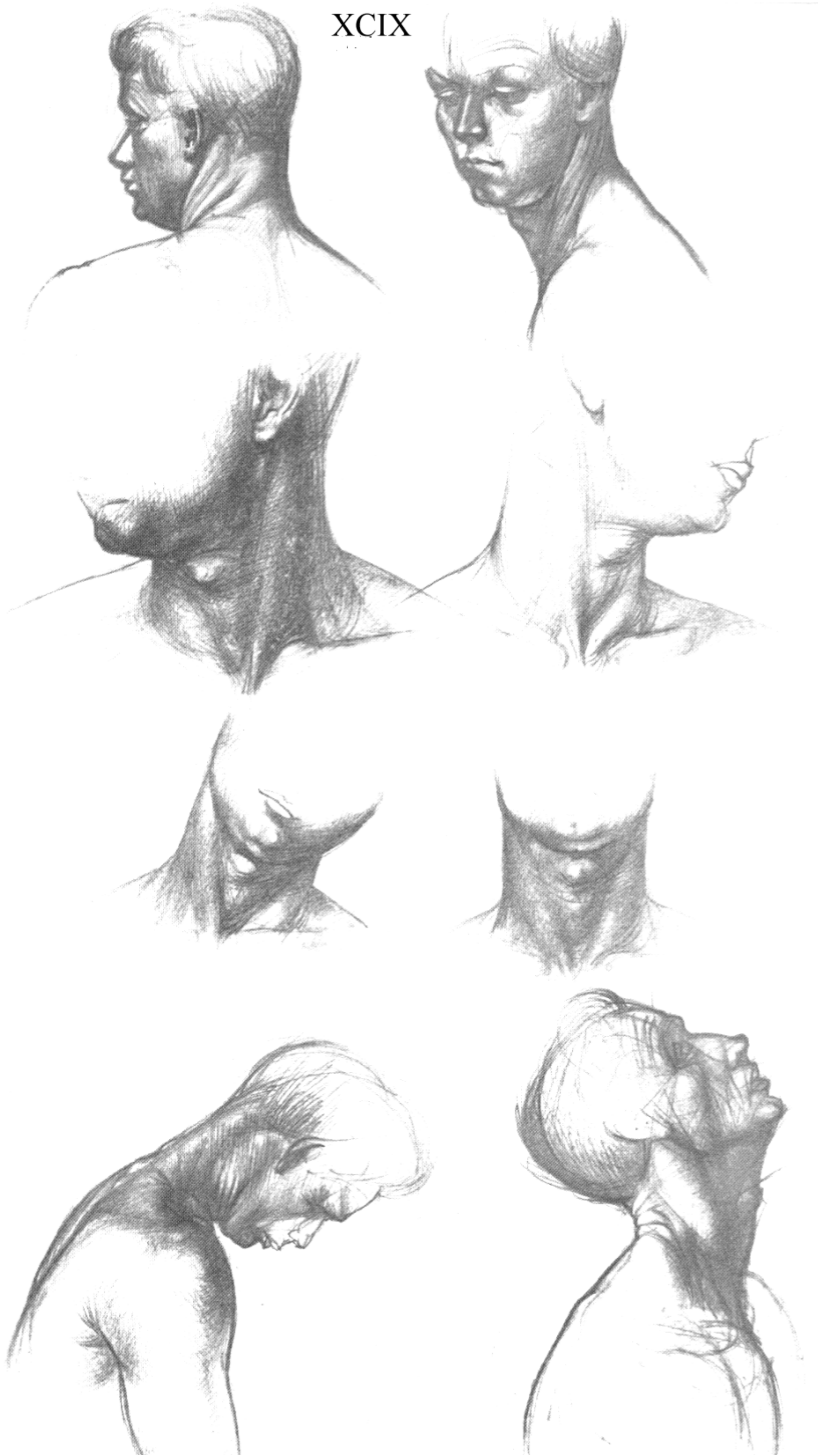


## ШЕЯ В ДВИЖЕНИИ

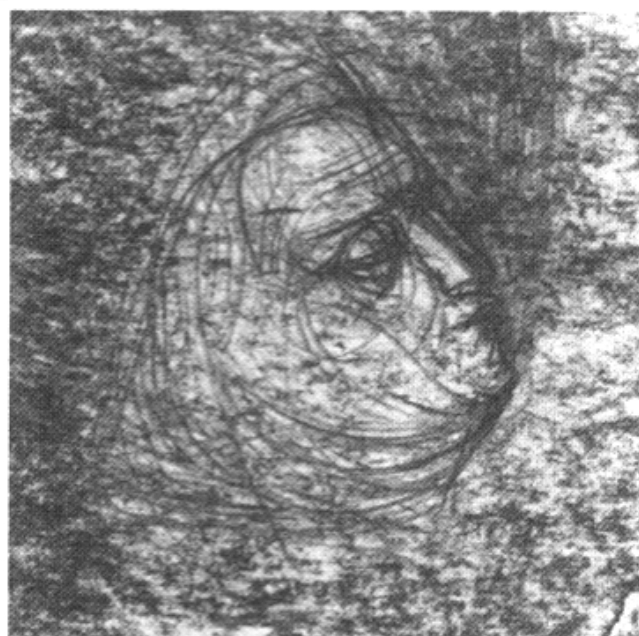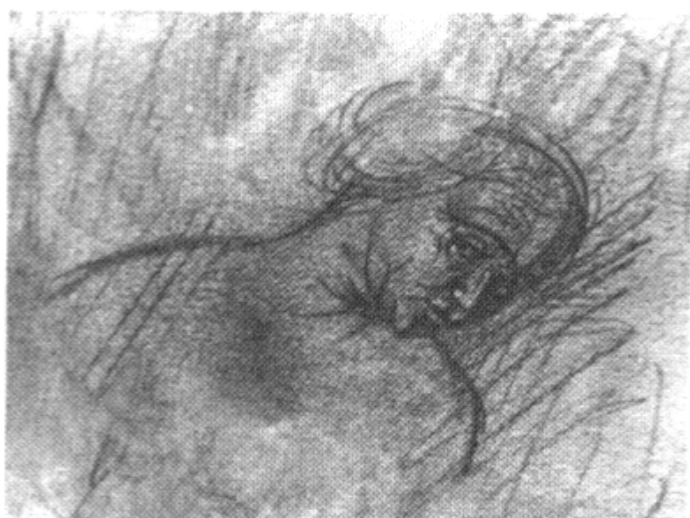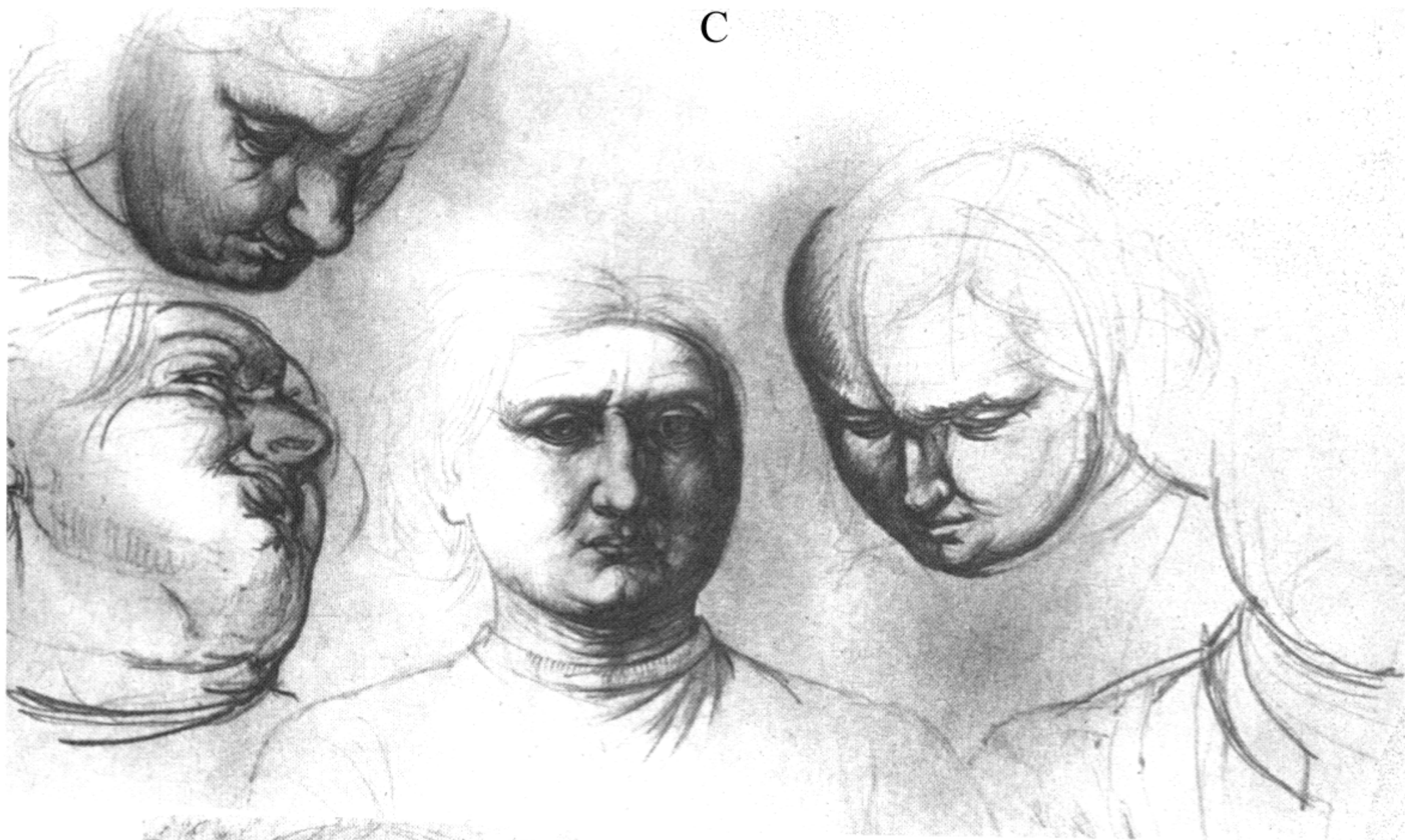
### XCIX—CII

Рисунки последующих таблиц показывают шею в движении. На таблицах XCIX, C и CI шейные мышцы живого человека еще покрыты кожей. На таблице CII ясно видны важнейшие мышцы в действии.



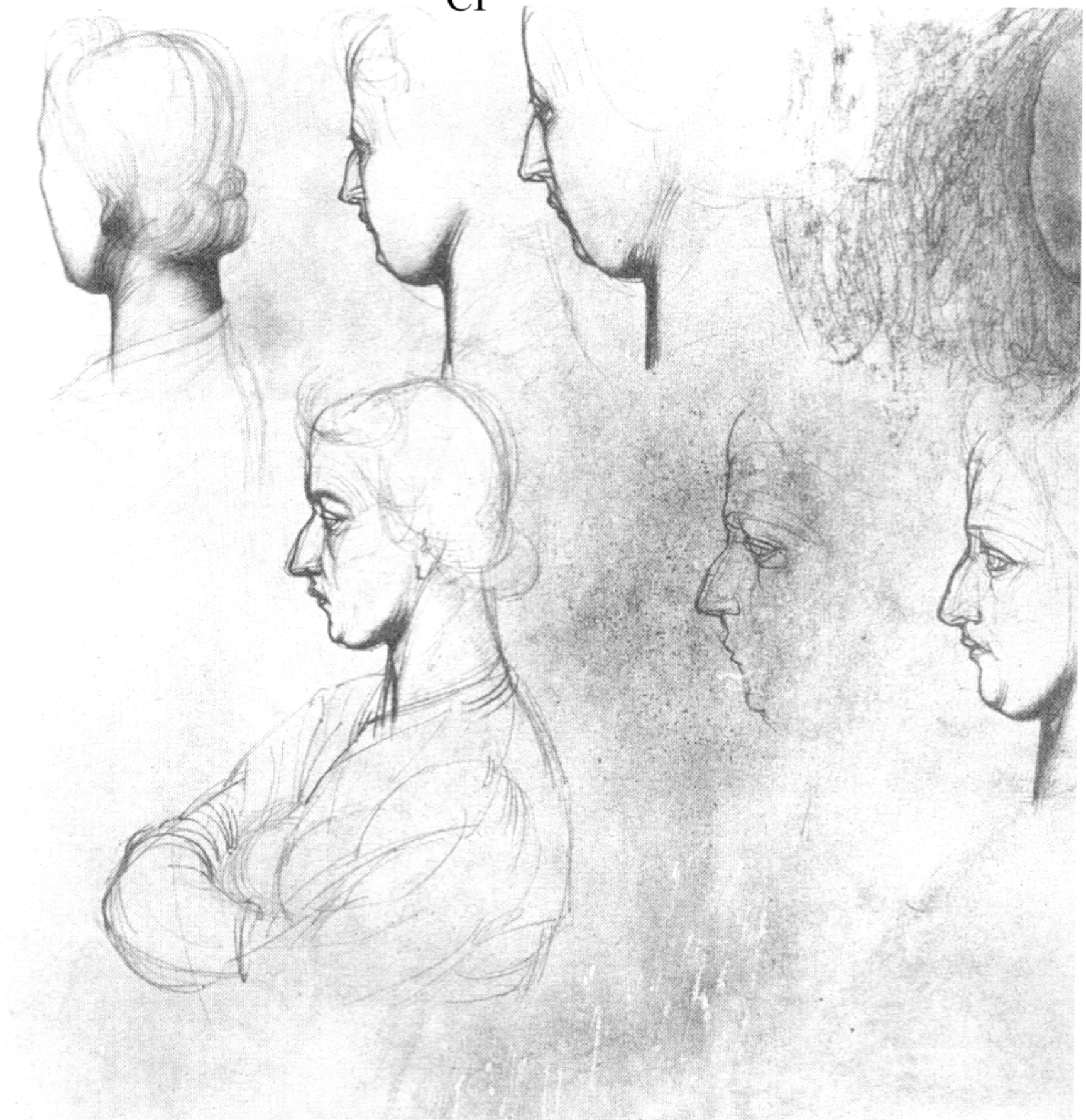


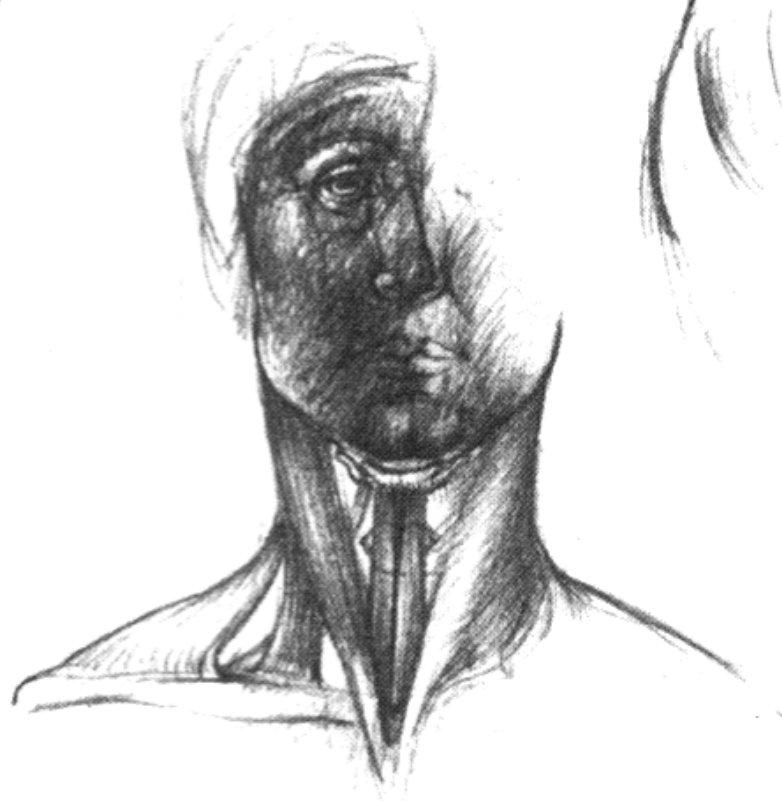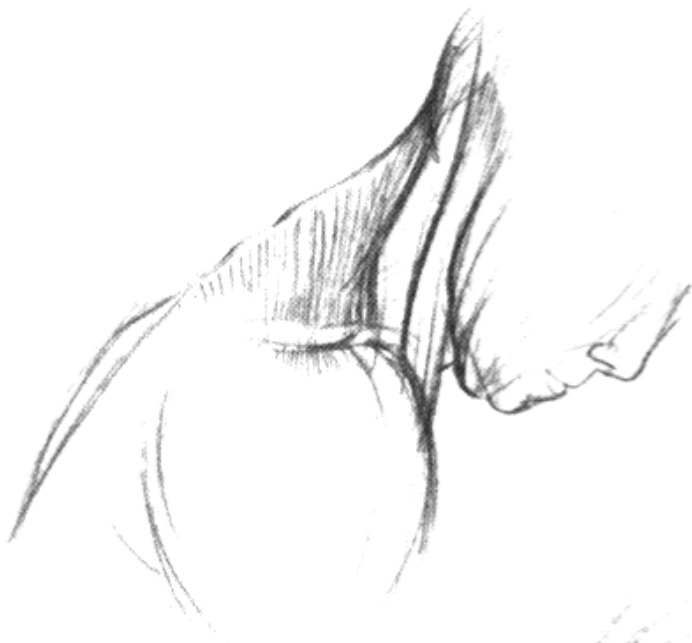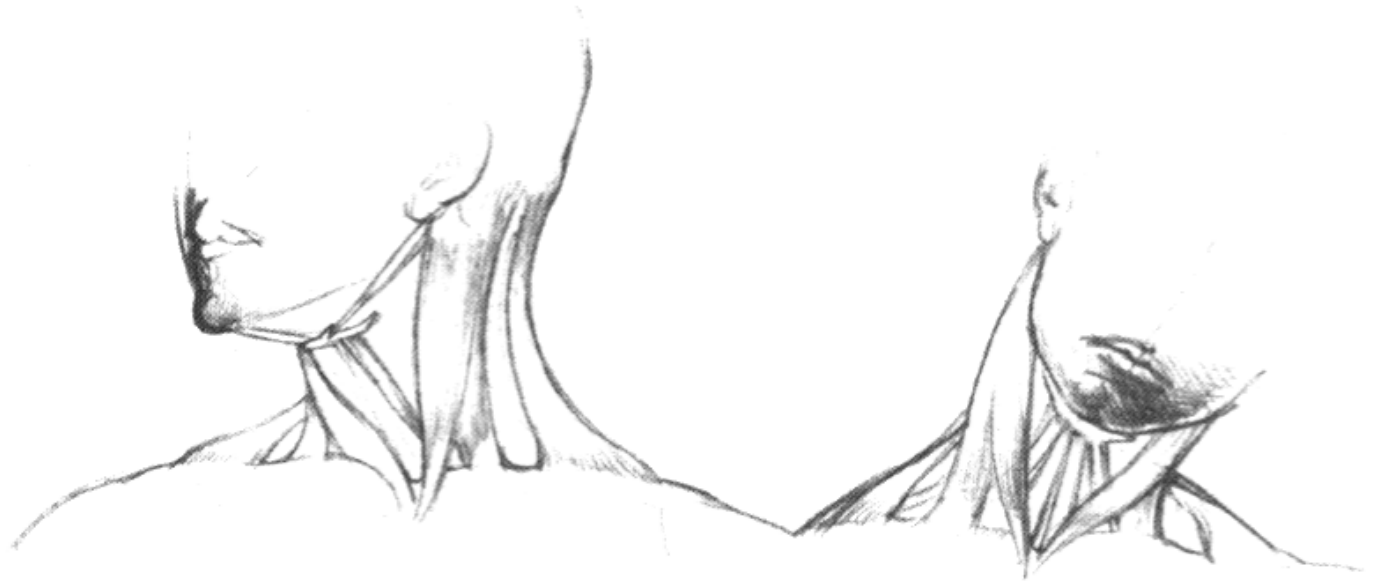
C





CI





# КОСТИ ЧЕРЕПА

## СIII—CIV

Кости черепа делятся на две группы: кости мозгового черепа и кости лицевого черепа. Мозговой череп служит для защиты мозга и состоит из нескольких частей. Спереди к нему примыкают кости, защищающие органы чувств.

При взгляде сверху, спереди и сбоку голова имеет продолговатую, или яйцевидную, форму; сзади она скорее напоминает шар. Череп состоит из двадцати двух неподвижных костей, исключение представляет нижняя челюсть. Восемь из них образуют мозговой и четырнадцать — лицевой череп. Здесь мы остановимся только на более важных с точки зрения формы костях.

### А. КОСТИ МОЗГОВОГО ЧЕРЕПА

#### 1. Лобная кость (*Osfrontale*)

На лобной кости мы различаем лобную, носовую и глазничные части. Хорошо видны два лобных бугра (табл. СIII, Вид спереди, 1а), а над глазами — две надбровные дуги (Вид спереди, 1б). Надбровные дуги имеют косую ось и направлены к корню носа. С точки зрения формы и структуры большое значение имеет начало двух дугообразных височных линий (Вид спереди, 1в), продолжение которых находится на теменных костях. Боковые края лобной кости связаны истинным швом с клиновидными костями, задний край — с теменными костями (Вид сбоку, 9).

#### 2. Теменные кости (*Ossaparietalia*)

Четырехугольные кости, составляющие верхние и боковые части крыши черепа. С точки зрения формы представляет интерес продолжение височной линии на этих костях. Их передний край образует вместе с лобной костью венечный шов (табл. CIV, Вид сверху, 9). Верхние края теменных костей образуют друг с другом сагиттальный шов (Вид сверху, 10). Задний край образует с затылочной костью лямбовидный шов (Вид сзади, 11).

#### 3. Затылочная кость (*Osoccipitale*)

Раковинообразная кость, состоящая из четырех частей: чешуйчатой части, двух боковых частей и основной части. На чешуйчатой части находится затылочный бугор (табл. CIV, Вид сзади, 3а). Отсюда идут в обе стороны дугообразные верхние затылочные линии,

под ними проходит нижняя затылочная линия (Вид снизу, 3б; 3в). Над верхней дугообразной затылочной линией находится менее выраженная высшая затылочная линия. В нижней передней части затылочной кости имеется большое овальное отверстие — затылочное отверстие, через которое проходит спинной мозг (Вид снизу, 3г). У обеих частей затылочного отверстия имеются два суставных отростка (Вид снизу, 3д), служащих для сочленения с соответствующими суставными поверхностями атланта.

#### Клиновидная кость (*Os sphenoidale*)

Эта кость называется клиновидной костью потому, что она соприкасается с многими костями черепа, то есть она как бы вклинивается между ними. С точки зрения формы клиновидная кость не имеет значения, так как на поверхности видна только небольшая ее часть.

#### 4. Височная кость (*Os temporale*)

Височная кость является самой сложной костью черепа; она охватывает между прочим также органы слуха и равновесия. При взгляде сбоку мы находим височную кость под теменной костью, при взгляде снизу — она простирается до затылочной кости. В отношении формы нужно отметить следующие части: боковая чешуя, сосцевидный и шиловидный отростки, обращенные вниз. Чешуя находится над наружным слуховым проходом (табл. СIII, Вид сбоку, 4в), на ее нижней поверхности находится суставная ямка (табл. CIV, Вид снизу, 4д) для сочленения с нижней челюстью. На наружной поверхности сосцевидной части находится обращенный вниз сосцевидный отросток (табл. СIII, Вид сбоку, 4б), а перед ним — шиловидный отросток (табл. СIII, Вид сбоку, 4г).

### Б. КОСТИ ЛИЦЕВОГО ЧЕРЕПА

#### 5. Верхняя челюсть (*Maxilla*)

Верхняя часть верхней челюсти образует спереди часть носовой полости, нижнюю стенку глазницы и твердое нёбо. Мы различаем тело и четыре отростка кости: лобный, скуловой, небный и альвеолярный. Обе верхние челюсти по средней линии связаны между собою швом.

#### 6. Скуловая кость (*Os zygomaticum*)

Парная кость с тремя поверхностями и тремя отростками; соединяет лобную, височную кости и верхнюю челюсть. Создает характерные очертания лица.

#### 7. Носовые кости (*Os nasalia*)

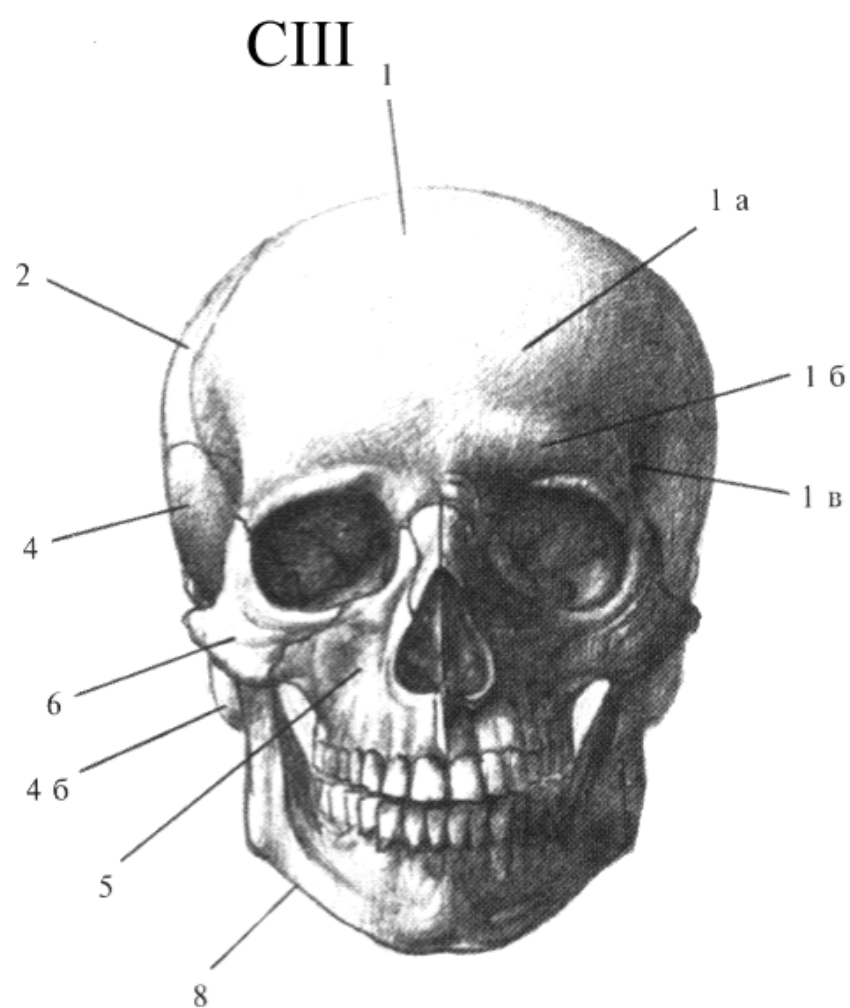
Две небольшие продолговатые, четырехугольные кости, соприкасающиеся по срединной линии. Сверху они соприкасаются с лобной и с решетчатой костями, внизу — с лобным отростком верхней челюсти.

#### 8. Нижняя челюсть (*Mandihua*)

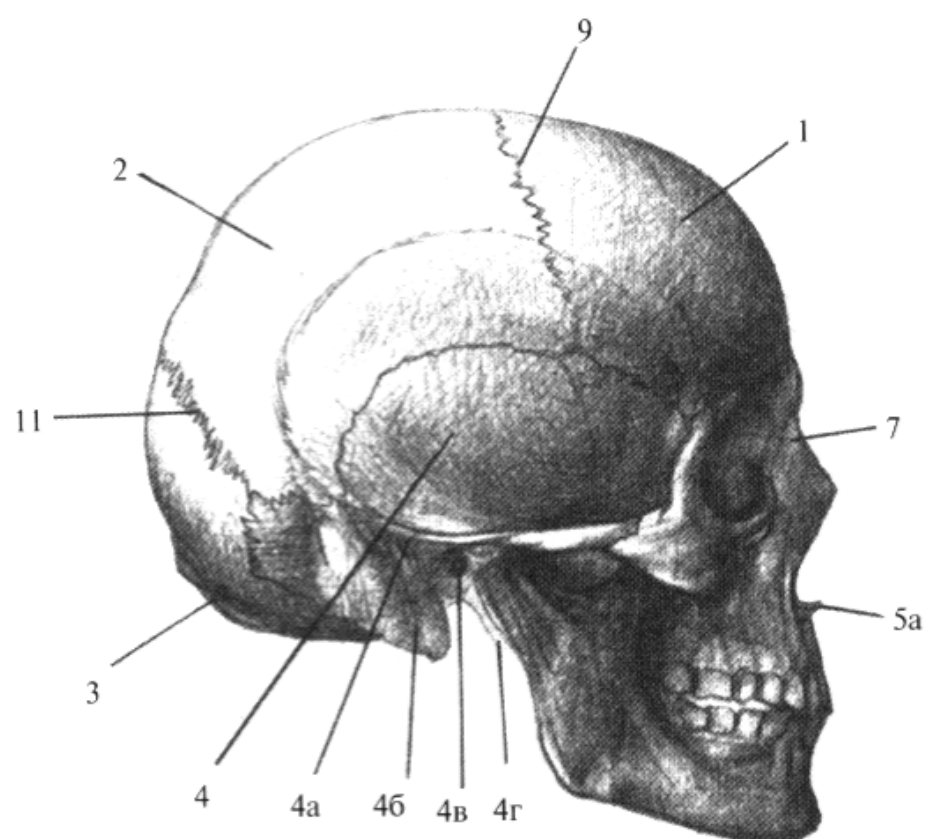
Единственная подвижная кость черепа. Состоит из тела и двух ветвей. При рассмотрении снизу нижняя челюсть имеет дугообразную, или подковообразную, форму. В нижней челюсти так же, как и в верхней, — шестнадцать альвеол для зубов. На теле нижней челюсти важно отметить подбородочное возвышение (табл. СIII, 8д) и челюстной угол (табл. СIII, 8г). Ветвь имеет передний отросток, называемый венечным, или мышечным, отростком (табл. СIII, 8б), и задний, или суставной, отросток (табл. СIII, 8а), заканчивающийся суставной головкой, входящей в суставную ямку височной кости (табл. CIV, Вид снизу, 4д). Оба отростка отделены друг от друга полулунной вырезкой (табл. СIII, 8в).

Небная, слезная кости, носовые раковины и сошник не оказывают никакого влияния на форму, так как они на поверхности не видны.

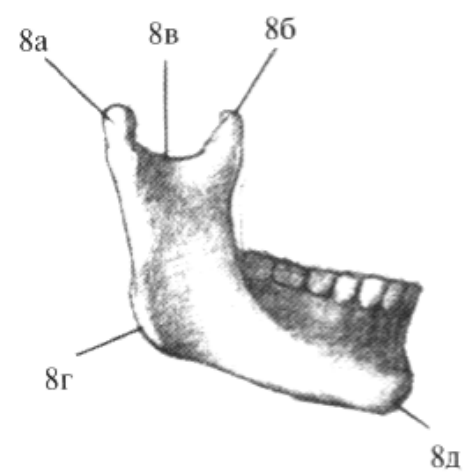
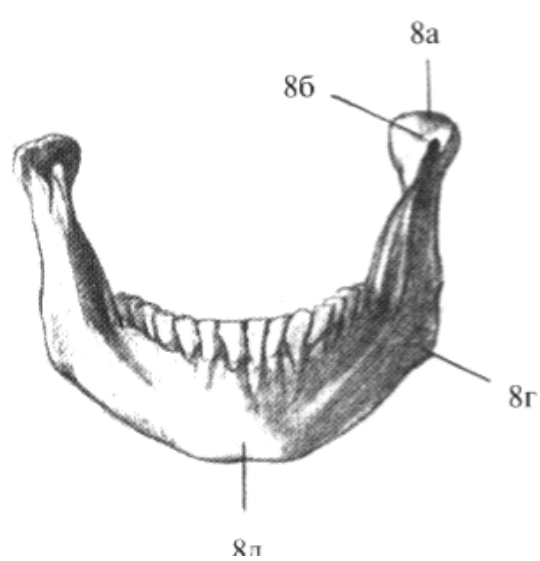





Вид спереди



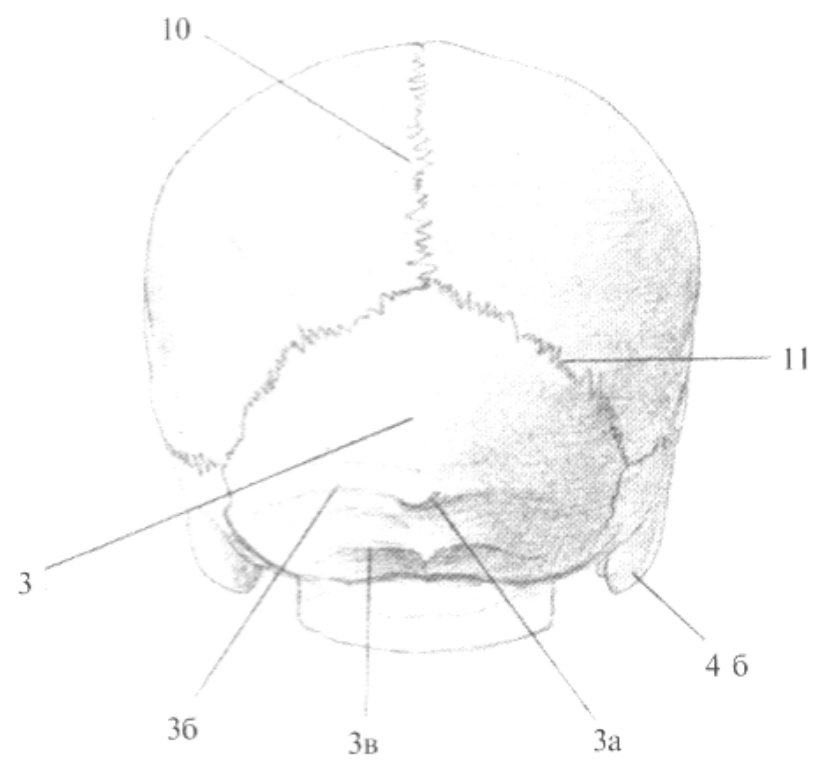
Вид сбоку



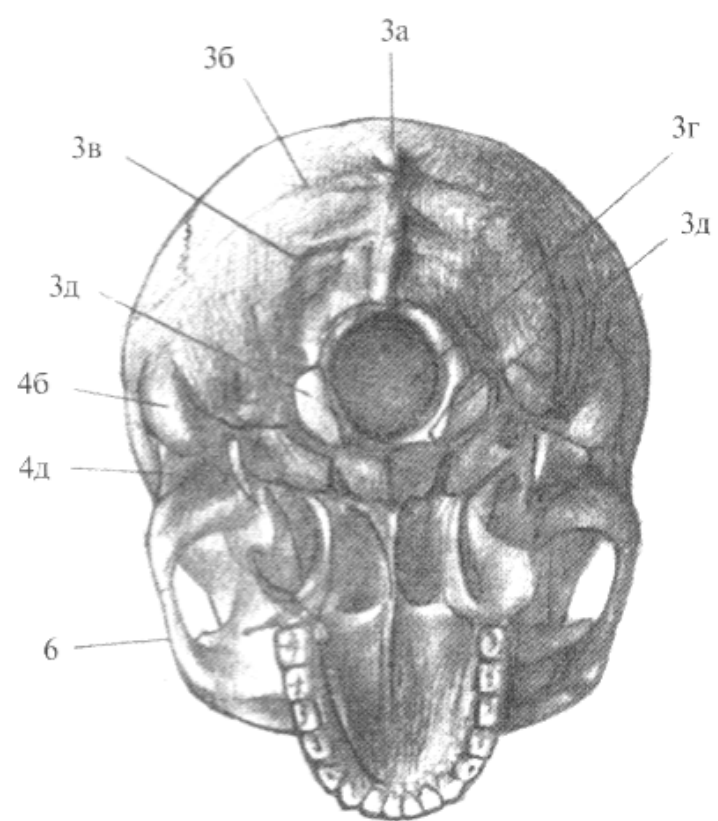
# CIV



Вид сверху



Вид сзади



Вид снизу

# СОЕДИНЕНИЯ И ДВИЖЕНИЯ КОСТЕЙ ЧЕРЕПА

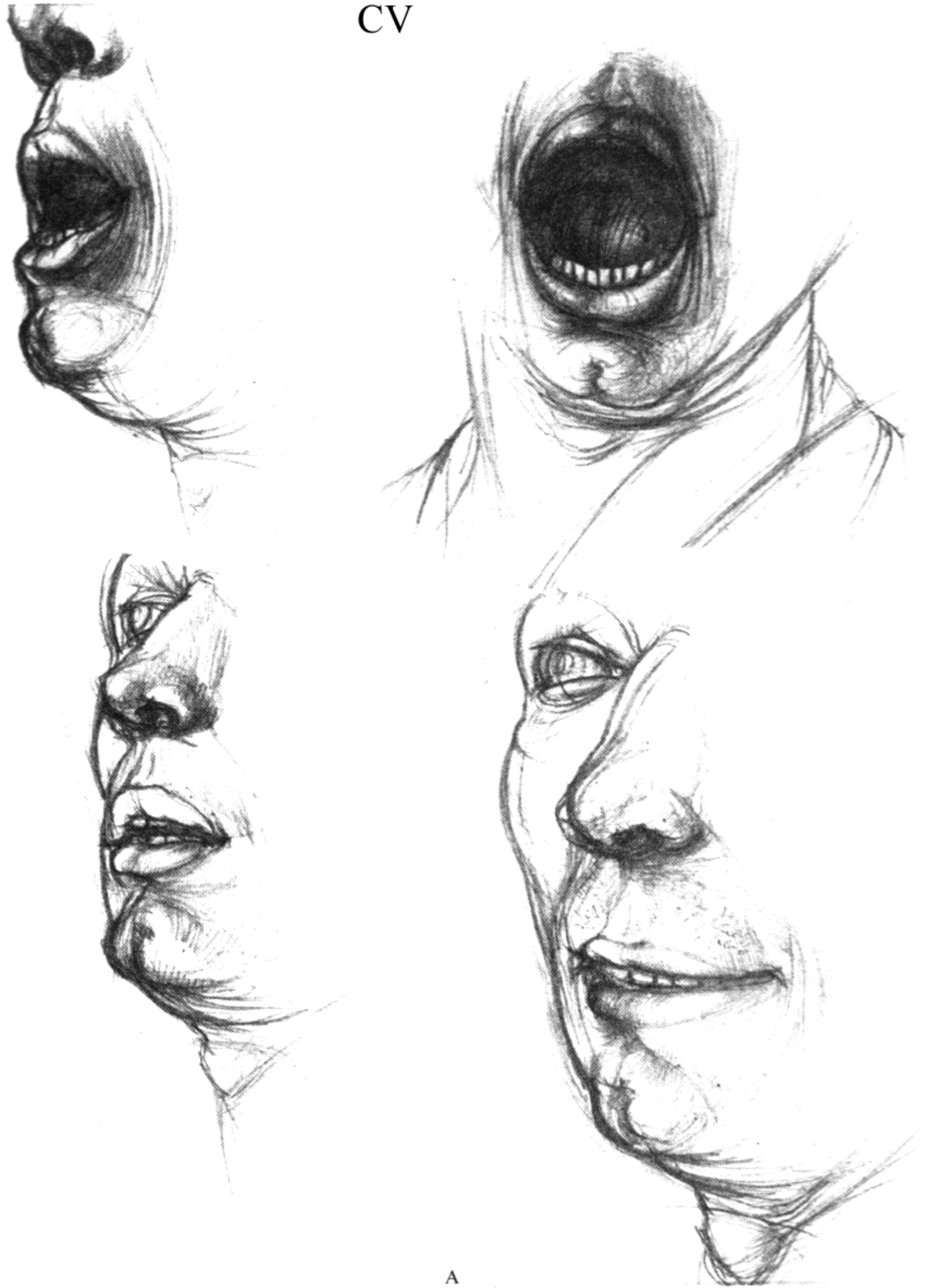
CV

За исключением сустава нижней челюсти, все кости черепа представляют единое целое.

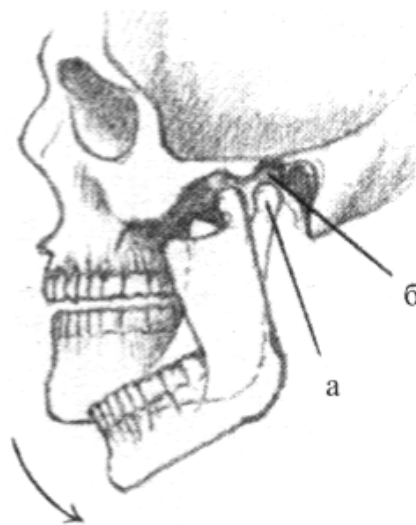
## СУСТАВ НИЖНЕЙ ЧЕЛЮСТИ

Сустав нижней челюсти образуется суставной головкой нижней челюсти (Б, а) и суставной ямкой височной кости (Б, б); этот сустав является, собственно говоря, свободным суставом с ограниченным движением; он допускает движения вокруг оси в поперечном и в вертикальном направлениях, т. е. отведение и приведение (закрытие и открытие рта), движение вперед, назад и в стороны (Б). Рис. А табл. CV изображает эти движения на живом человеке.

CV



A

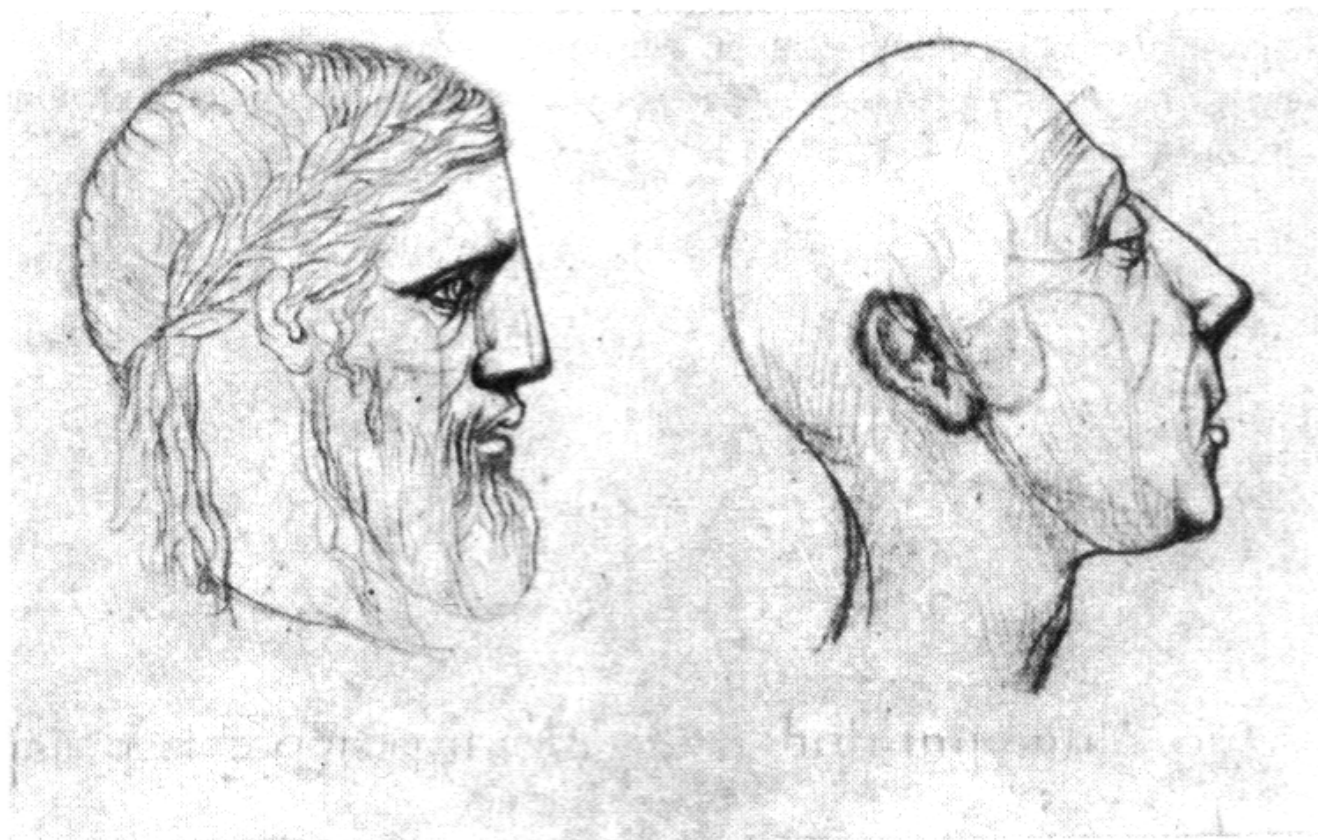
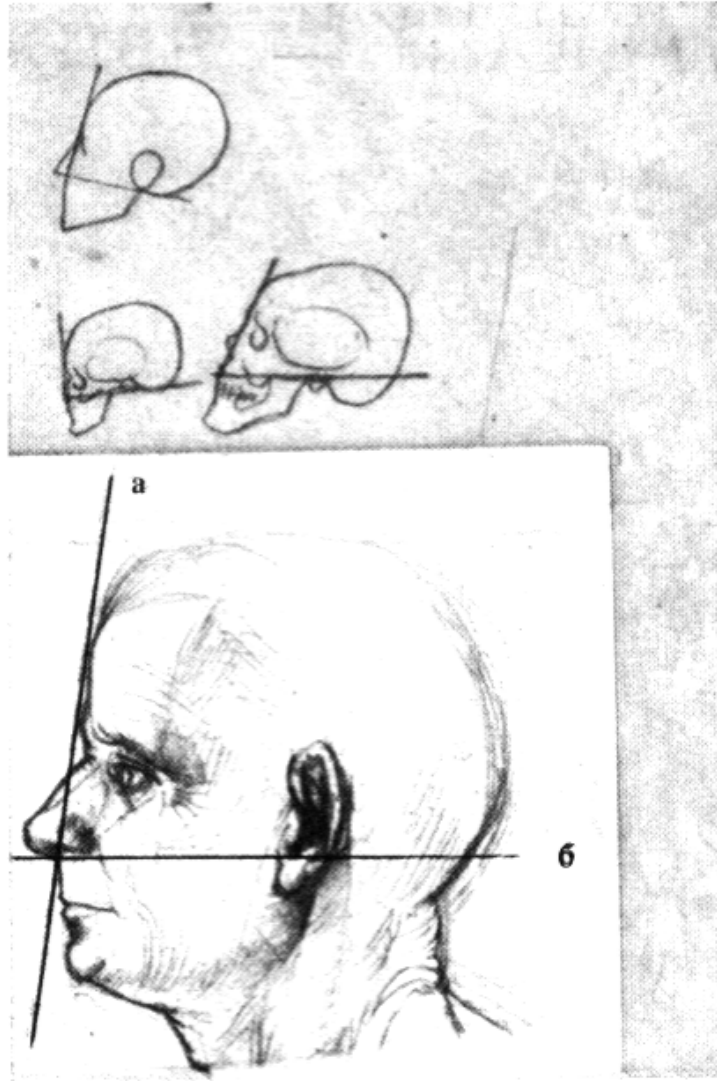


Б

# УГОЛ ПРОФИЛЯ

## CVI

Величина угла профиля различна у различных рас. Установление характерного для данного лица угла профиля имеет большое значение с художественной точки зрения. Определение угла профиля производится просто: если провести через наиболее выступающие точки лба и верхней челюсти касательную линию, пересекающую другую линию, идущую по направлению наружного слухового прохода и верхнего края носа, то можно получить при различных видах черепа острые углы различной величины до  $90^\circ$  (а—б). При соответствующем навыке эти углы можно хорошо наблюдать и на живых людях. (Угол профиля описан Кампером.)



# СОЕДИНЕНИЯ ПОЗВОНОЧНИКА И ЧЕРЕПА И ИХ ДВИЖЕНИЯ

## CVII

Соединения между черепом и двумя верхними шейными позвонками отличаются от остальных сочленений между позвонками. Это особенное соединение, образованное рядом суставов, обуславливается подвижностью головы.

Возможности движения определяются отличающейся от других шейных позвонков формой и суставными поверхностями двух верхних шейных позвонков. Мы различаем два сустава: верхний (8, А) и нижний (8, Б) головные суставы. Верхний сустав — сочленение между затылочной костью и атлантом, нижний сустав — сочленение между атлантом и эпистрофеем. Верхний головной сустав образован бугорками затылочной кости и верхними вогнутыми суставными поверхностями боковых костных масс атланта.

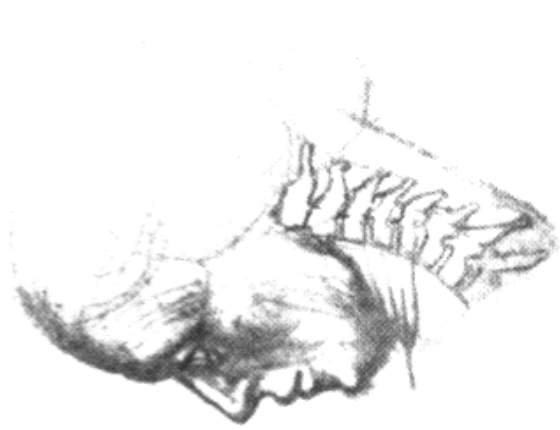Двухсторонний затылочный сустав, то есть верхний головной сустав, следует считать блоковидным, общая ось его идет в поперечном направлении. Вокруг этой оси — как это видно на рисунках 1, 2 и 7 — голова в состоянии совершать сгибательные и разгибательные движения.

Вращательный сустав между атлантом и эпистрофеем образуется зубовидным отростком эпистрофея (8, В) и передней дугой атланта.

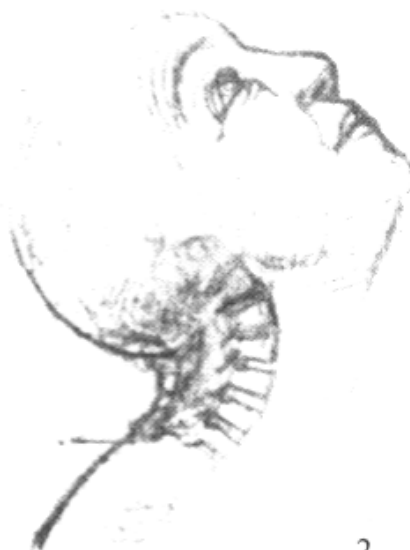Голова вместе с атлантом может совершать вокруг зубчатого отростка эпистрофея (8, В) вращательные движения вправо и влево (5). Голова вращается вокруг почти вертикальной оси, являющейся одновременно осью зубчатого отростка (8, В). Эти движения еще усиливаются движениями шейной части позвоночника.

Рисунки 1 — 6 этой таблицы изображают различные движения позвоночника и головы.

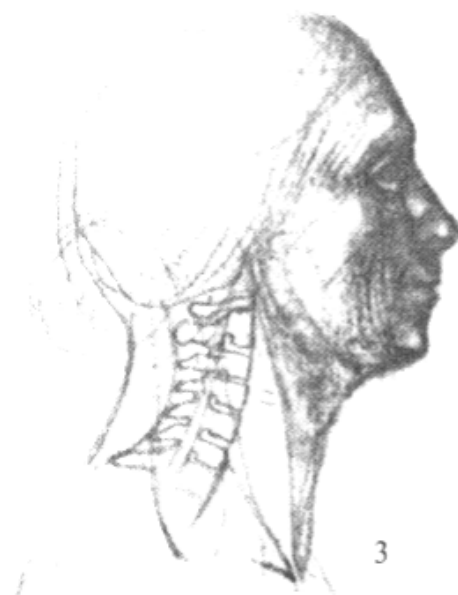




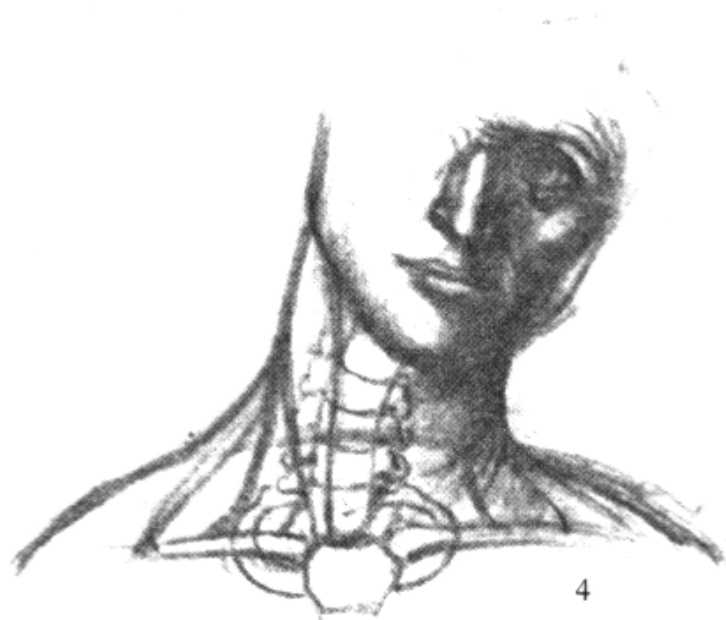
1



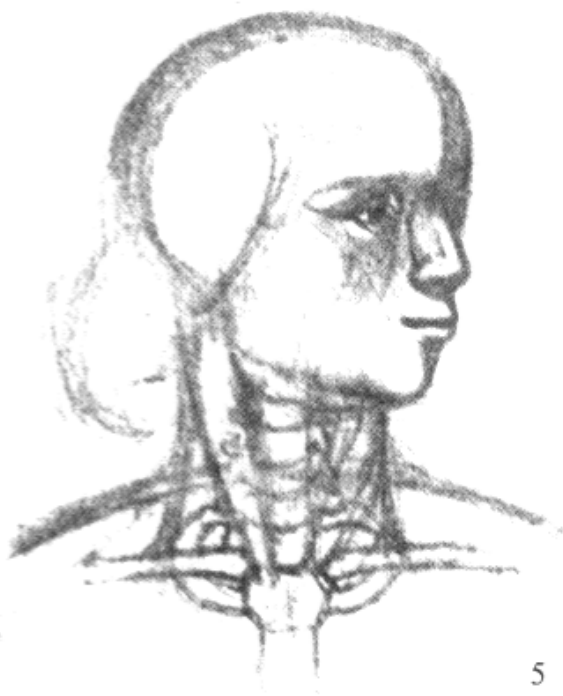
2



3



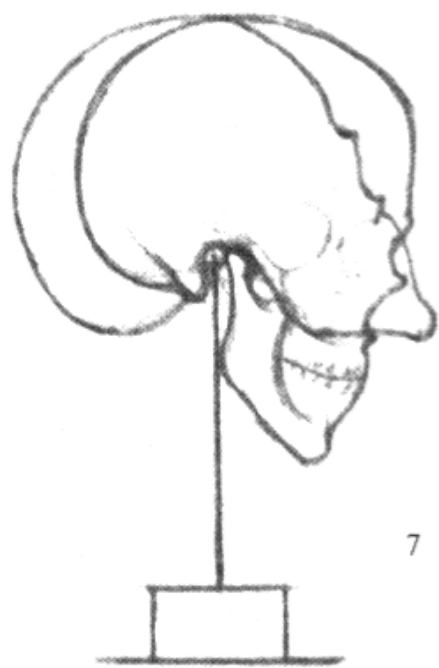
4



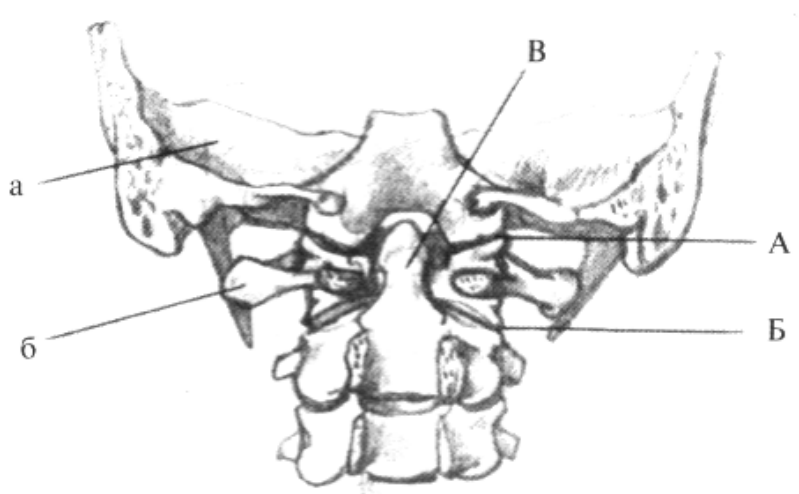
5



6



7



8

a

B

A

B

# МЫШЦЫ ГОЛОВЫ

## CVIII

Мышцы головы делятся на три группы: мышцы черепной крыши, лицевые (мимические) и жевательные мышцы. Мимические мышцы в ряде мест играют роль запирательных мышц. Волокна соседних мышц обычно переходят друг в друга.

### А. МЫШЦЫ ЧЕРЕПНОЙ КРЫШИ

#### 1. Затылочная мышца (*M. occipitalis*)

Начало: у наружной половины высшей затылочной линии, до корня сосцевидного отростка.

Прикрепление: волокна затылочной мышцы идут вверх и прикрепляются к сухожильному покрову черепа, покрывающему голову, как шлем. Сухожильный покров черепа и покрывающая его кожа подвижны.

Функция: тянет сухожильный покров головы и тем самым кожу головы назад.

#### 2. Лобная мышца (*M. frontalis*)

Широкая, плоская мышца.

Начало: у надбровной дуги.

Прикрепление: волокна мышцы покрывают лобный бугор и переходят в сухожильный покров черепа.

Функция: двигает сухожильный покров черепа вместе с кожей головы.

### Б. МИМИЧЕСКИЕ МЫШЦЫ

#### 3. Круговая мышца глаза (*M. orbicularis oculi*)

Начало: от внутреннего угла глаза, от лобного отростка верхней челюсти и от носовой части лобной кости.

Прикрепление: пучки идут concentрическими кругами и отчасти прикрепляются к наружному углу глаза, отчасти окружают вход в глазницу.

Функция: закрывает веки.

4. Мышца, сморщивающая брови (*M. corrugator supercilii*)

Начало: от носовой части лобной кости.

Прикрепление: мышца направляется наружу и прикрепляется у внутреннего края бровей.

Функция: сморщивает брови (приближает брови друг к другу).

5. Носовая мышца (*M. na sails*)

Плоская трехсторонняя мышца.

Начало: на альвеолярной стороне верхней челюсти и почти полностью покрывается четырехугольной мышцей верхней губы.

Прикрепление: отчасти к нижнему краю хрящевой части носовой перегородки, отчасти она соединяется на спинке носа с соответствующей мышцей другой стороны.

Функция: суживает отверстия носа и тянет нос вниз.

6. Круговая мышца рта (*M. orbicularis oris*)

Начало: на верхней и нижней челюстях вблизи средней линии, у бугорков резцов и клыков. Волокна этой мышцы идут в верхнюю и нижнюю губу и окружают отверстие рта.

Функция: закрывает и оттопыривает губы.

7. Четырехугольная мышца верхней губы (*M. quadratus labii superioris*)

Четырехугольная, плоская мышца.

Начало: тремя головками: первая головка, расположенная ближе к внутреннему углу глаза (*Caput angulare*) (а), начинается у корня носа, вторая головка, находящаяся под глазницей (*Caput infraorbitale*) (б), — у нижнего края глазницы, и третья головка, скуловая (*Caput zygomaticum*) (в), — у скуловой кости. Эти три головки объединяются.

Прикрепление: у верхней губы.

Функция: поднимает верхнюю губу.

8. Мышца, поднимающая угол рта (*M. levator angulioris*)

Начало: в собачьей ямке (верхняя челюсть).

Прикрепление: у угла рта и отчасти в круговой мышце рта.

Функция: тянет угол рта вверх.

9. Скуловая мышца (*M. zygomaticus*)

Начало: наружная поверхность височного отростка скуловой кости.

Прикрепление: угол рта.

Функция: тянет угол рта вверх.

10. Мышца смеха (*M. risorius*)

Начало: от фасции жевательной мышцы.

Прикрепление: угол рта.

Функция: тянет угол рта наружу.

11. Треугольная мышца (*M. triangularis*)

Начало: у нижнего края нижней челюсти.

Прикрепление: у угла рта.

Функция: тянет угол рта сильно вниз.

12. Четырехугольная мышца нижней губы (*M. quadratus labii inferioris*)

Начало: у основания нижней челюсти, волокна идут по направлению к средней линии.

Прикрепление: угол рта и нижняя губа.

Функция: тянет нижнюю губу вниз.

13. Мышца подбородка (*M. mentalis*)

Короткая мышца.

Начало: рядом со средней линией у бугорка и у наружной поверхности нижнего резца.

Волокна обеих мышц сходятся.

Прикрепление: к коже подбородка.

Функция: двигает кожу подбородка.

14. Щечная мышца (*M. buccinator*)

Начало: от альвеолярных отростков обеих челюстей и крыловидного отростка клиновидной кости.

Прикрепление: волокна идут косо вверх к углу рта и соединяются с круговой мышцей рта.

Функция: тянет угол рта наружу, прижимая щеки и губы к зубам.

## В. ЖЕВАТЕЛЬНЫЕ МЫШЦЫ

15. Жевательная мышца (*M. masseter*)

Короткая, толстая, сильная, двуслойная мышца.

Начало: от нижнего края передней и средней частей скуловой дуги; волокна поверхностного и глубокого слоев перекрещиваются.

Прикрепление: наружная поверхность венечного отростка и угла нижней челюсти.

Функция: тянет нижнюю челюсть вверх и с большой силой закрывает рот.

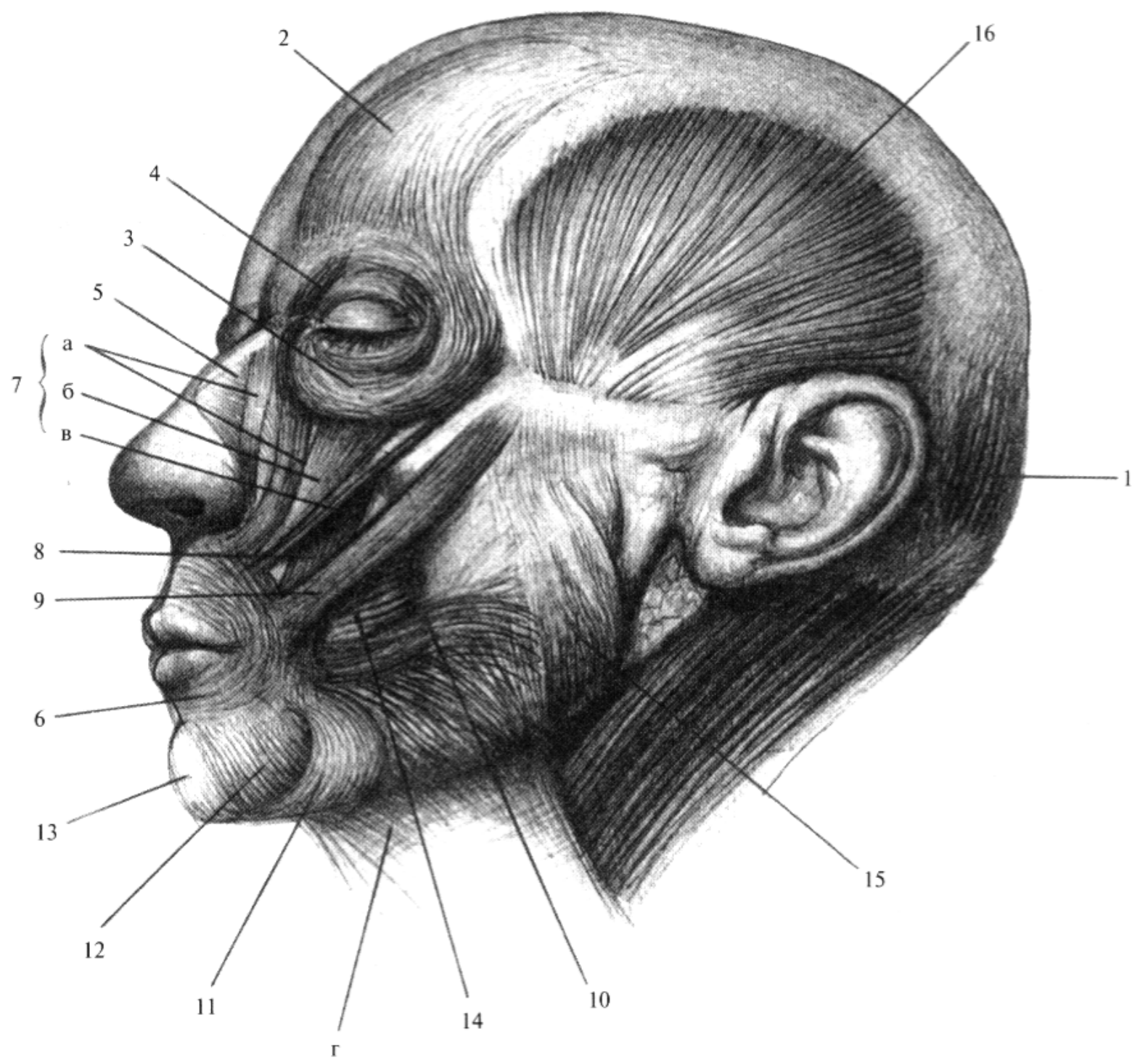
16. Височная мышца (*M. temporalis*)

Начало: в височной ямке.

Прикрепление: сходящимися сухожильными пучками, идущими под скуловой дугой вниз, к венечному отростку нижней челюсти.

Функция: как и у предыдущей мышцы.

Вследствие глубокого расположения остальные жевательные мышцы здесь не рассматриваются.



# ГЛАЗ, РОТ, НОС И УШНАЯ РАКОВИНА

## СІХ

### ГЛАЗ (А и Б)

Органом зрения является глаз. На глазном яблоке спереди находится роговица (Cornea), (Б, 1), которая больше всего выпячивается. Остальная часть глазного яблока покрыта белой склерой (Sclera). Цвет глазу придает находящаяся за прозрачной роговицей радужная оболочка (Iris), (Б, 2). Приспосабливающийся к зрению на малые и на большие расстояния, расширяющийся или суживающийся зрачок выделяется черным кругом в середине радужной оболочки.

Свет попадает через зрачок на сетчатку, находящуюся на внутренней, противоположной стороне.

Глазное яблоко располагается ближе к носовой части глазницы.

Для защиты глаз служат глазницы, являющиеся четырехгранными и имеющие при поперечном сечении форму пирамиды. Брови находятся на верхнем крае глазниц, и их волосы направлены косо наружу. Веки (А, 1) напоминают раковины с твердым соединительнотканым остовом. Внутренний угол глаза находится ниже, чем наружный, и здесь виден небольшой бугорок цвета мяса. Из наружных краев век растут ресницы (А, 2). При закрытых веках край верхних ресниц образует выпуклую книзу дугу и их наружный край, соответствующий наружному углу, находится явно ниже, чем при открытых глазах. Это показывают оси *a* и *b*.

### РОТ (В)

Форма рта определяется прежде всего губами. Губы узкие, их внутренний край прикреплен к передней поверхности зубных ячеек. Своими красными толстыми краями они окружают отверстие рта и сходятся затем у углов рта. Верхняя губа длиннее и выступает немного сильнее, чем нижняя. Под носовой перегородкой имеется борозда, под которой находится средняя часть верхней губы (В, 1), вмещающаяся между обоими возвышениями нижней губы.

### НОС (Г)

Различают спинку носа и его боковые стороны. Под ними находится основание носа. Начинаясь от корня, нос книзу расширяется. Из-за двусторонних хрящей, располо-

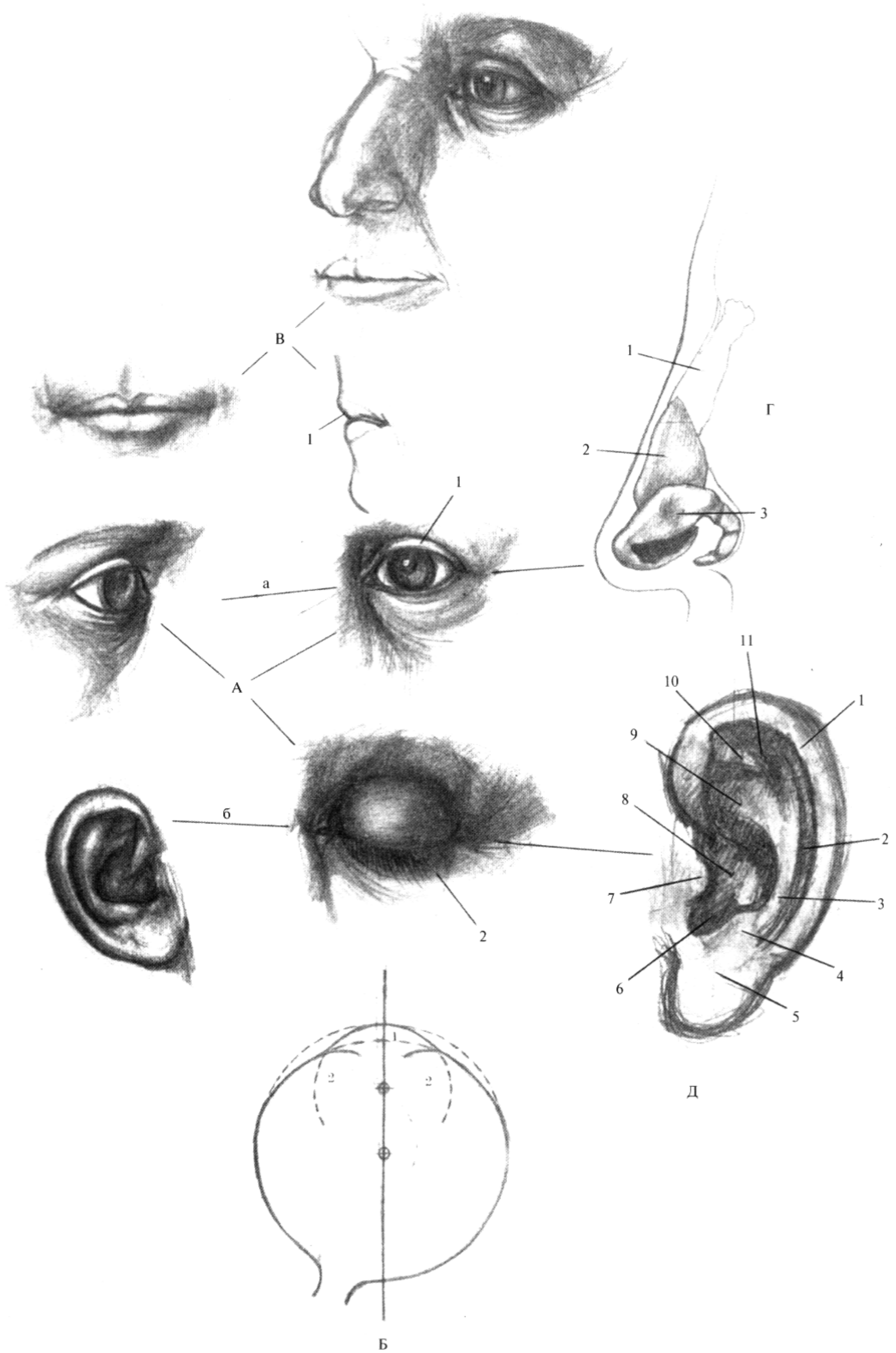


женных в крыльях носа, его верхушка является двойной (Г, 3). Над хрящами крыльев боковые стороны состоят из треугольных хрящей (Г, 2), присоединяющихся к носовым косточкам (Г, 1).

## УШНАЯ РАКОВИНА (Д)

Ухо находится на уровне скуловой дуги, приблизительно на одинаковом расстоянии от подбородка и черепной крыши. Ухо имеет приблизительно форму эллипса, продольная ось которого идет параллельно спинке носа. Среднюю часть уха занимает ушная раковина (Д, 8) и ушной угол (Д, 6), находящийся между передней частью раковины и мочкой уха (Д, 5). Прилагаемый рисунок изображает отдельные части ушной раковины.

1. Завиток.
2. Ладьевидная яма.
3. Противозавиток.
4. Противокозелок.
5. Мочка уха.
6. Межкозелковая вырезка.
7. Козелок.
8. Раковина.
9. и 11. Верхняя и нижняя ветви противозавитка.
10. Треугольная яма.



# ПРОПОРЦИИ ТЕЛА

## СХ—СХІ

При изучении пропорций тела можно учитывать лишь средние размеры, наиболее часто встречающиеся в жизни. Средняя высота человеческого тела у различных рас различна.

При измерении пропорций тела большое значение имеет то обстоятельство, какую часть тела мы принимаем за единицу измерения. В качестве единицы измерения очень хорошо подходят голова, нога, указательный палец, вся длина позвоночного столба и т. д.

Леонардо да Винчи предпринял целый ряд измерений, из которых он вычислял средние размеры человеческого тела. Его метод можно применять и теперь. Леонардо да Винчи был первым, принявшим в качестве единицы измерения голову, но не всю длину черепа, а только длину лица. Альбрехт Дюрер принимал за единицу измерения всю длину черепа.

Французский анатом Рише приводит в своих ценных работах многочисленные измерения. Он установил закон о  $7\frac{1}{2}$ -кратной длине головы (табл. СХ, Б). Начиная сверху, нужно на теле отмерить четыре раза длину головы. Измерение пятой единицы следует начать выше на половину длины головы, таким образом, длина всего тела будет равняться не восьмикратной длине головы, а  $7\frac{1}{2}$ -кратной, то есть она будет на половину длины головы короче.

Измерение верхней конечности мы начинаем с фаланг. Длина головы соответствует длине кисти и лучезапястного сустава. Длина кисти соответствует трем четвертям длины головы. Центром при этом измерении служит точка тыльной стороны кисти, находящаяся над головкой третьей пястной кости.

Значительно проще деления тела на  $7\frac{1}{2}$ -кратную длину головы является измерение, основанное на 8-кратной длине головы, так как в этом случае на теле просто восемь раз отмеряется длина головы, как это изображено на рисунке А табл. СХ. Одной из самых важных точек при делении на восемь частей, соответствующих длине головы, является конец четвертой части, намечающий границу между туловищем и нижними конечностями и определяющий также половину длины тела. Второй отрезок намечает соски грудной железы, третий отрезок — пупок, четвертый — симфиз, пятый — середину бедра, шестой — нижнюю границу колена, седьмой — середину большеберцовой кости, восьмой отрезок доходит до земли. Верхние конечности доходят при выпрямленном положении тела приблизительно до середины бедра.

Важны еще и поперечные размеры, характеризующие различия между обоими пола-

ми. В этом отношении мы должны прежде всего сравнивать размеры таза и плечевого пояса.

Разделяя длину головы еще на пять меньших единиц, мы сможем точнее установить также и поперечные размеры. Наибольшая ширина плеч между наиболее выдающимися точками дельтовидных мышц соответствует у мужчин двойной длине головы плюс две малые единицы. Расстояние двух гребней подвздошных костей превышает длину головы на две малые единицы. Таким образом, разница между этими двумя расстояниями равняется длине головы. Глубина тела на высоте грудной клетки и таза превышает длину головы на одну малую единицу.

Женский таз больше и шире, чем мужской, это бросается в глаза тем более, что остальные размеры и вся длина тела у женщин меньше, чем у мужчин.

Разделяя длину головы и здесь на пять малых единиц, мы сможем в данном случае точно установить и поперечные размеры.

Мышечная система ребенка в общем не отличается от мышечной системы взрослого, но полнота тела придает ребенку другой вид. Тем большая разница в пропорциях тела.

Величина новорожденного неنامного превышает четырехкратную длину головы (Дюрер пользовался 4-кратной длиной). Имеется очень большая разница в соотношении головы новорожденного и головы взрослого. Голова новорожденного по сравнению с остальными частями тела очень велика и достигает почти ширины плеч (табл. CXI, A). Шея настолько коротка, что голова почти «сидит» на плечах. Характерным является также и то, что нижние конечности новорожденного очень коротки. Если у взрослого середина тела находится где-то в области симфиза, у новорожденного она находится приблизительно на уровне пупка. С возрастом, с ростом нижних конечностей меняются соотношения, что видно на рисунках A, B, B и Г табл. CXI.

Рисунок A показывает фигуру годовалого ребенка. Длина всего тела еще не достигает пятикратной длины головы. Середина высоты тела находится вблизи пупка.

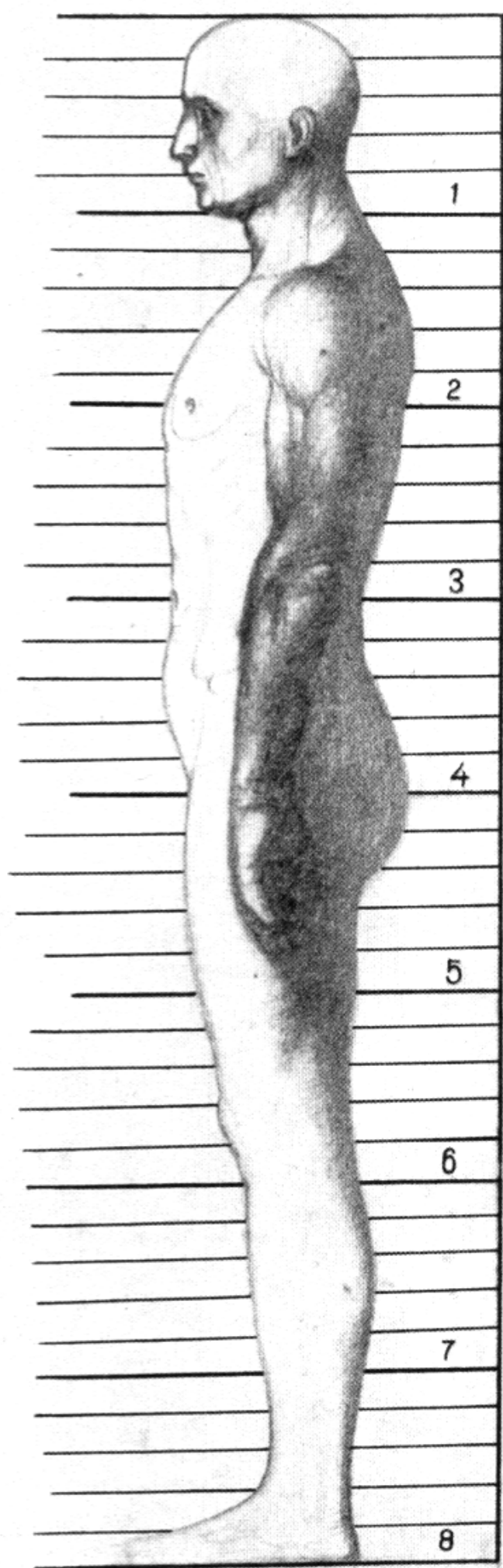
Рисунок B показывает пропорции пятилетнего ребенка. Длина тела немного больше пяти с половиной длин головы, середина (с) лежит между симфизом и пупком. Ширина плеч и таза приблизительно одинакова. Вытянутая рука немного превышает двукратную длину головы.

Рисунок B показывает пропорции десятилетнего ребенка. Длина тела немного больше шестикратной длины головы, середина тела (с) находится над симфизом. Ширина таза и плеч приблизительно одинакова, рука немного длиннее, чем две с половиной длины головы.

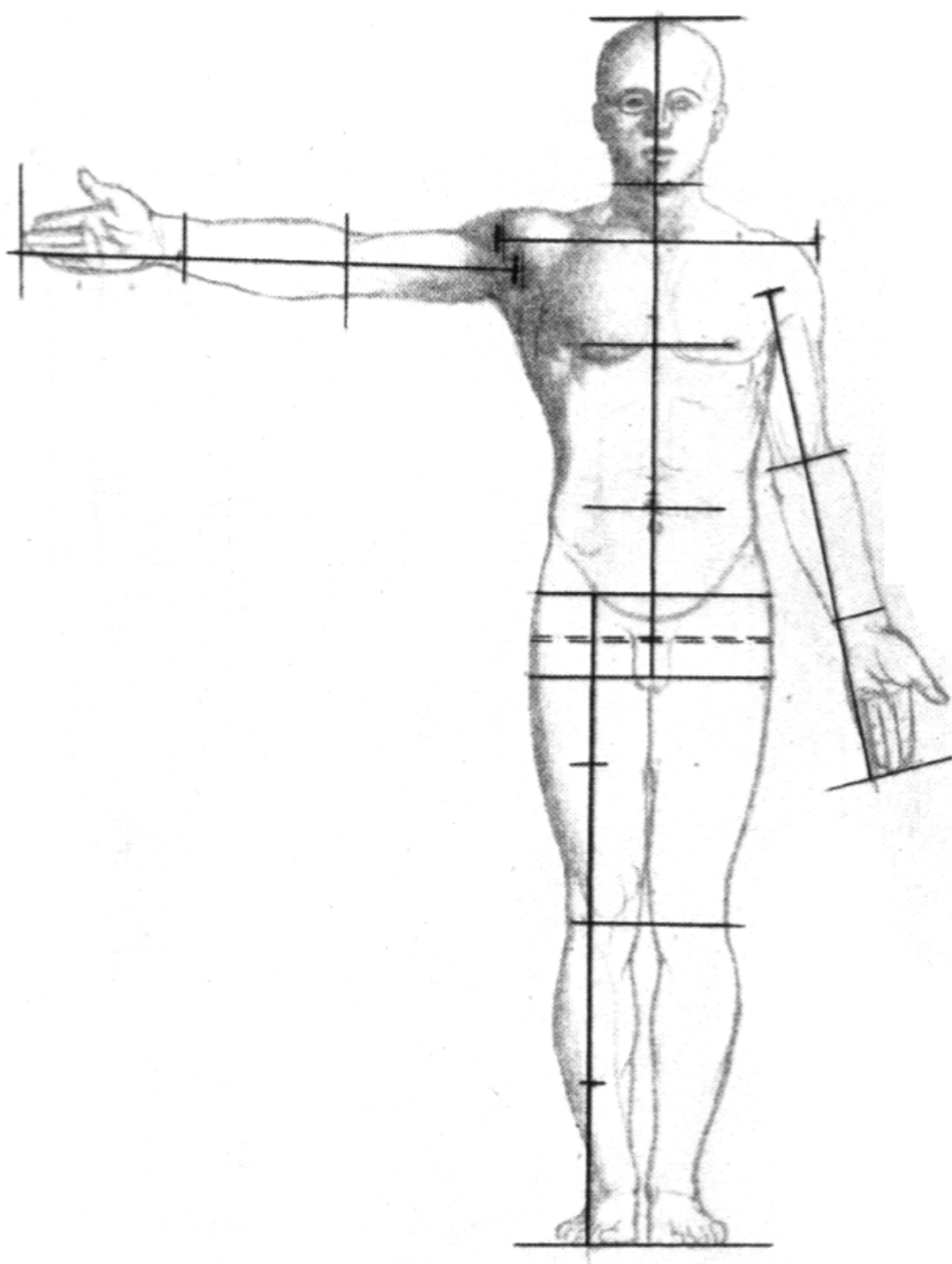
На рисунке Г мы видим пропорции четырнадцатилетнего мальчика. Длина тела не совсем достигает семикратной длины головы, середина тела находится вблизи симфиза, но все еще немного выше; длина вытянутой руки соответствует приблизительно трехкратной длине головы.

При сравнении видно, что руки относятся ко всему телу, как и у взрослого. Свисающие руки доходят до середины бедра. В отношении ширины плеч и таза также не имеется существенной разницы по сравнению со взрослым человеком.

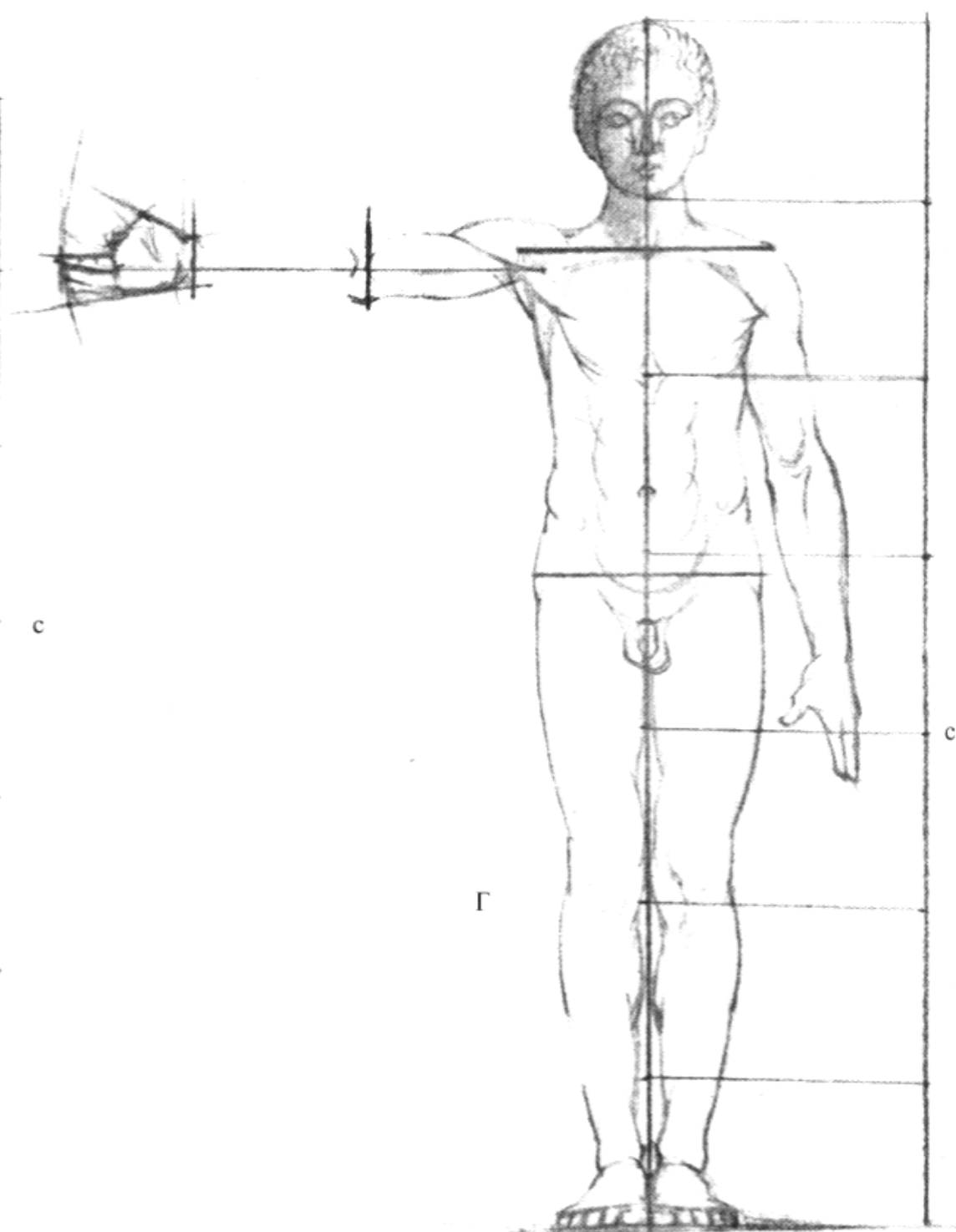
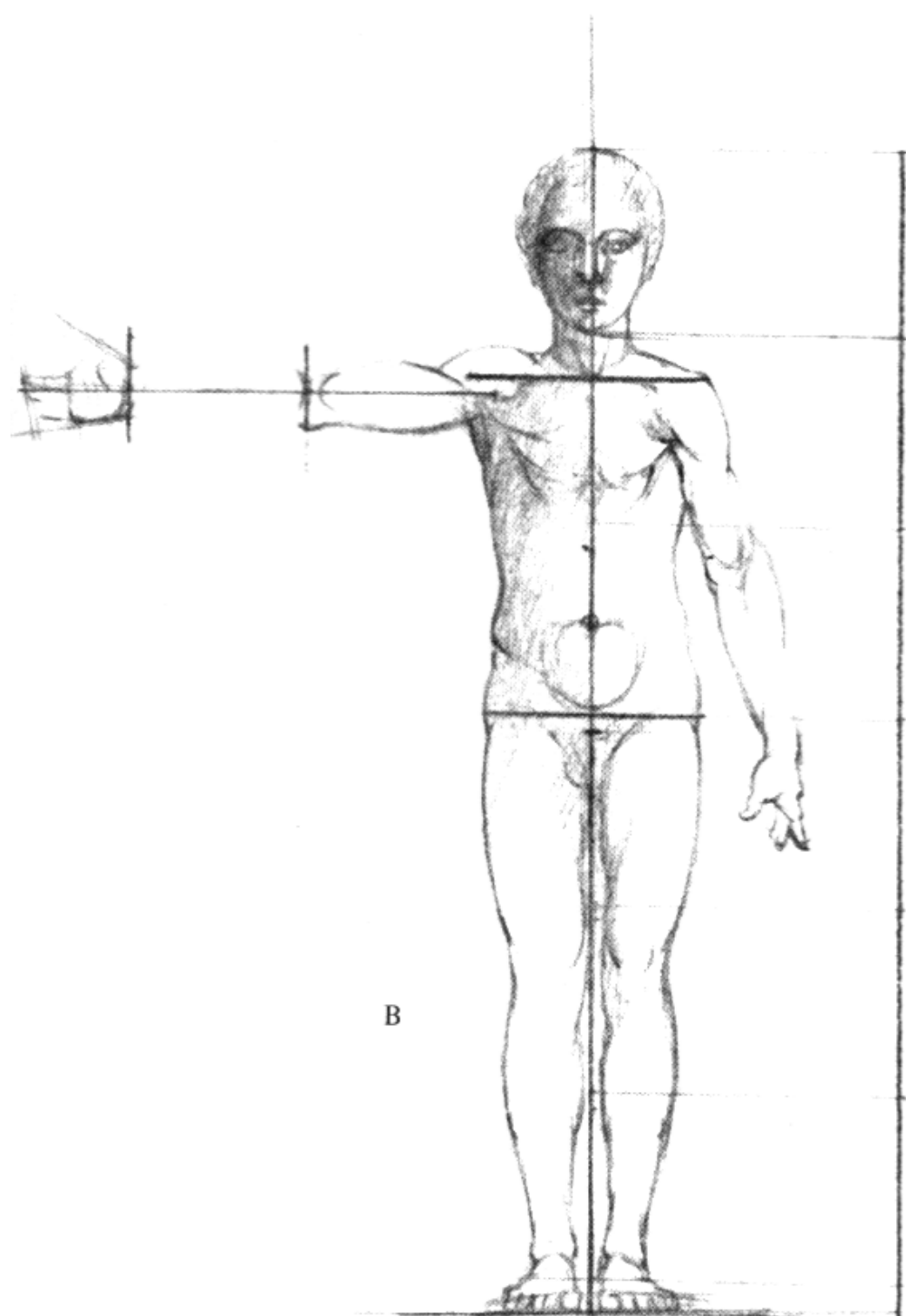
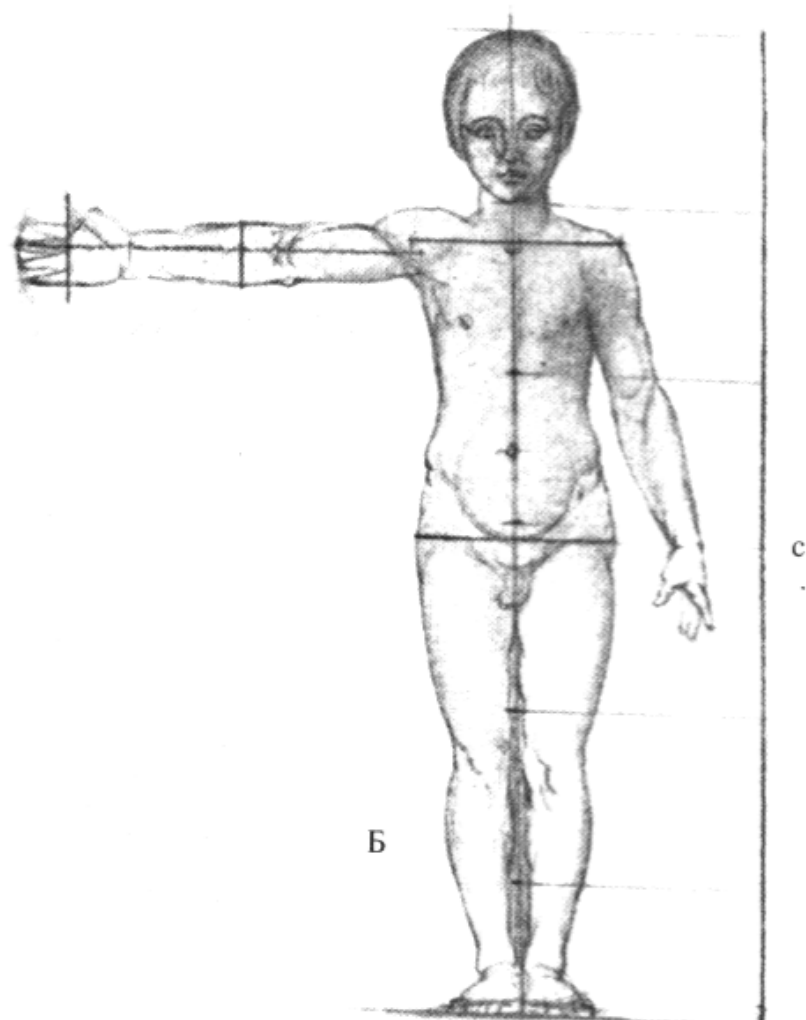
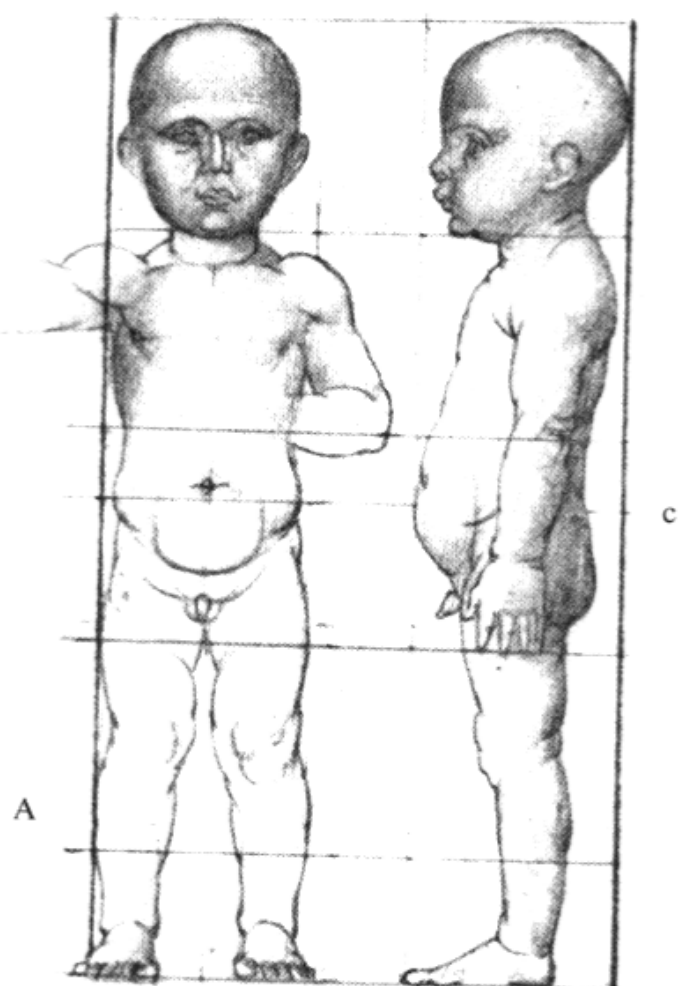
Средняя величина новорожденного — полметра. В возрасте пяти лет человек достигает высоты в один метр, в возрасте пятнадцати лет — полутора метров и, наконец, в 24—25-летнем возрасте среднюю высоту в 168 см.



A



Б



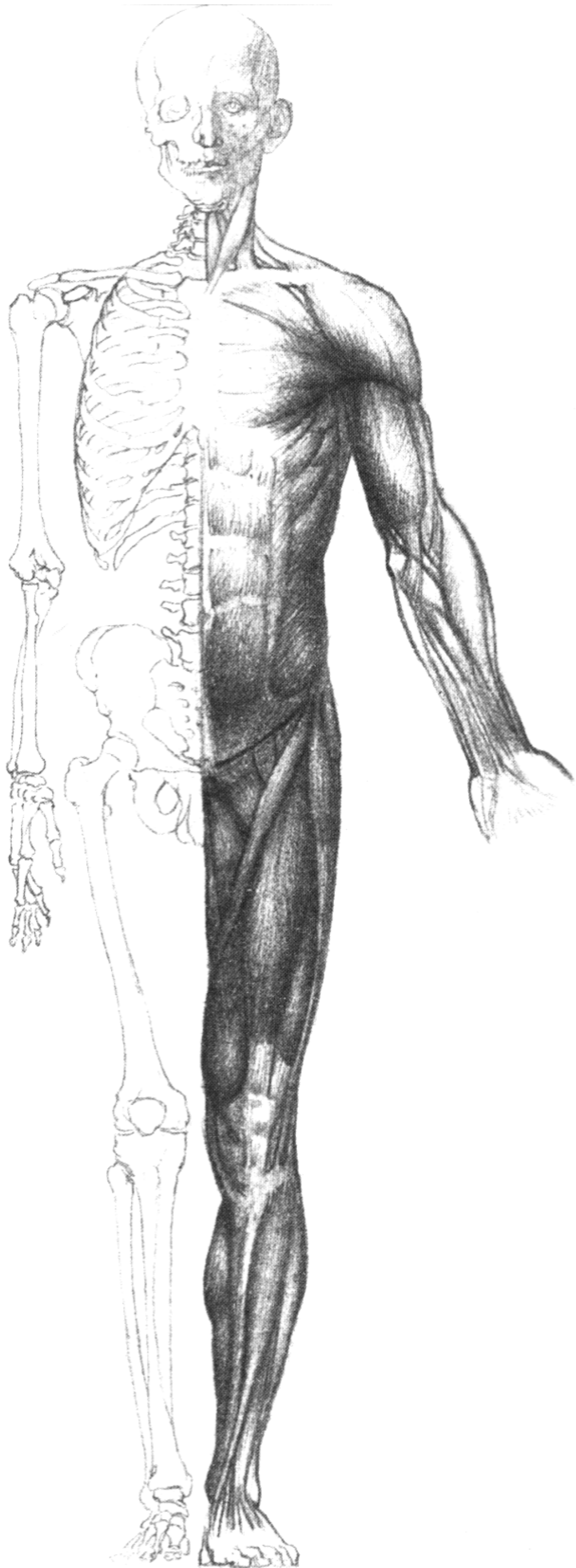# КОСТНАЯ И МЫШЕЧНАЯ СИСТЕМЫ ЧЕЛОВЕЧЕСКОГО ТЕЛА

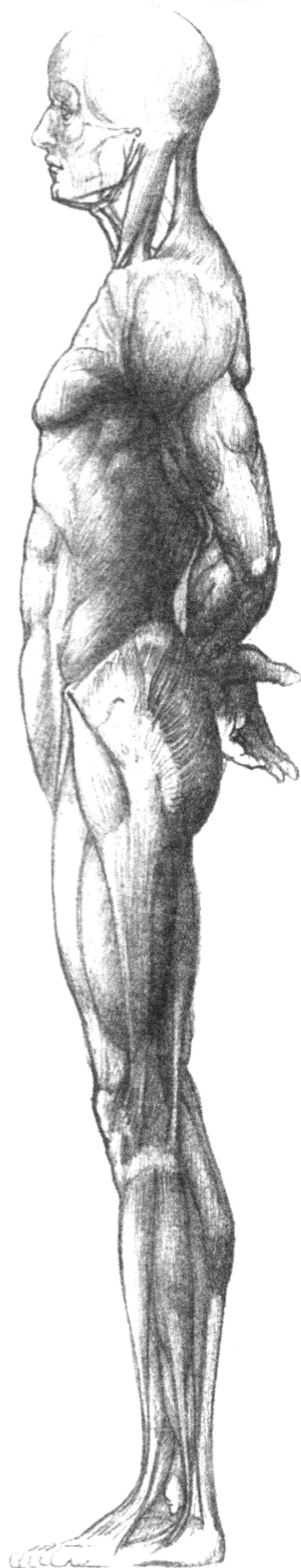СХII—СХIV

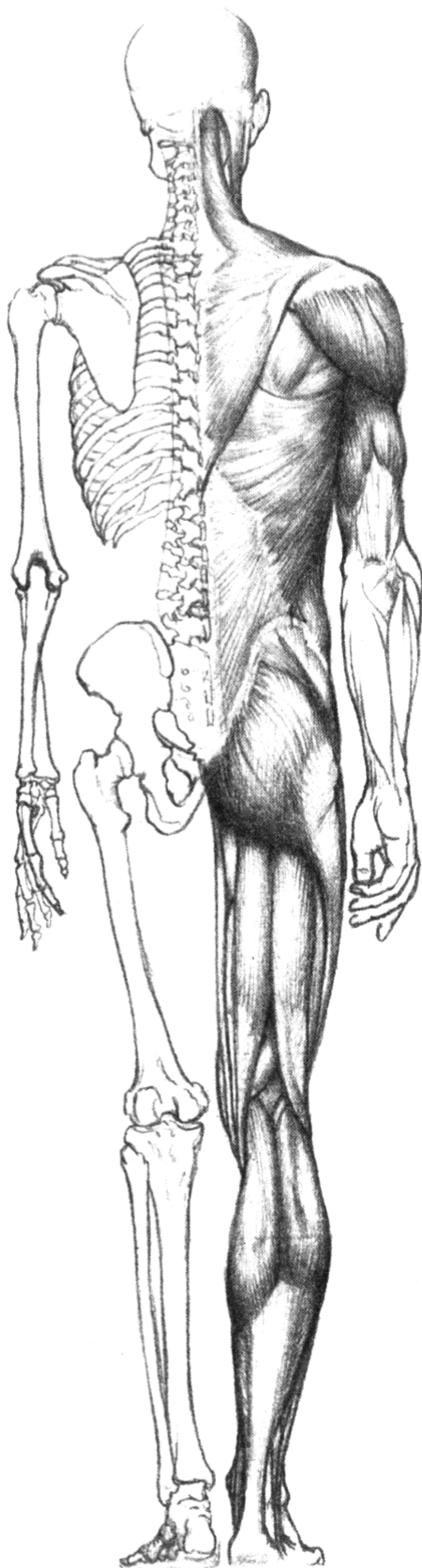
Рисунки последующих таблиц изображают структуру человеческого тела целиком, как структуру костной системы, так и структуру мышечной системы.

Табл. СХII показывает вид спереди; табл. СХIII — вид сбоку, а табл. СХIV — вид сзади.





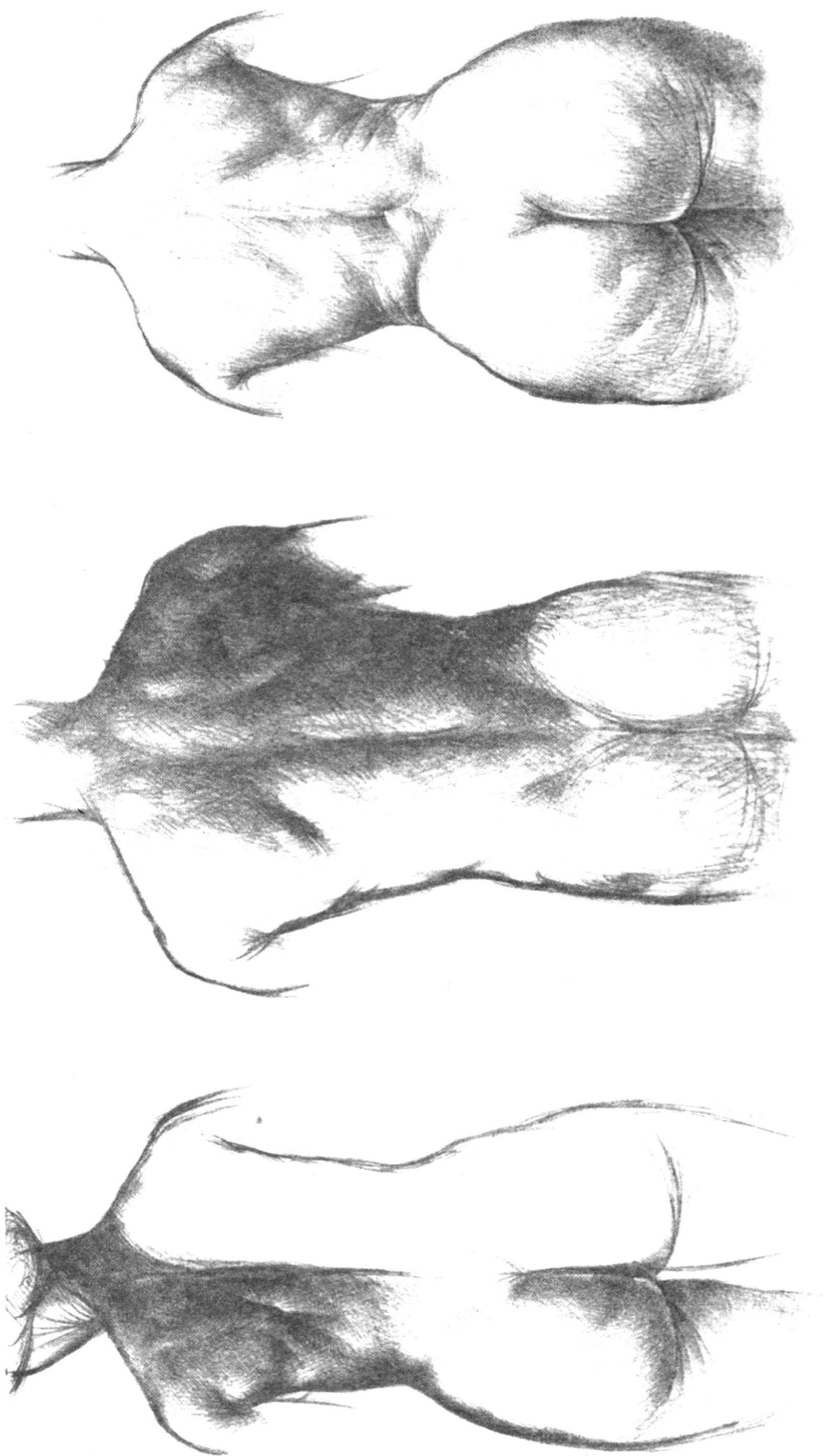




# РАЗЛИЧИЯ В ПРОПОРЦИЯХ МУЖСКОГО И ЖЕНСКОГО ТЕЛА

CXV—CXVI

Сравнивая мужское и женское тело, мы видим, что у обоих полов поясничная область является наиболее узкой; кверху и книзу туловище расширяется. В остальном пропорции плеч и таза различны, причем у женщин плечи уже, чем таз, тогда как у мужчин взаимоотношения обратные. Отмечаются существенные половые различия в форме верхних конечностей. Мужская рука более мускулистая, не такая округлая, как женская. Поперечный разрез руки удлиннен в передне-заднем направлении у лиц обоего пола, однако у мужчин из-за более развитой мускулатуры это удлинение выражено резче, чем у женщины. В форме нижних конечностей также имеется существенная разница, что видно из табл. CXV и CXVI.







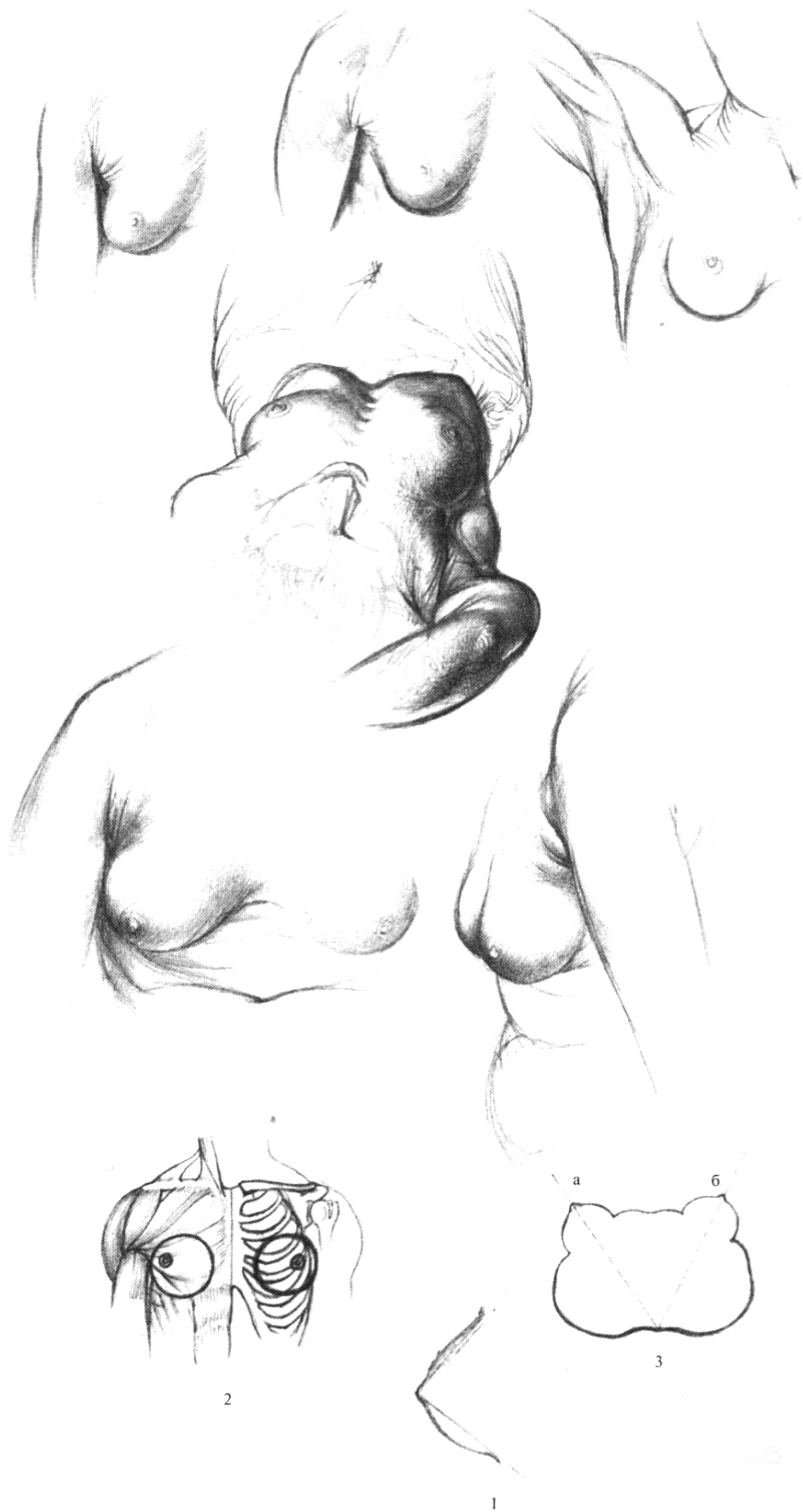# ЖЕНСКАЯ ГРУДЬ

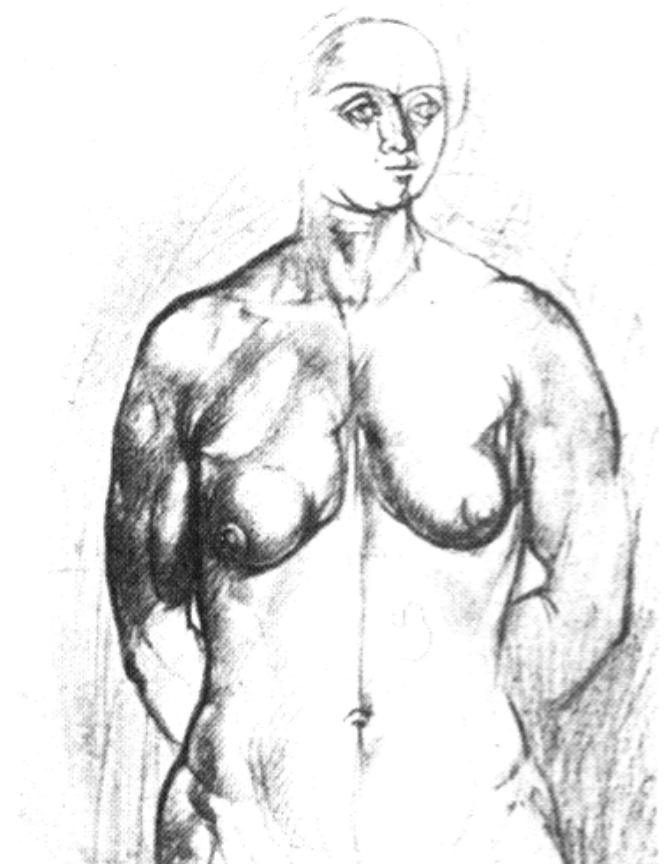
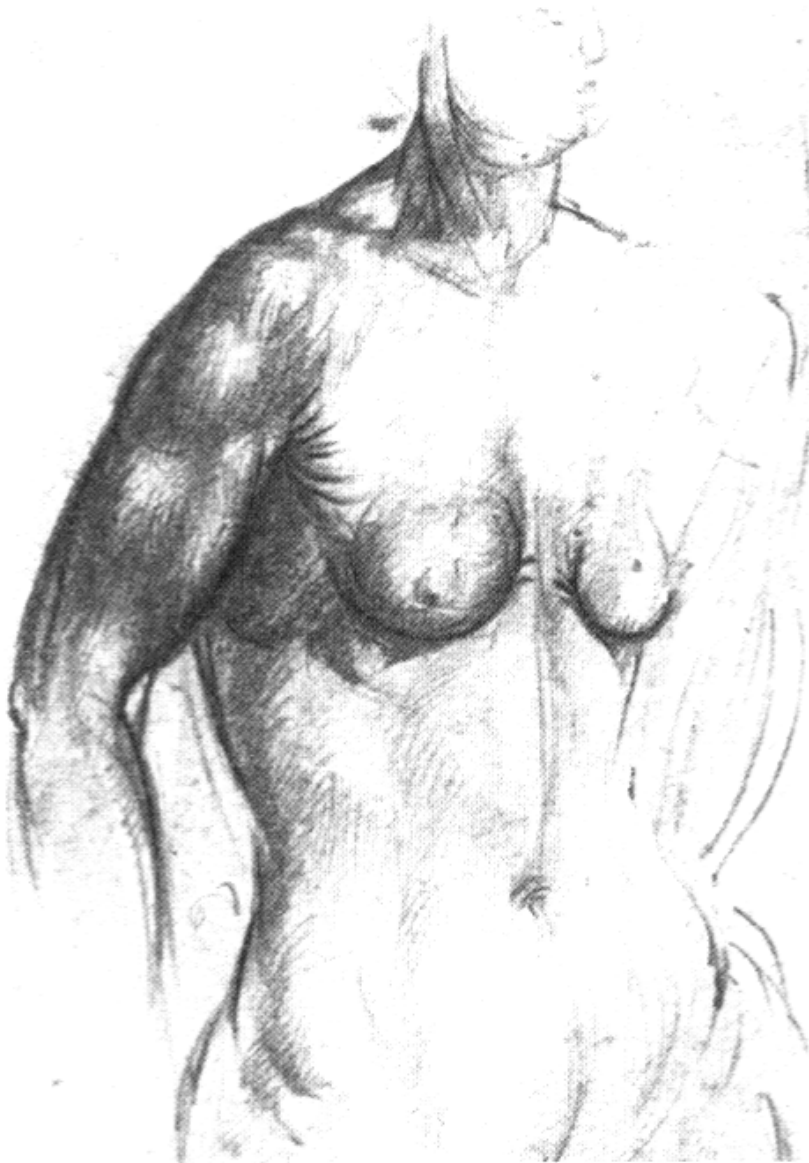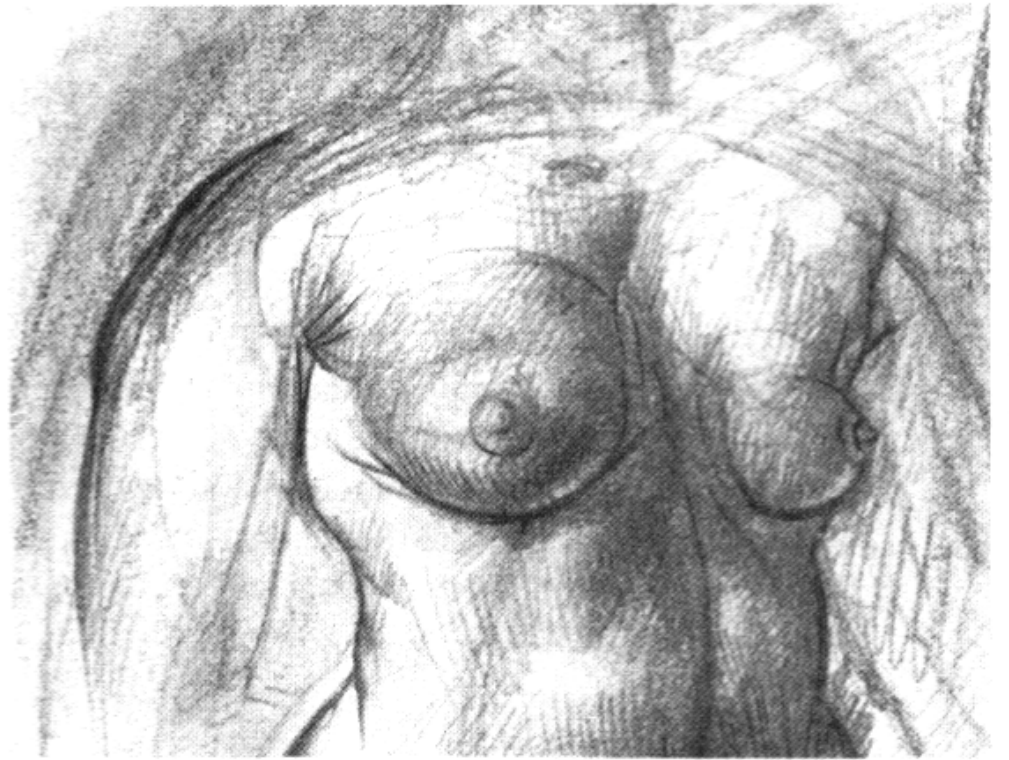
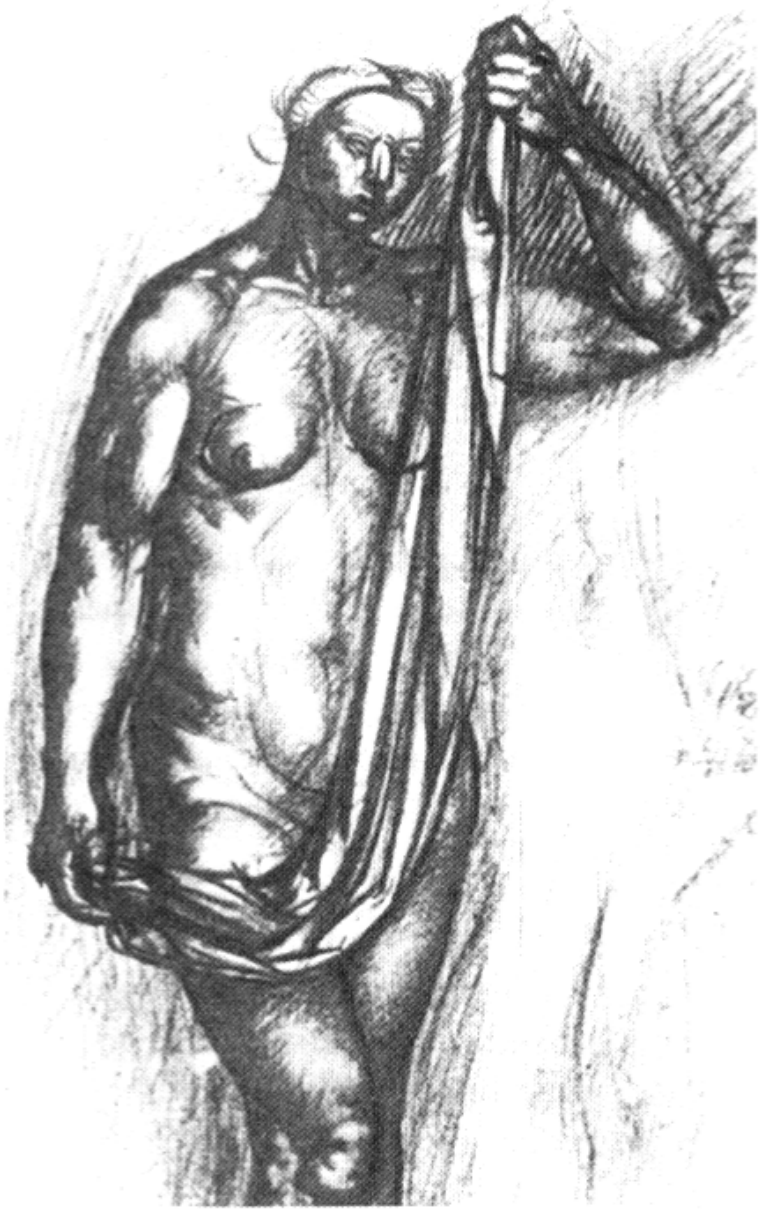
## CXVII—CXVIII

Форма и величина женской груди характеризуются возрастными, индивидуальными и расовыми различиями. В общем грудь представляет собой конус в  $90^{\circ}$  (табл. CXVII), от формы которого она до некоторой степени отклоняется вследствие силы тяжести. Наиболее отчетливым является отклонение книзу. Это естественно, так как состоящая из жира и железистых элементов грудь опускается вместе с кожей. Как видно из таблиц, наружная и внутренняя поверхности груди также неодинаковы.

С художественной точки зрения расположение груди не является безразличным. В общем считается важным, чтобы оси груди не образовывали слишком большой угол; их продолжения должны встречаться на линии позвоночника (табл. CXVII, 3, а, 3, б). Существенное значение имеет также расстояние между грудными железами. В этом нас убеждают произведения изобразительного искусства, созданные по живому телу. По крайней мере, в европейском искусстве можно установить определенные нормы красоты, обсуждение которых, однако, уже выходит за рамки этой книги.







# О ЦЕНТРЕ ТЯЖЕСТИ

CXIX—CXX

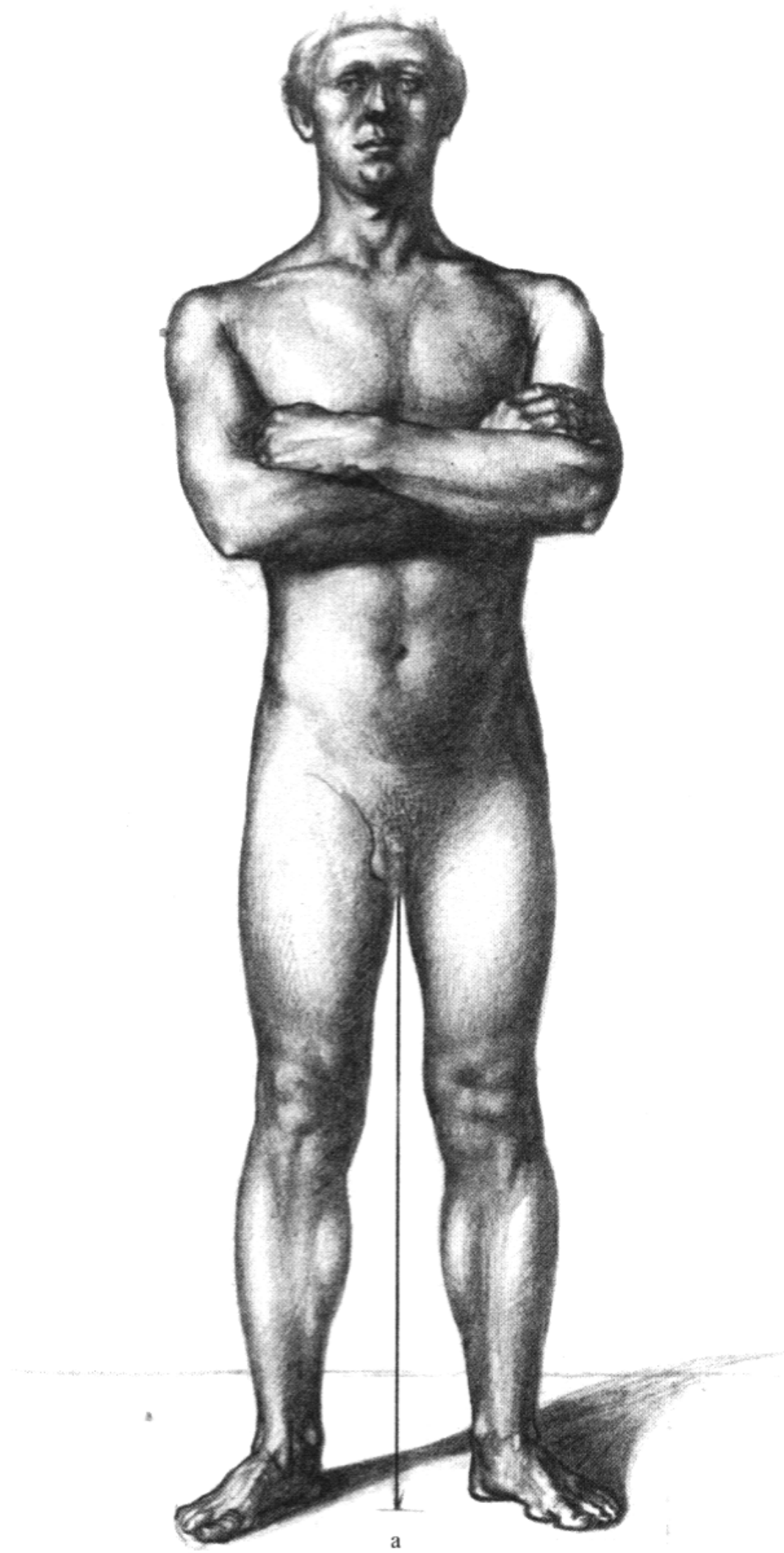
Центром тяжести является точка, вокруг которой вес тела распределяется равномерно. Человек опирается двумя ногами, точнее, тремя точками каждой стопы: пяточным бугром и сесамовидными костями большого и малого пальцев. Части поддерживаемого в центре тяжести тела уравниваются, подобно чашам весов. Под влиянием силы тяжести центр тяжести стремится к центру земли; это направление мы называем медианой (а).

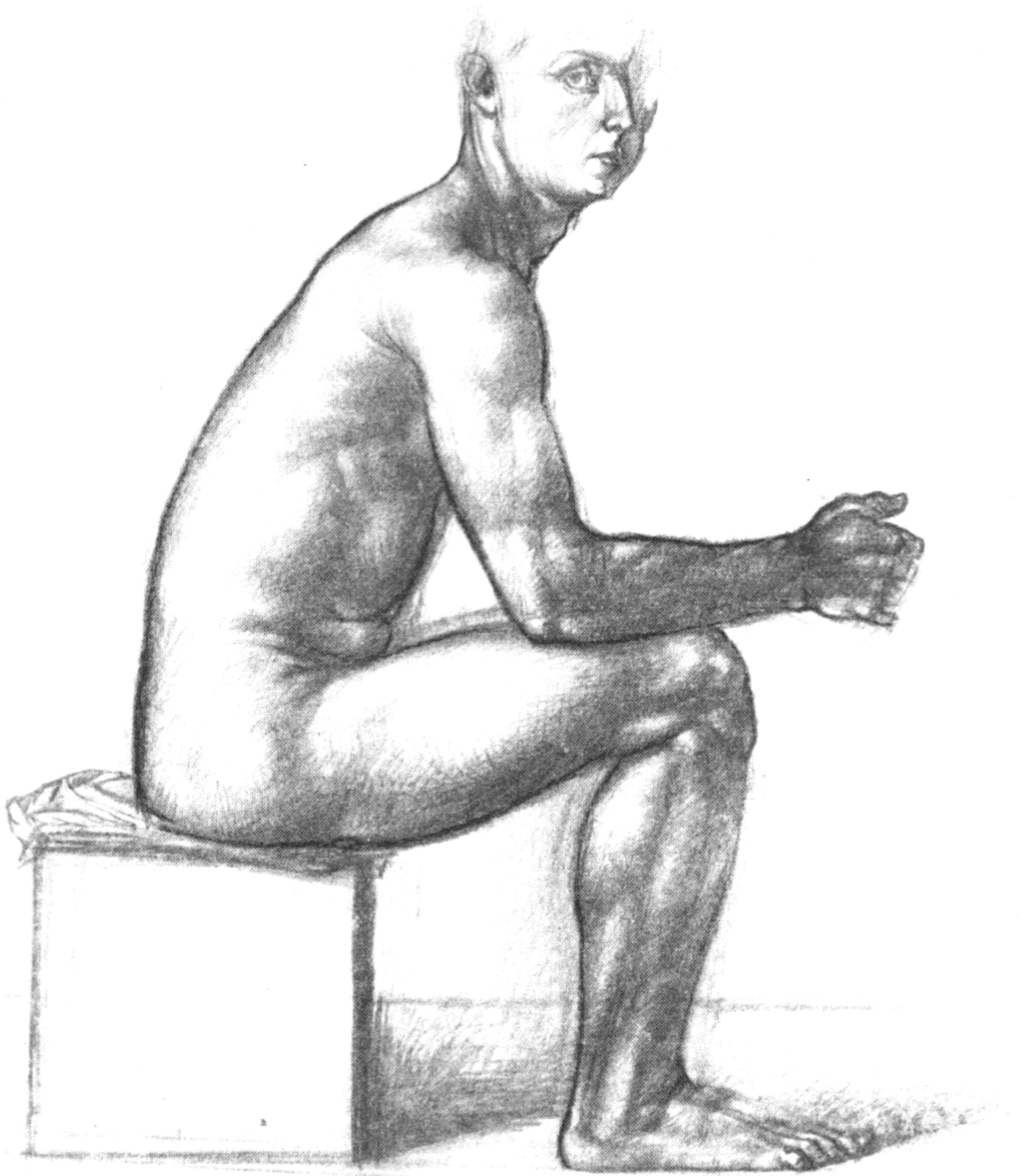## СТОЯНИЕ

Стояние также требует мышечной работы; об этом свидетельствует связанное со стоянием чувство утомления. Если мы поддерживаем тело в стоячем положении, т. е. если мы хотим поддерживать его обеими ногами, мы должны уравнивать центр тяжести. При обыкновенном спокойном стоянии проекция центра тяжести находится между двумя подошвами (а).

## СИДЕНИЕ

Если туловище при сидении находится в вертикальном положении, то вес туловища и головы опирается на таз или, точнее говоря, на седалищный бугор. В этом случае мышцы спины не дают туловищу упасть вперед. Нагибая туловище вперед или назад, мы этим меняем также положение центра тяжести. Если мы отдыхаем, опираясь локтем на бедро, то вес туловища лежит в большей степени на подошвах и на седалищном бугре. Это изображает табл. CXX.







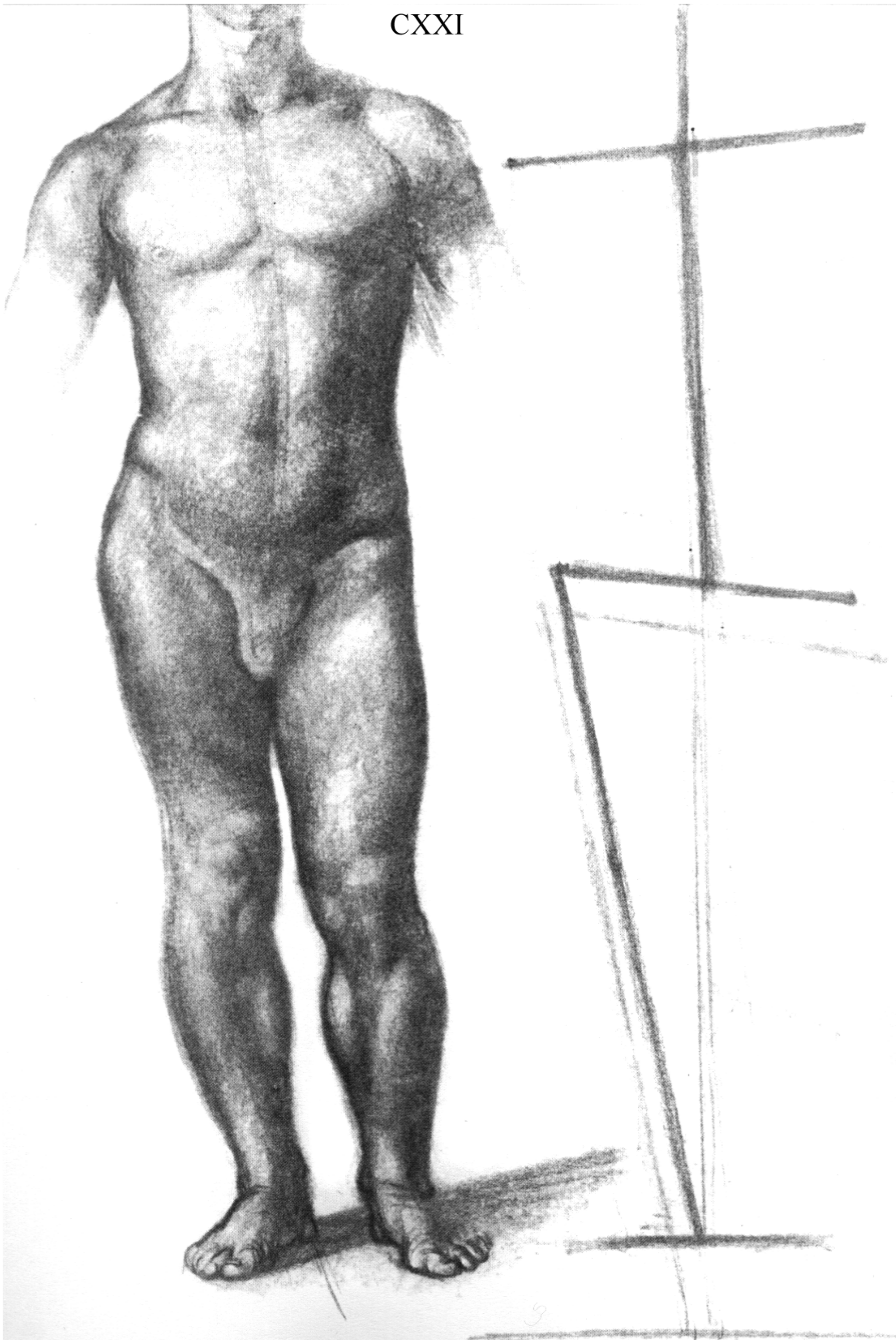
# КОНТРАПОСТ

## CXXI—CXXVI

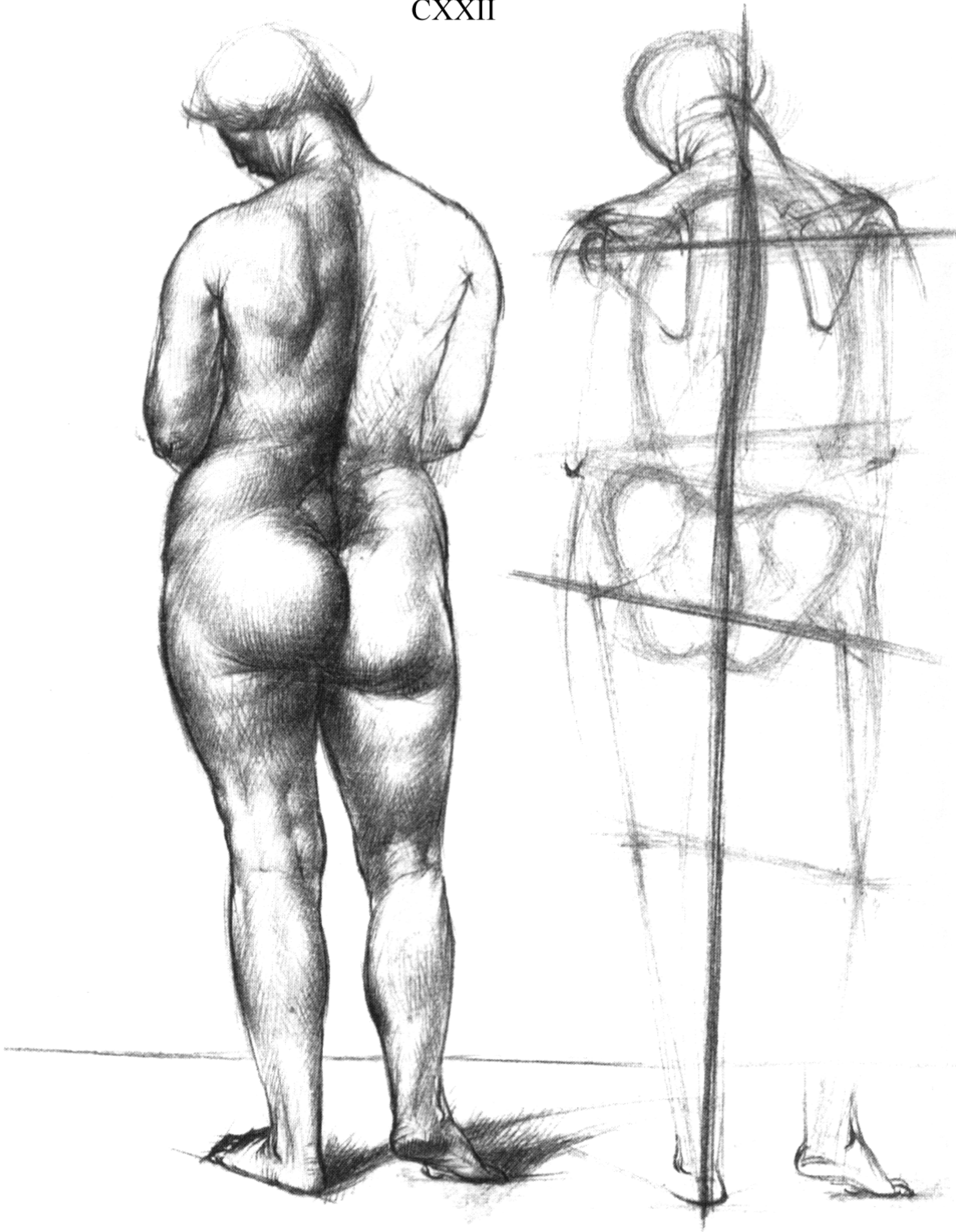
Этот применяемый в искусстве специальный термин означает положение равновесия, создаваемого из противоположных друг другу движений. При находящемся в контрапосте теле важно положение различных осей частей тела (табл. CXXV, а, б, в, г, д, е).

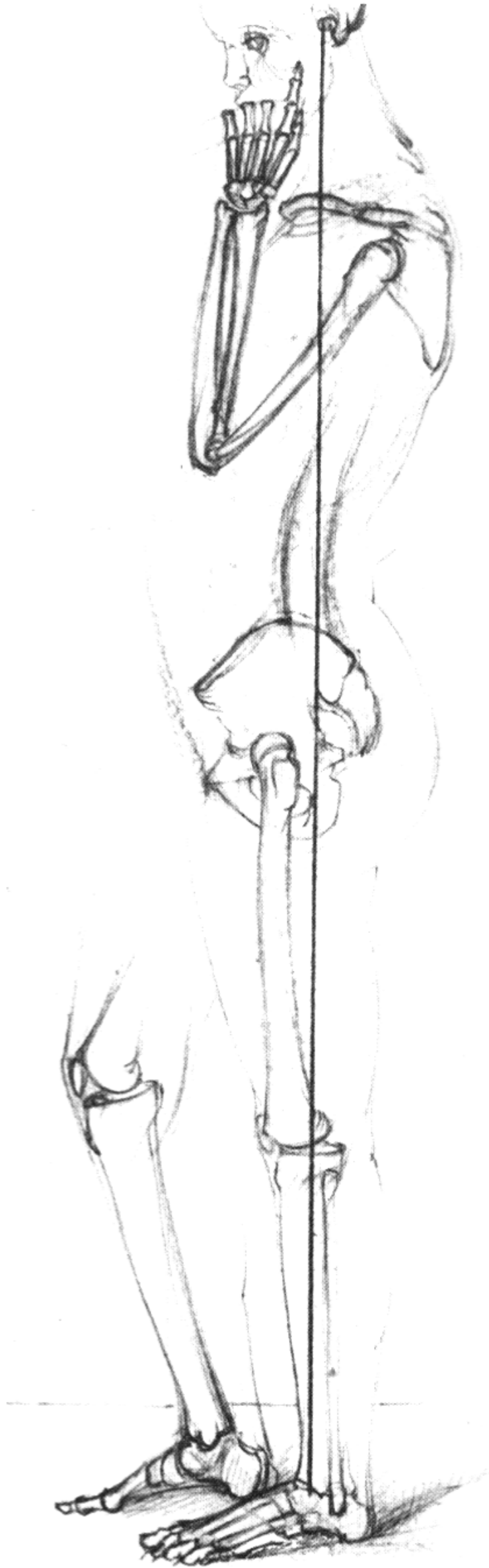
Ось опорной конечности направлена наружу и кверху, ось таза направлена к согнутой ноге, ось плечевого пояса идет в противоположном направлении. Вертикальная линия, идущая от яремной ямы, проходит приблизительно через тараннопяточный сустав опорной ноги, что видно на рисунках таблиц CXXI—CXXIV. Если тело находится в контрапосте, собственно говоря, все оси тела сходятся, как это видно из табл. CXXV. Совершенно иначе обстоит дело, если тело — как, например, на табл. CXXVI — поворачивается вправо или влево, так как в этом случае оси частично удаляются друг от друга (оси а, б, в, г, д).

Если тело находится в контрапосте, то борозда, проходящая спереди по срединной линии туловища, имеет такой же изгиб, как и позвоночник.

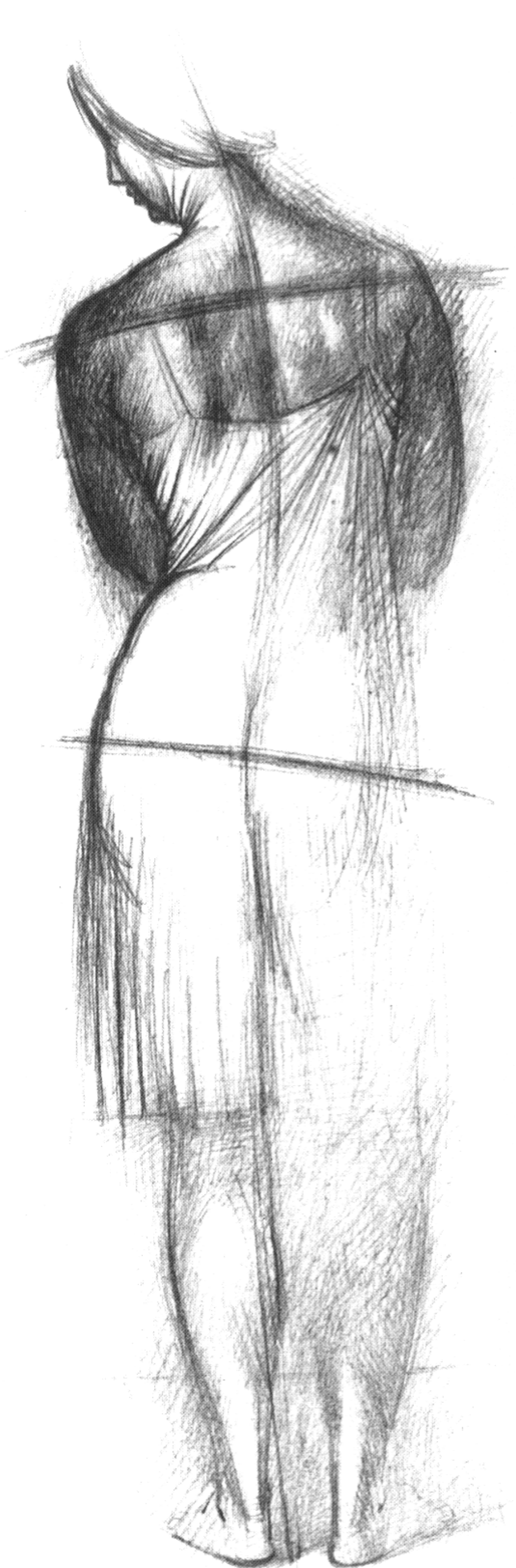


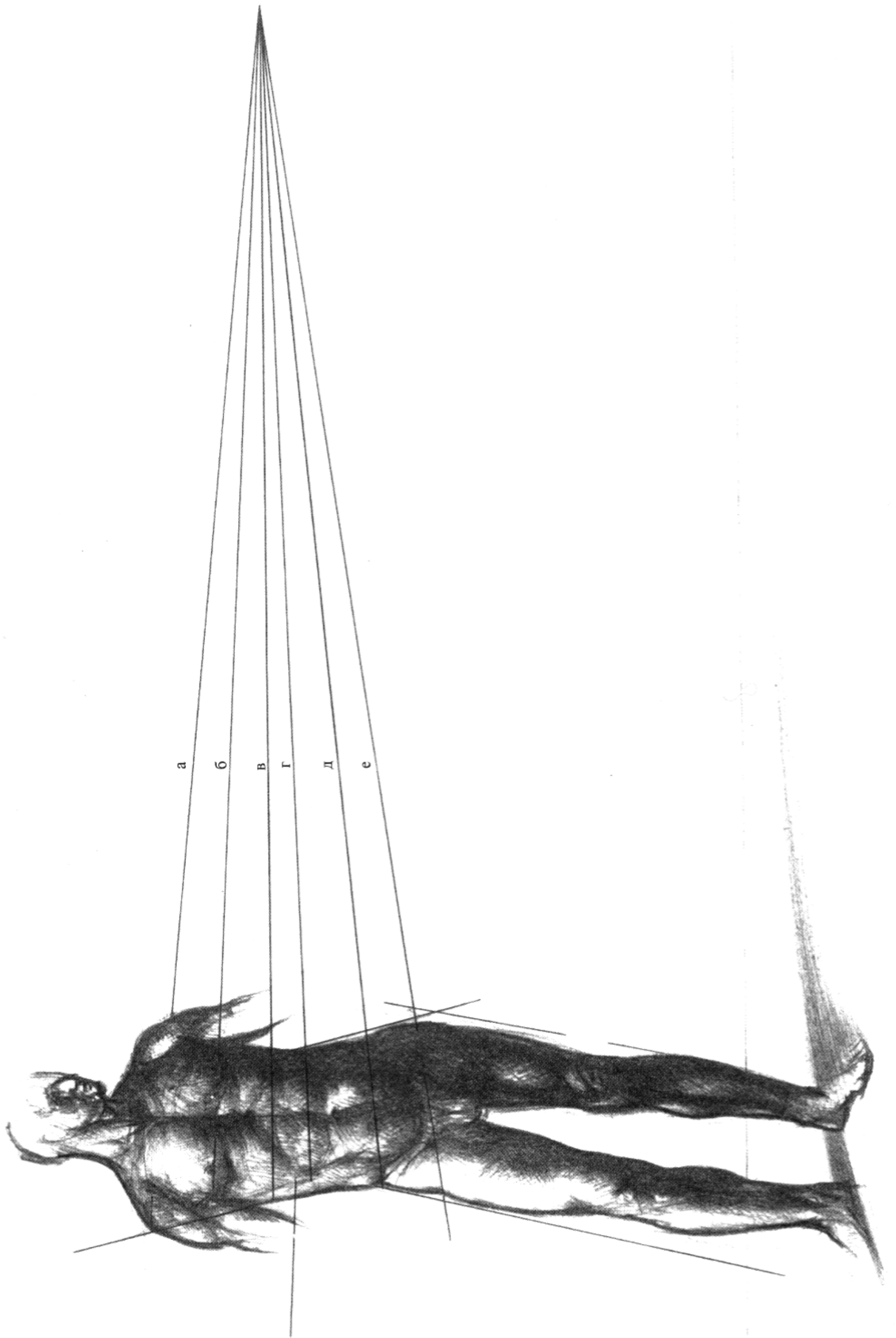


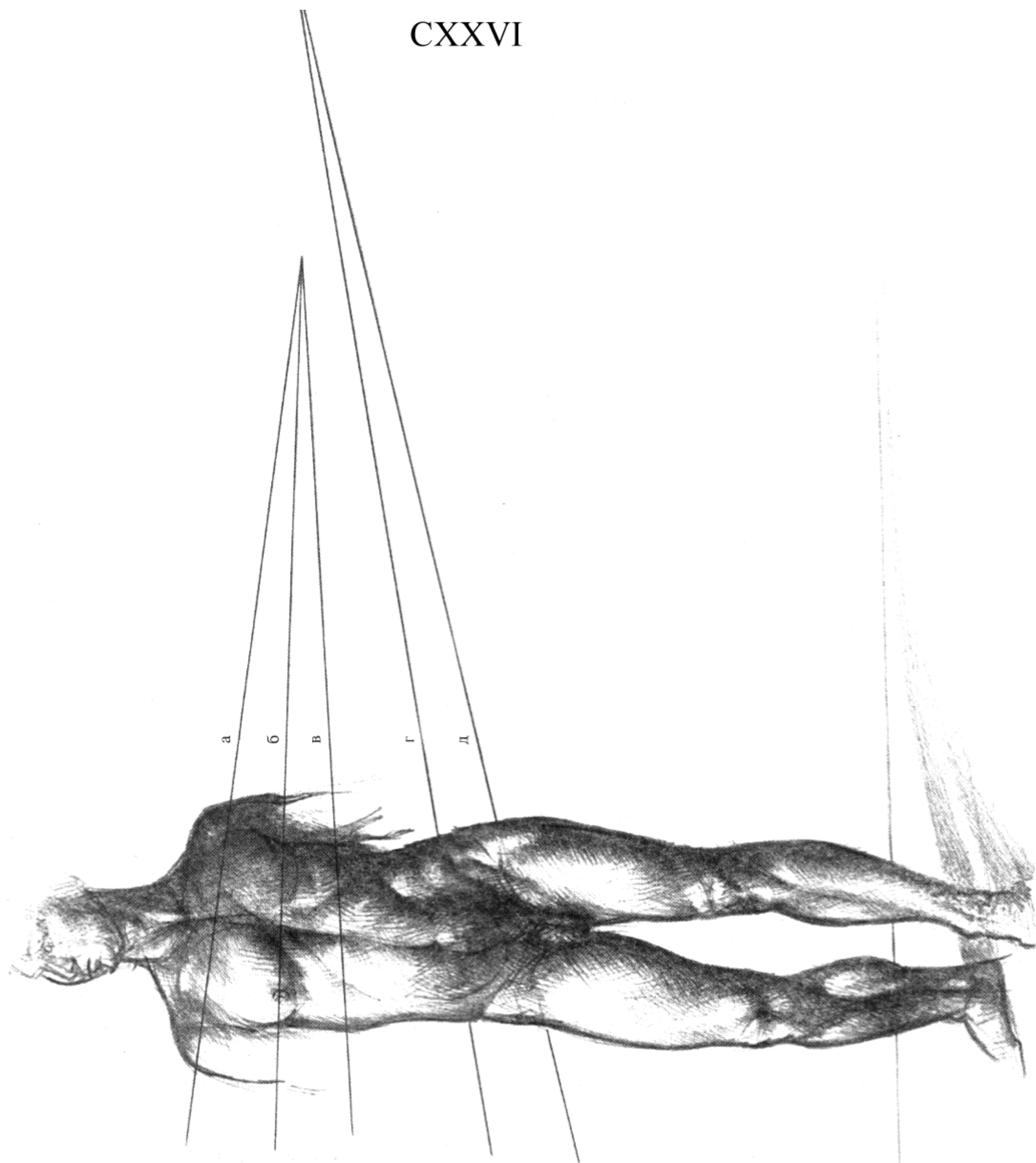












# ДВИЖЕНИЕ

## СХХVII

При ходьбе тело перемещается, попеременно опираясь то на ту, то на другую ногу, собственно говоря, речь идет о переменном перемещении и поддержании центра тяжести тела (рис. 1). При ходьбе туловище совершает различные движения: вертикальные, поперечные, горизонтальные колебания и вращательные движения.

### ВЕРТИКАЛЬНЫЕ КОЛЕБАНИЯ

На каждом шагу все туловище поднимается и опускается, это движение мы называем вертикальным колебанием.

### ПОПЕРЕЧНЫЕ И ГОРИЗОНТАЛЬНЫЕ КОЛЕБАНИЯ

При ходьбе туловище поднимается и опускается и одновременно наклоняется то в одну, то в другую сторону. Это переменное противоположное движение является так называемым поперечным и горизонтальным колебанием, причиной которого является то, что центр тяжести тела для поддержания равновесия переносится с одной ноги на другую.

### ВРАЩАТЕЛЬНЫЕ ДВИЖЕНИЯ

Эти движения состоят в противоположной игре плеч и бедер, т. е. бедро поворачивается в сторону шагающей вперед ноги, а при следующем шаге — в противоположную сторону (3, а—б). На рис. 2 изображены меняющиеся положения оси таза в различные моменты ходьбы, а на рис. 3 — положение осей плечевого и тазового пояса при ходьбе.

### ХОДЬБА ПО НАКЛОННОЙ ПЛОСКОСТИ

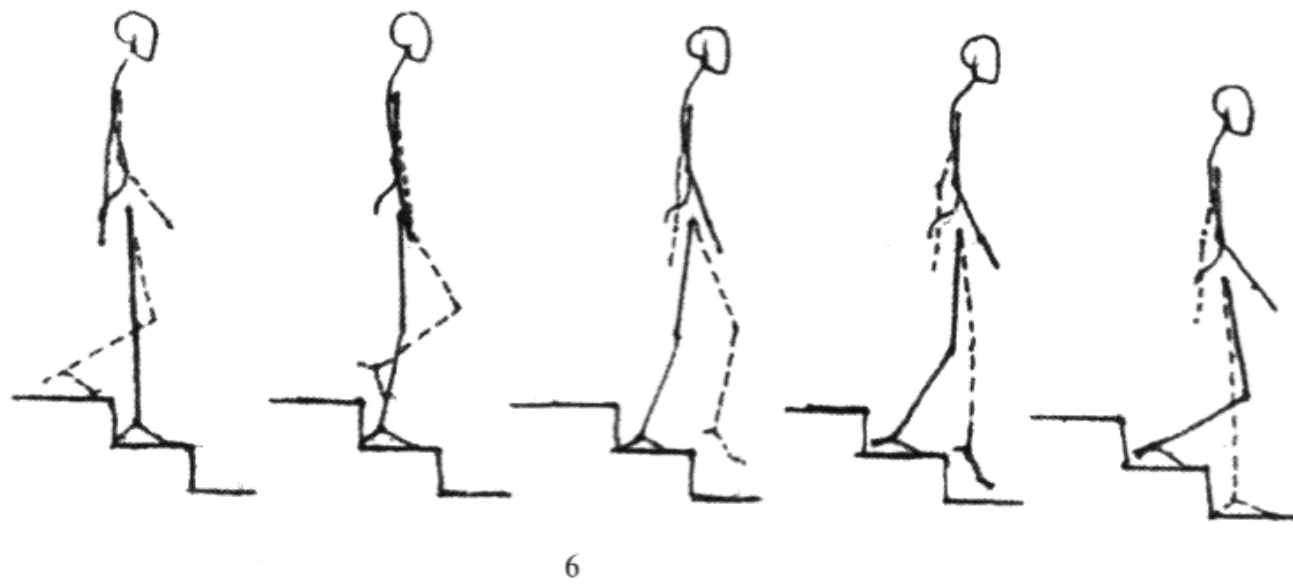
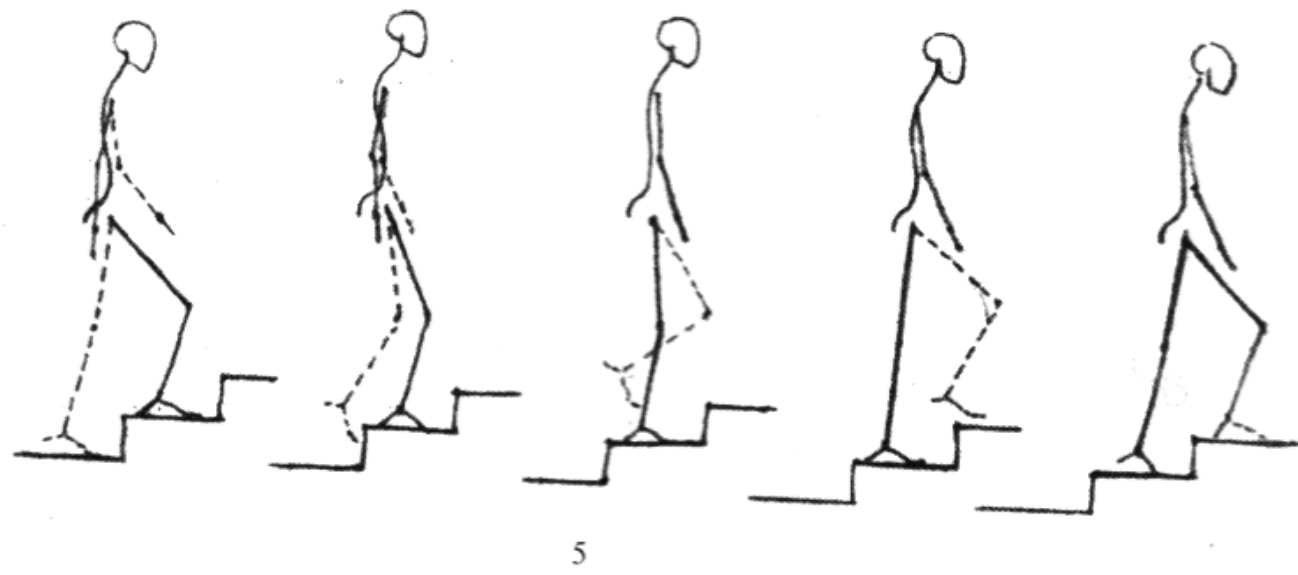
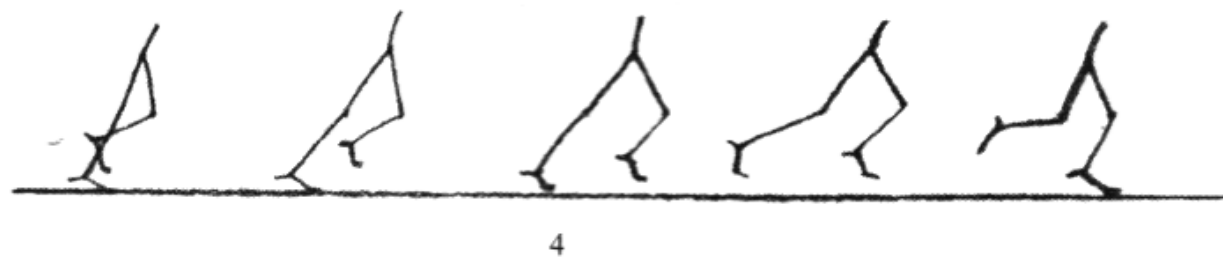
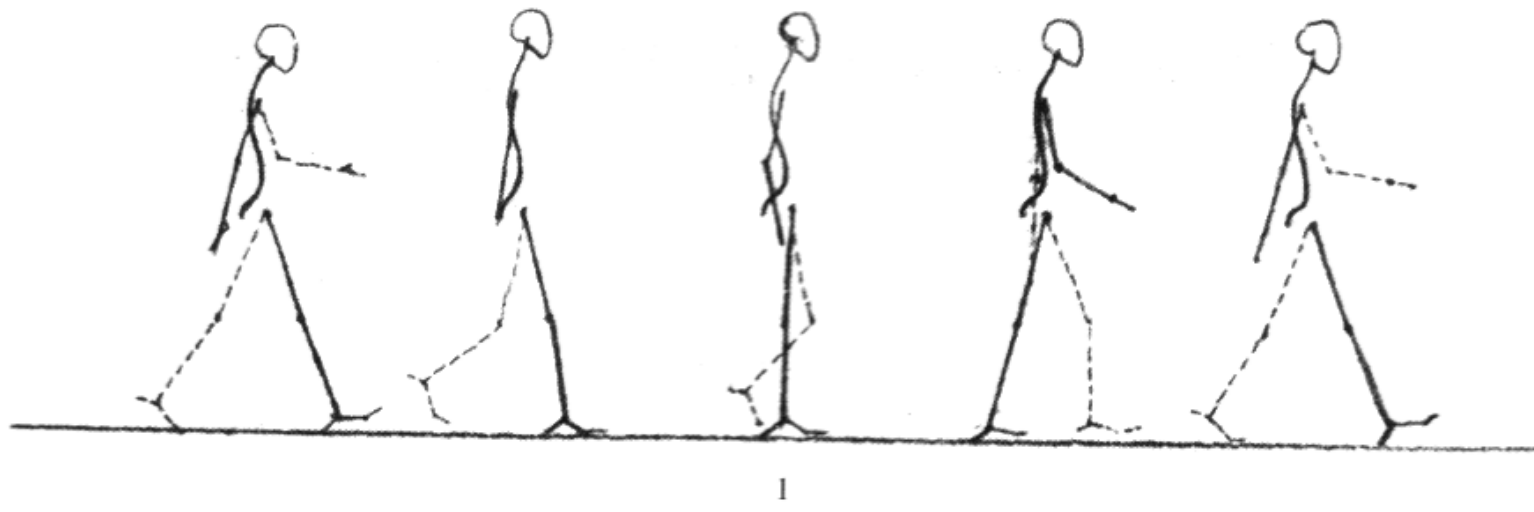
При восхождении по наклонной плоскости центр тяжести тела на каждом шагу поднимается вверх и передвигается вперед, а при спуске он опускается. Эти движения в значительной степени осуществляются четырехглавым разгибателем голени и особенно прямой мышцей бедра (рис. 5 и 6).

## БЕГ

Характерным для бега является наличие такого момента, когда ни одна нога не касается земли, точнее говоря, каждая нога, касаясь земли на долю секунды, отталкивает тело от земли (рис. 4).



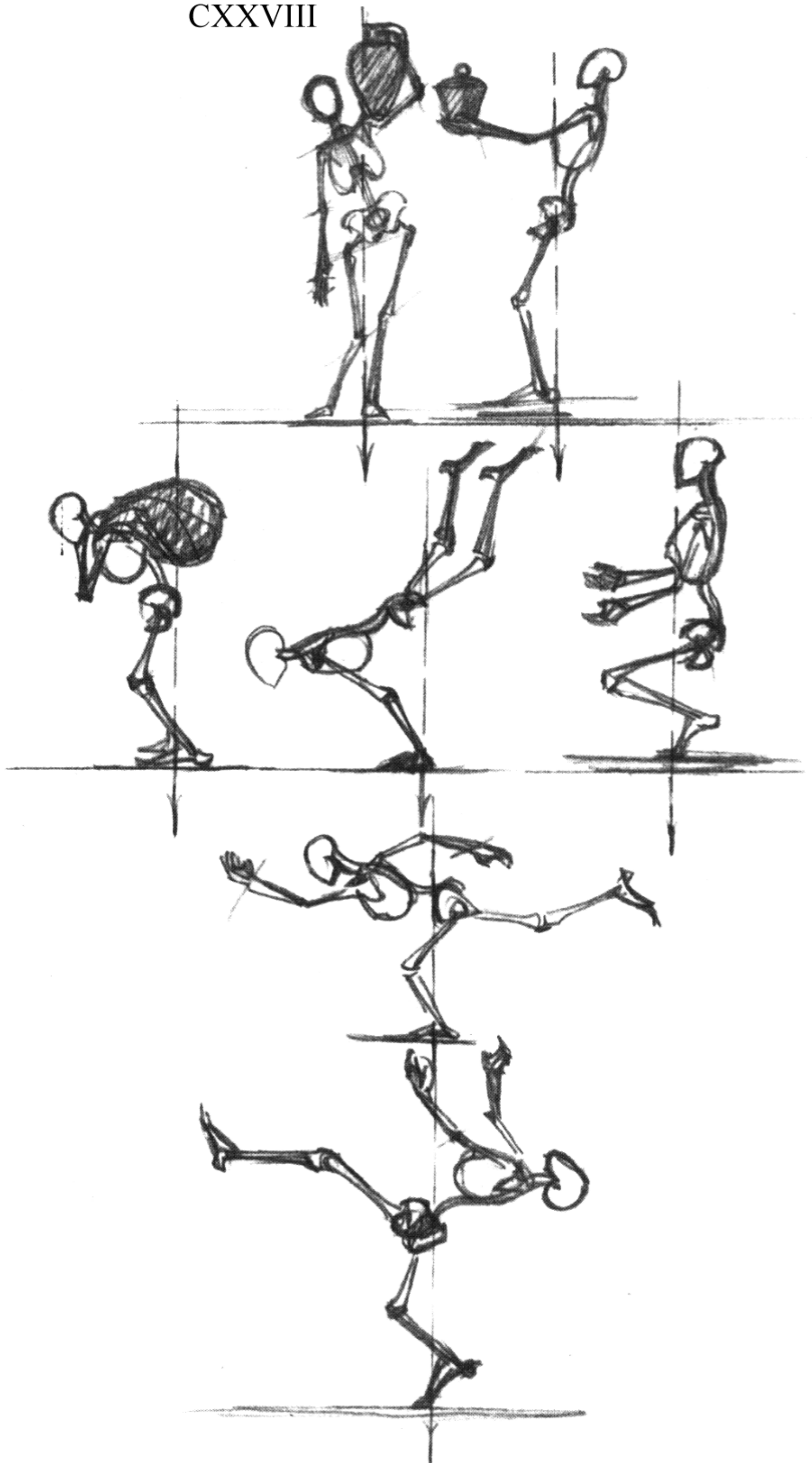
# CXXVII

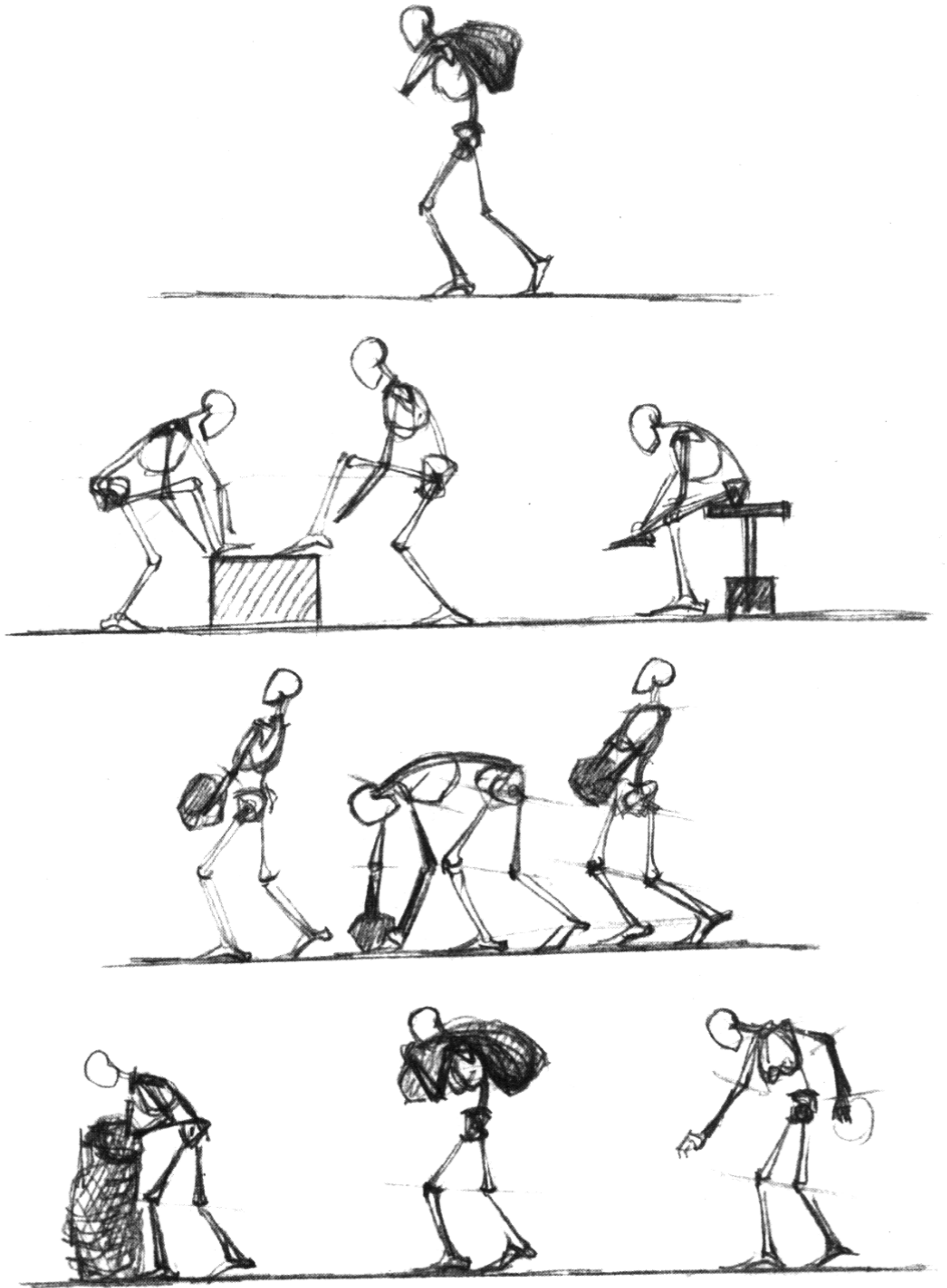


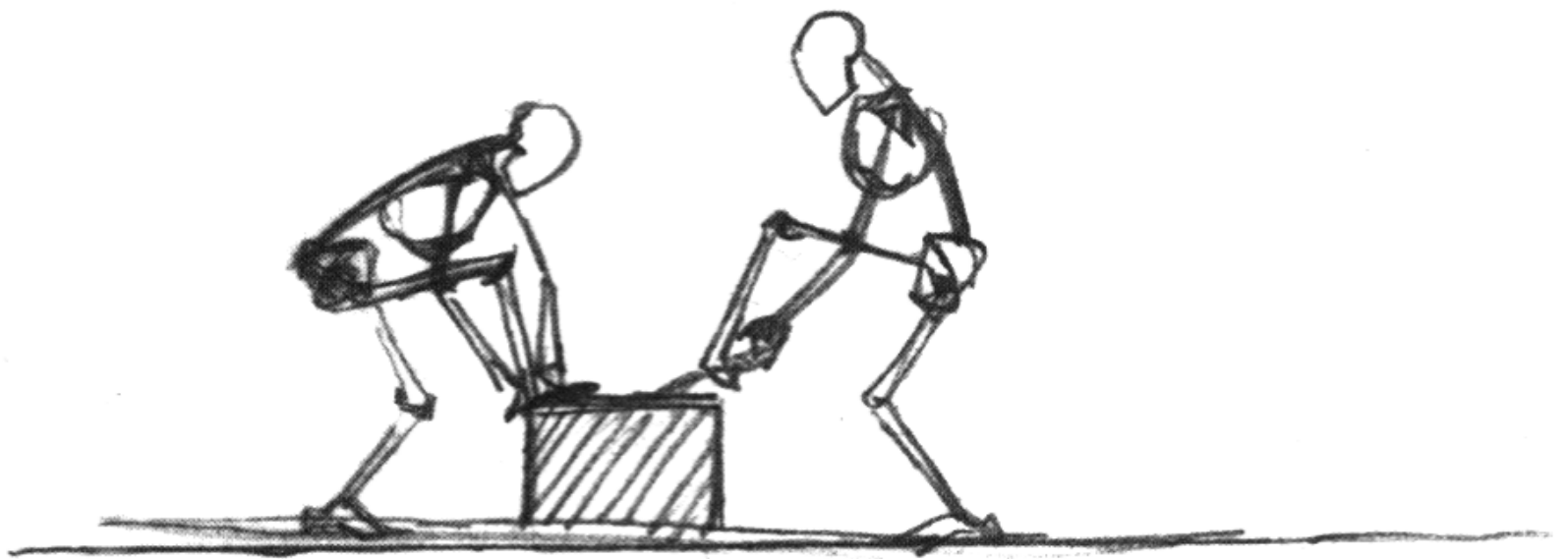
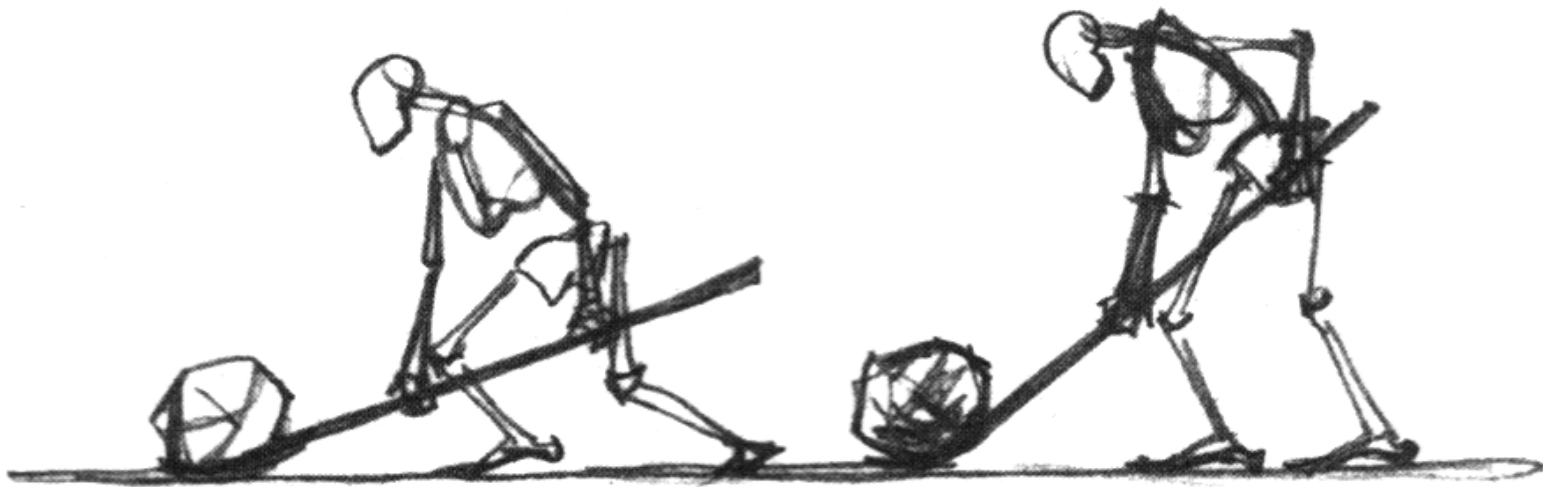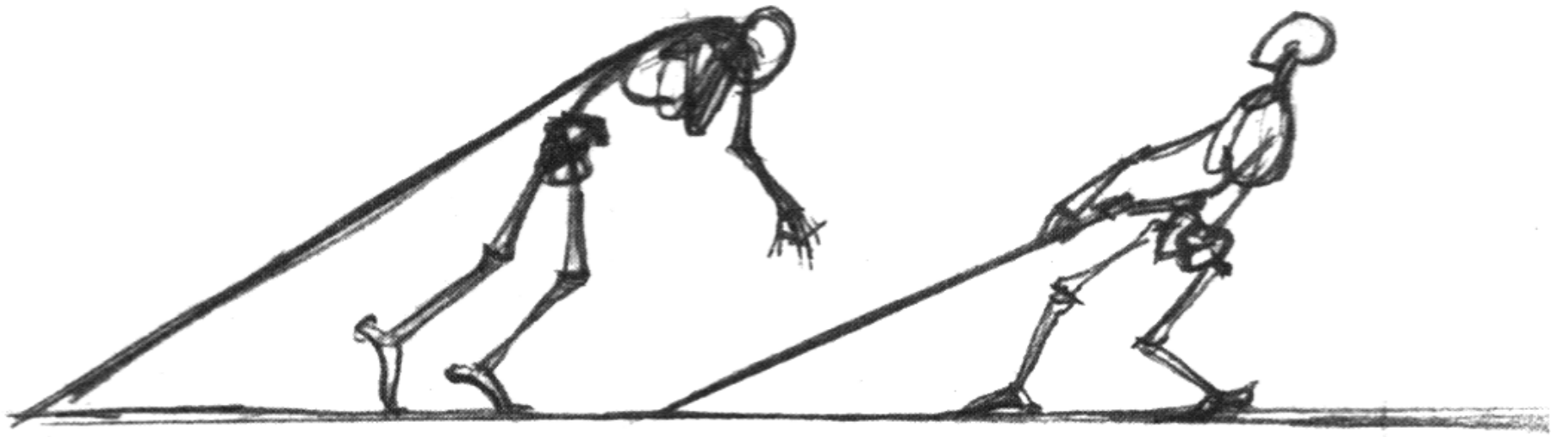# ПРОСТЫЕ ЭСКИЗЫ ДВИЖЕНИЙ

CXXVIII—CXXX

Мы ознакомились со скелетом человеческого тела и с его важнейшими двигателями — мышцами. Теперь нужно еще изобразить действующего, двигающегося, выражающего определенные чувства и страсти человека. Разрешить эту задачу по установленной живой модели невозможно. Поэтому мы должны приобрести определенные знания из анатомии, причем не только строения скелета и мышечной системы, но также закономерностей движения, центра тяжести и его взаимоотношений с точками опоры, произвести анализ движений и т. д. Все это изображается на последующих таблицах.







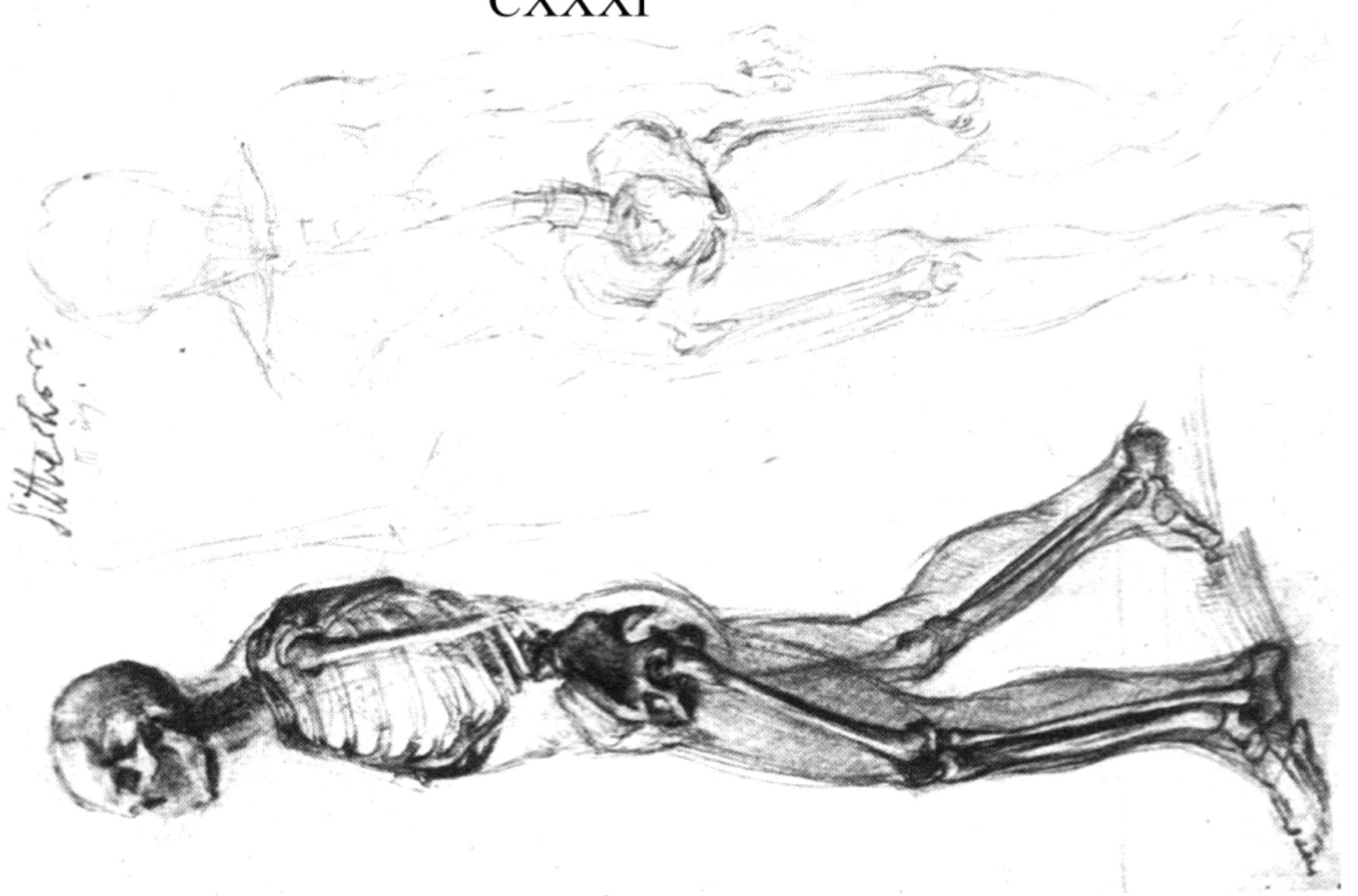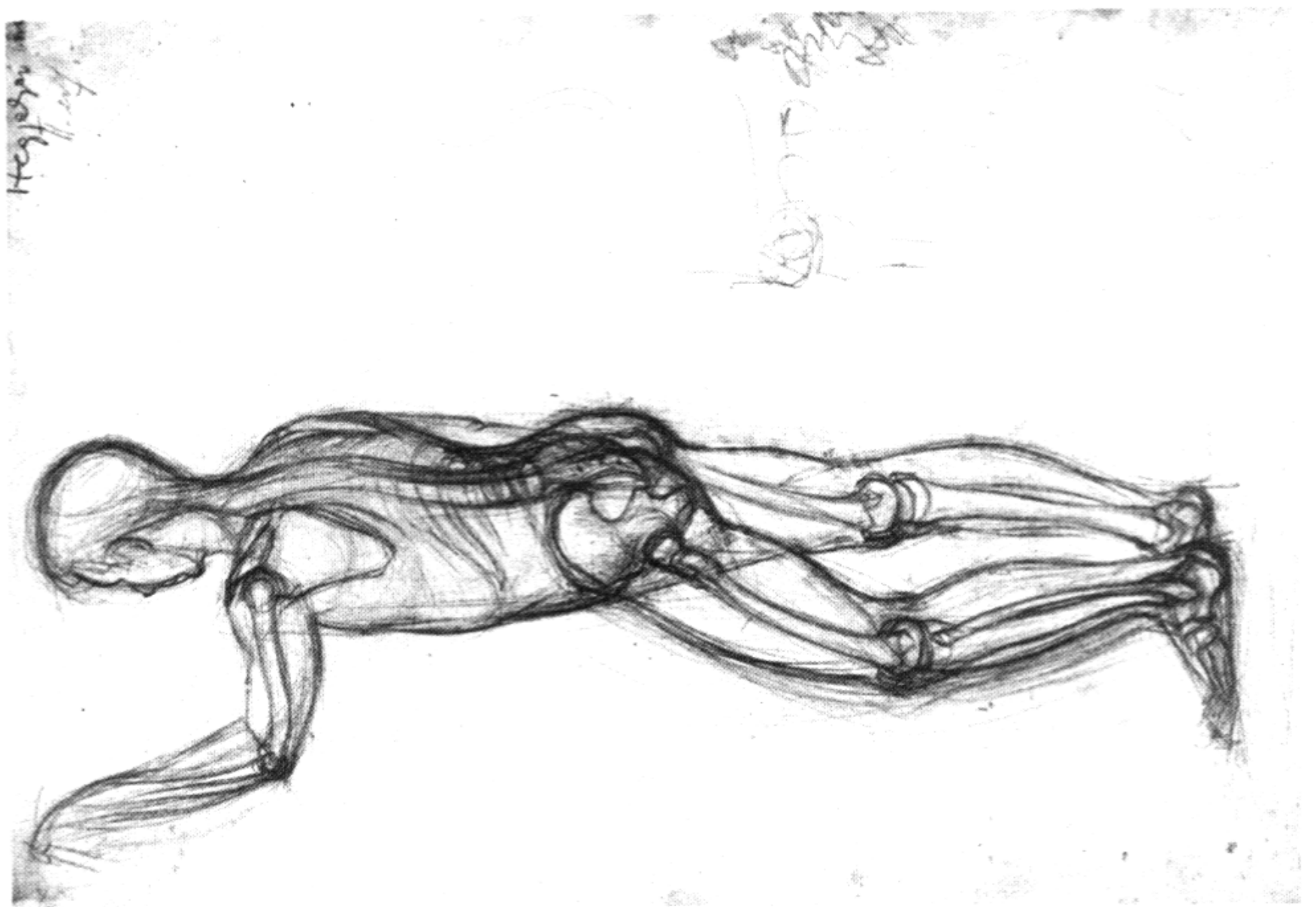
# ПРИЛОЖЕНИЕ

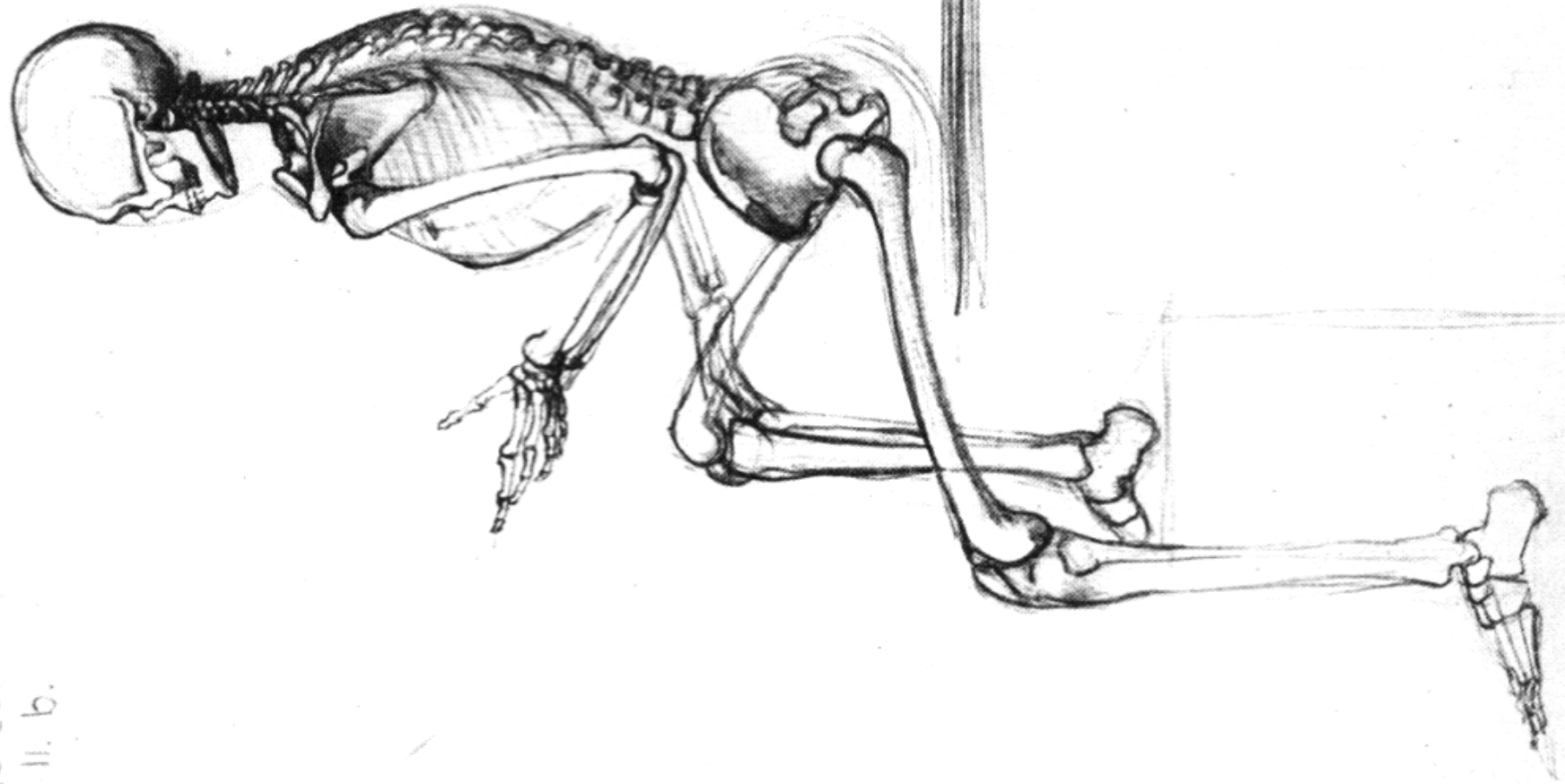
ЭСКИЗЫ ДВИЖЕНИЙ, СДЕЛАННЫЕ СТУДЕНТАМИ  
II И III КУРСОВ БУДАПЕШТСКОЙ ВЫСШЕЙ  
ШКОЛЫ ИЗОБРАЗИТЕЛЬНЫХ ИСКУССТВ

## CXXXI—CXLII

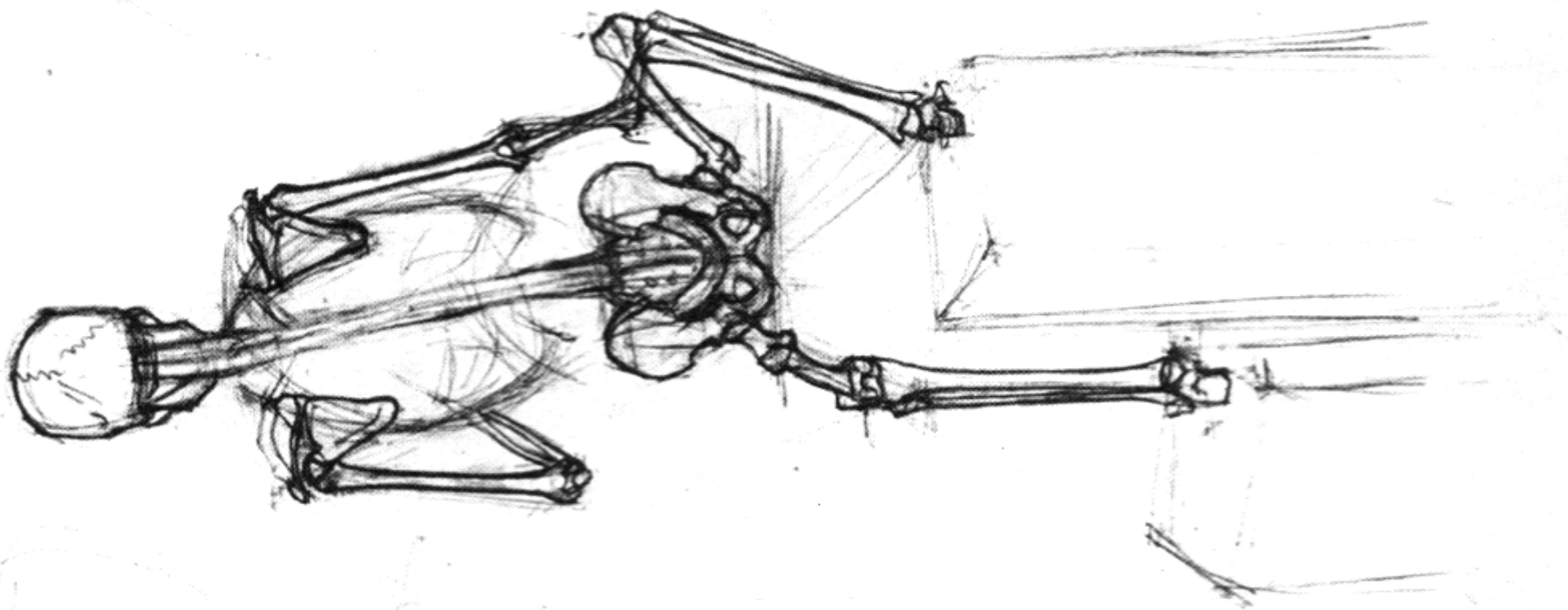
Рисунки на таблицах CXXXI—CXLII сделаны студентами Будапештской высшей школы изобразительных искусств; причем рисунки на таблицах CXXXI—CXXXVIII сделаны по живым моделям, а рисунки, изображенные на таблицах CXXXIX—CXLII, были сделаны во время экзаменов на классной доске в натуральной величине, исключительно на основе памяти, путем импровизации.





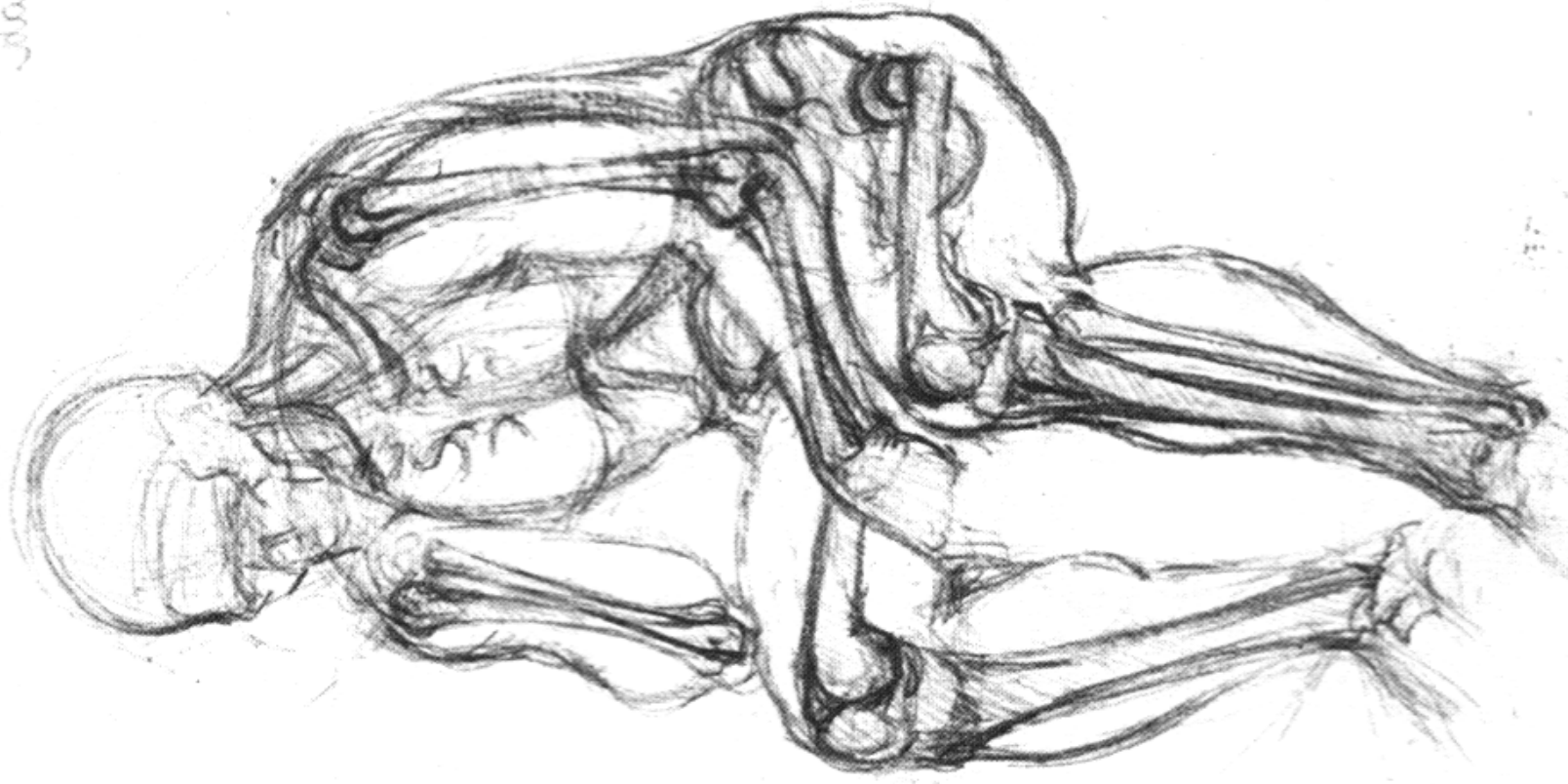


Berecz A.  
II. b.

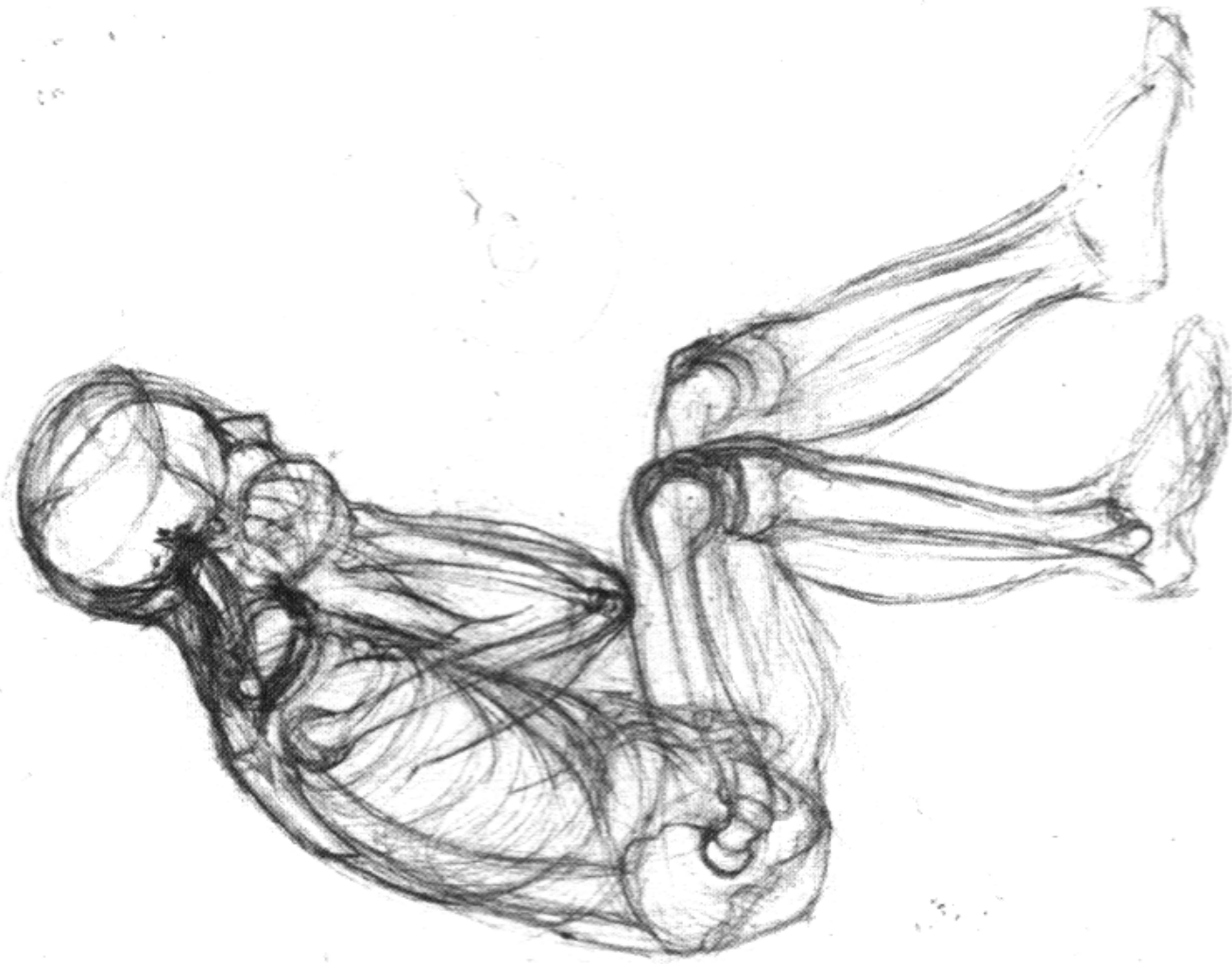


Ki társ.  
II. b.

Stretto l'occhio  
7. adorno.

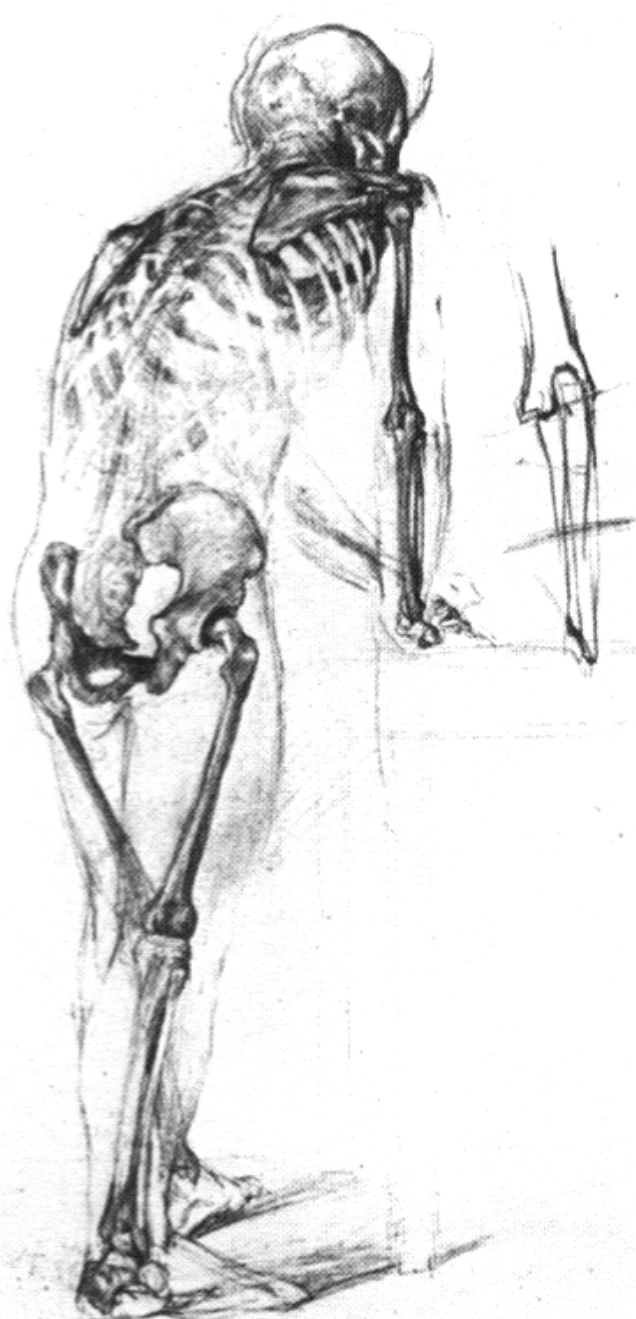
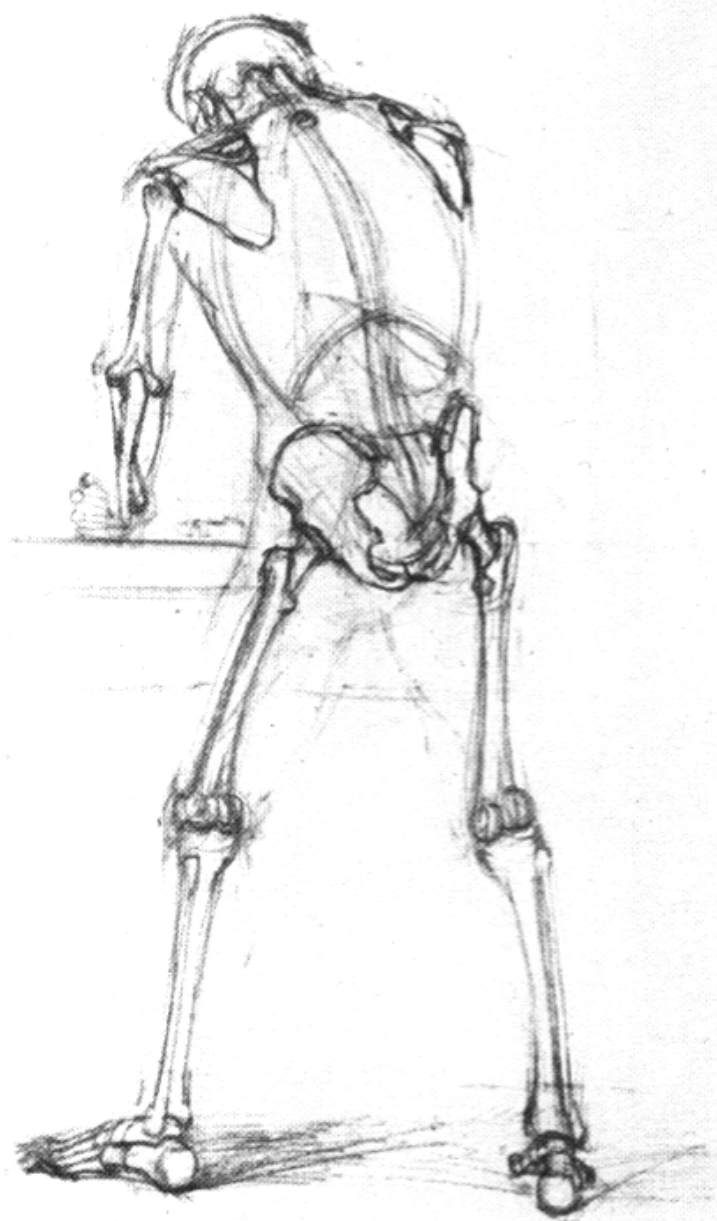
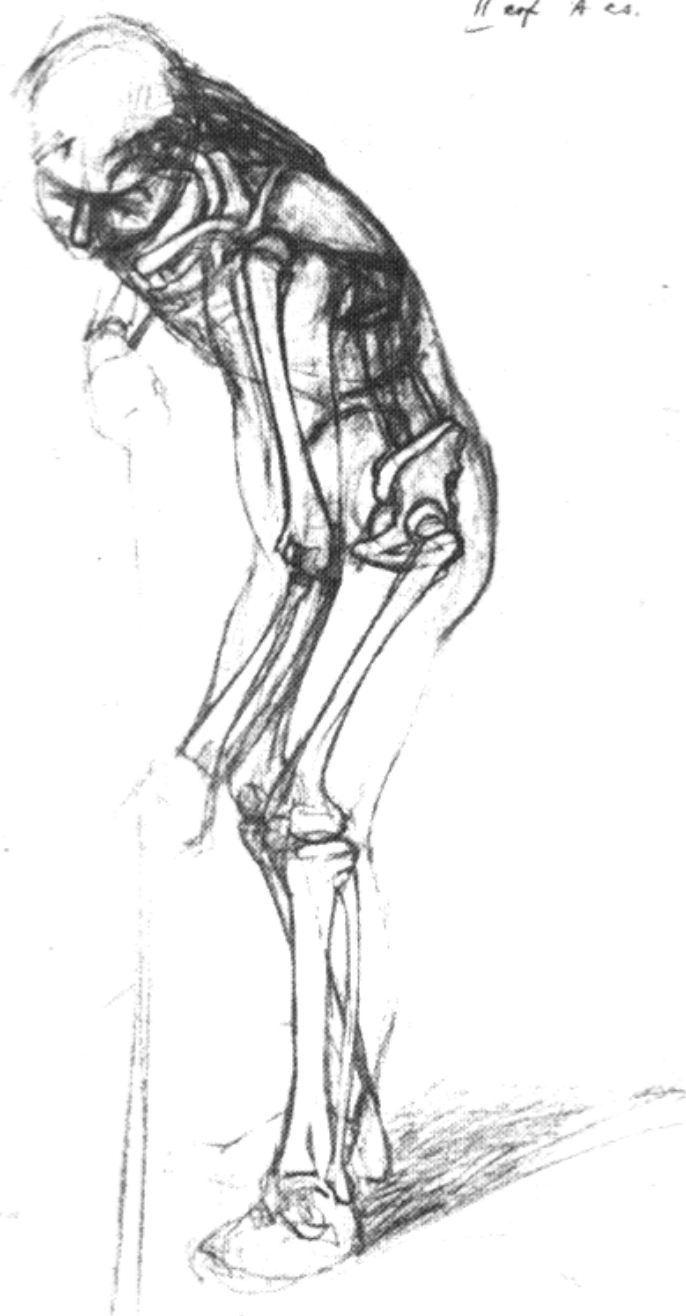

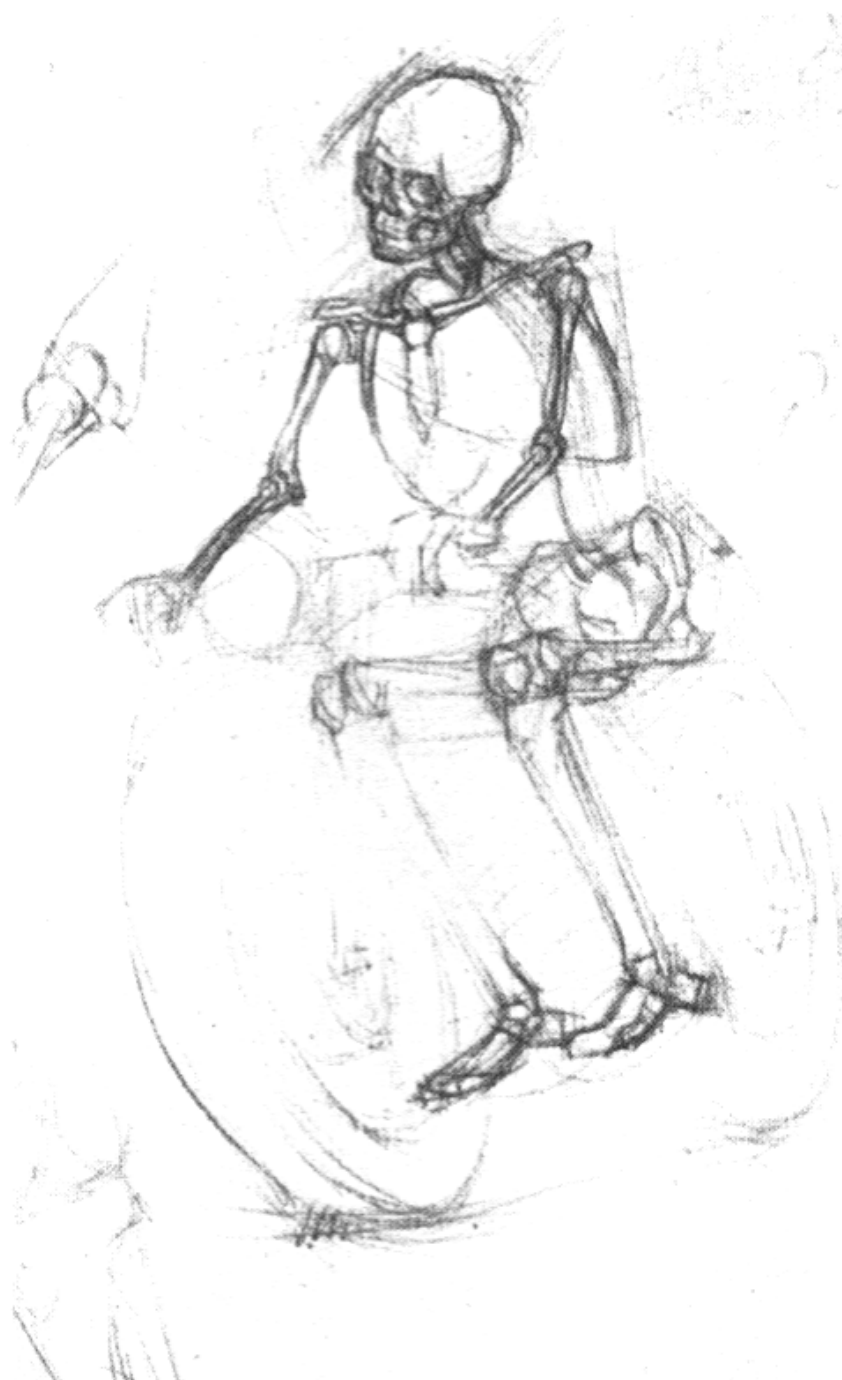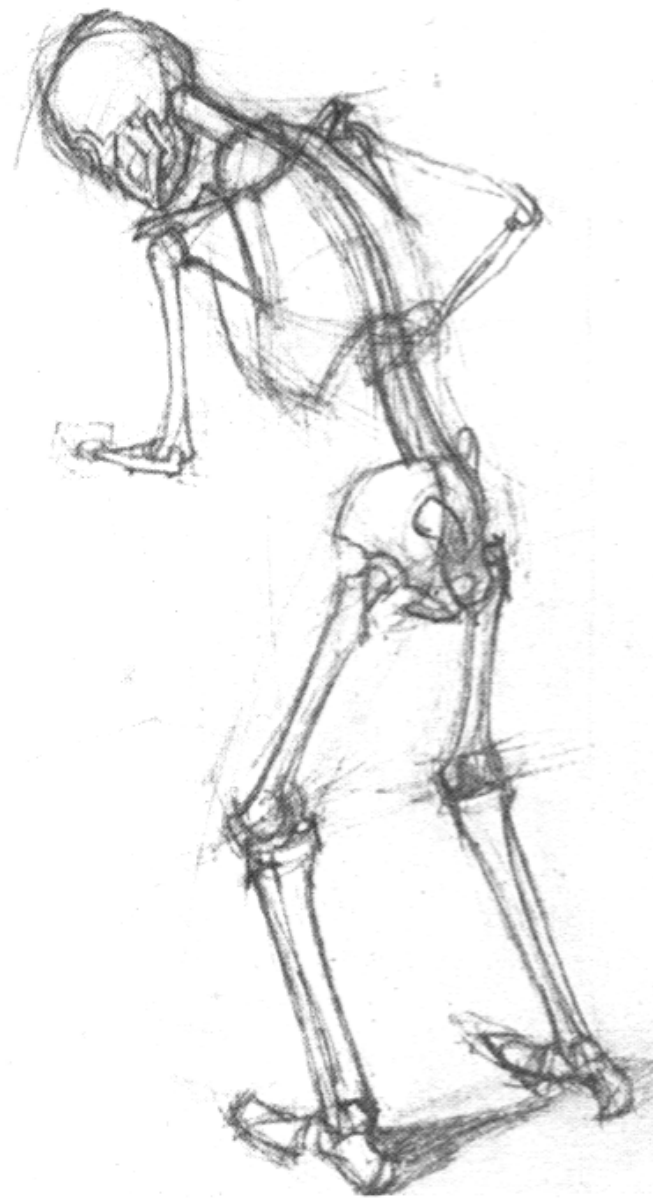
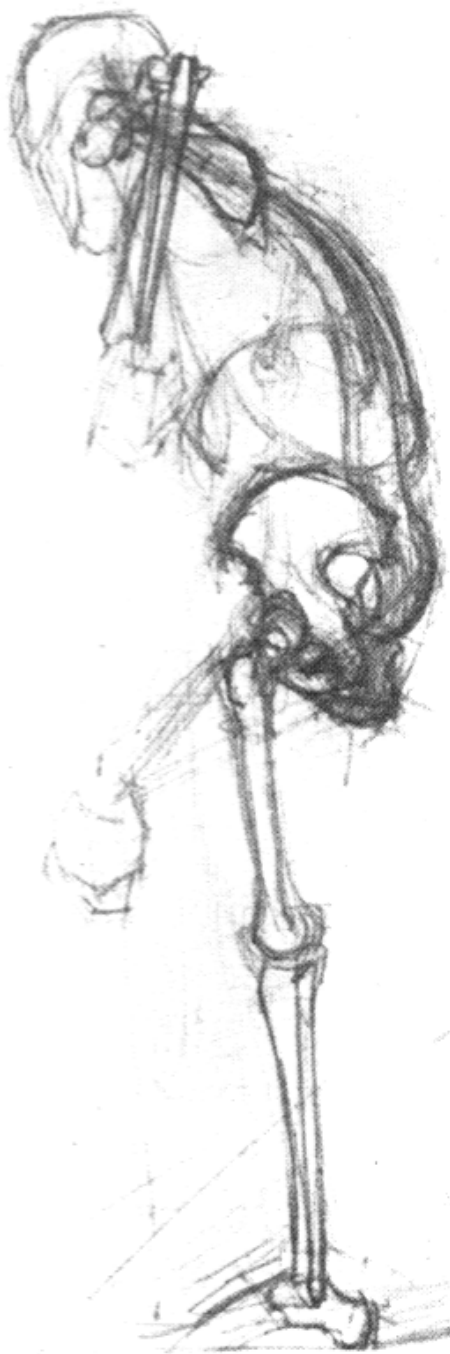Heppespi



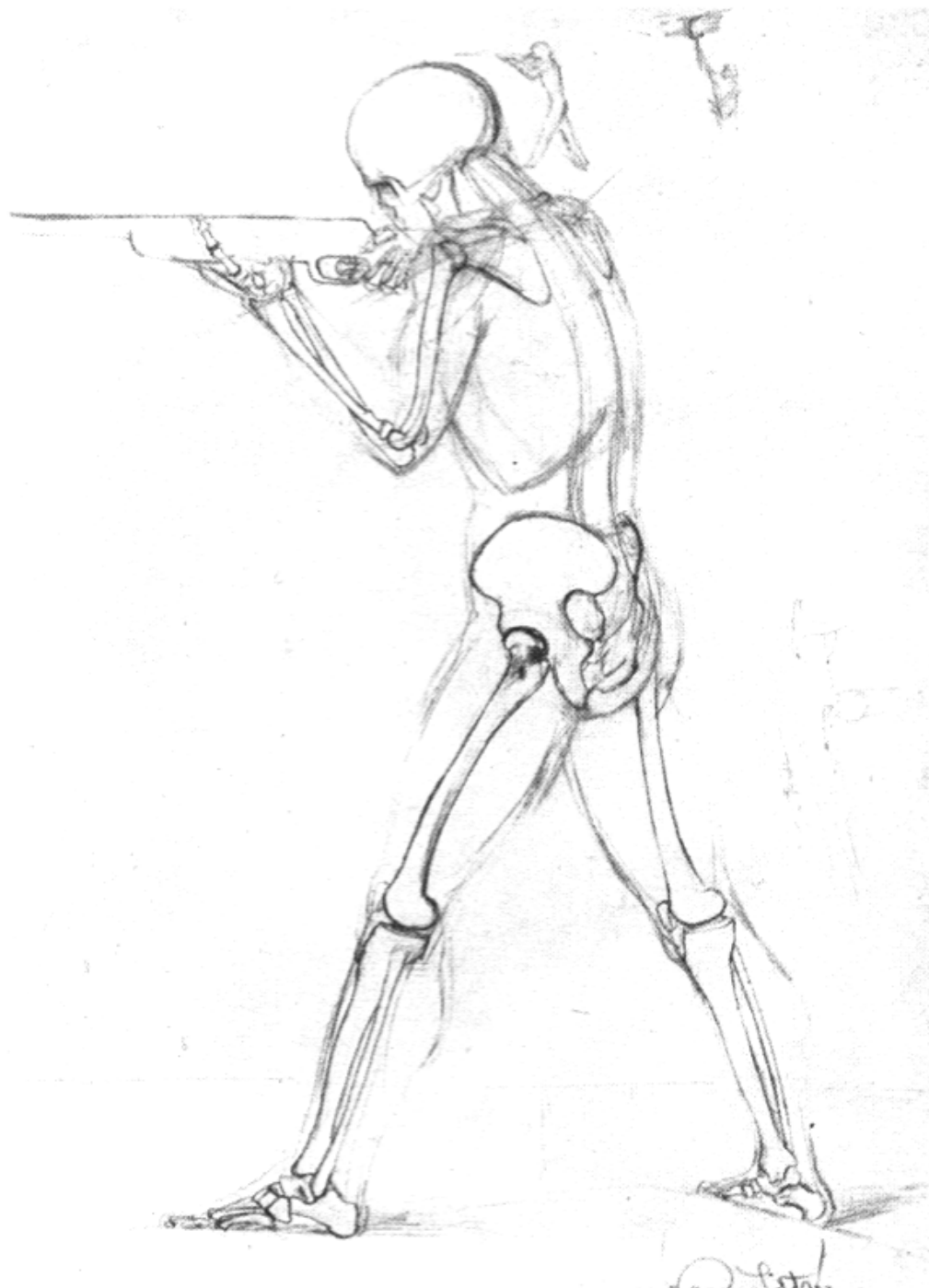
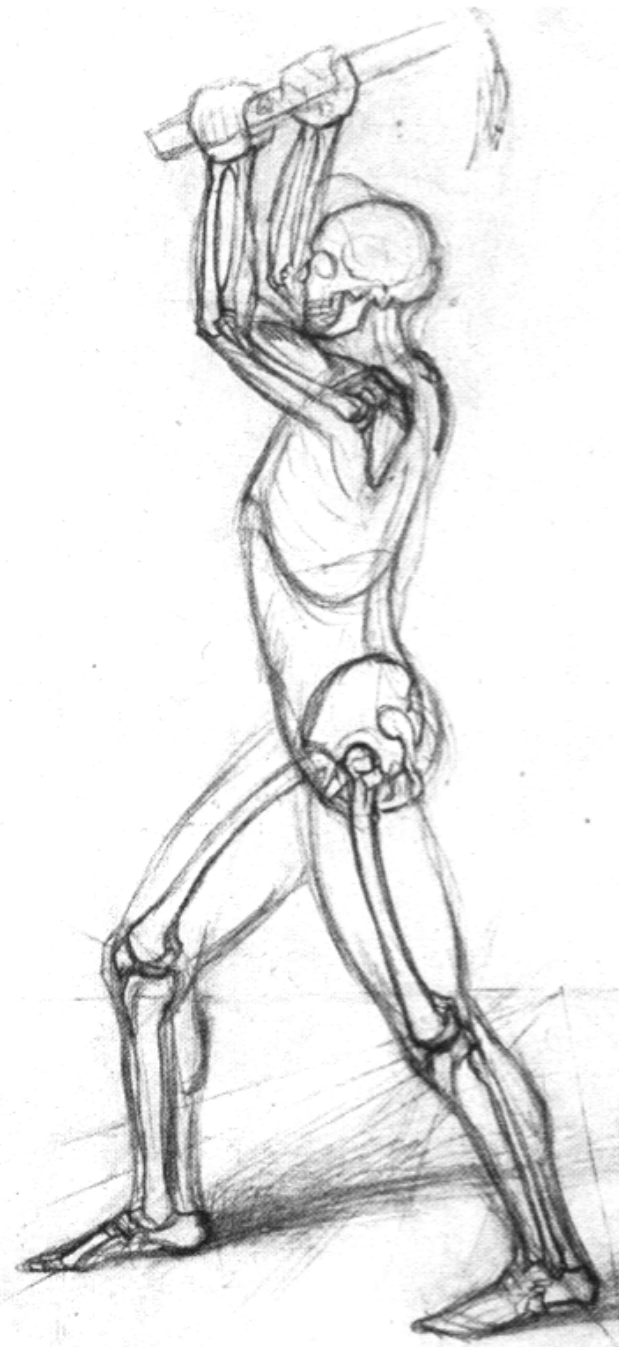Amoy's Father  
11 sep 4 co.

Amoy's Mother  
11 sep 4 co.





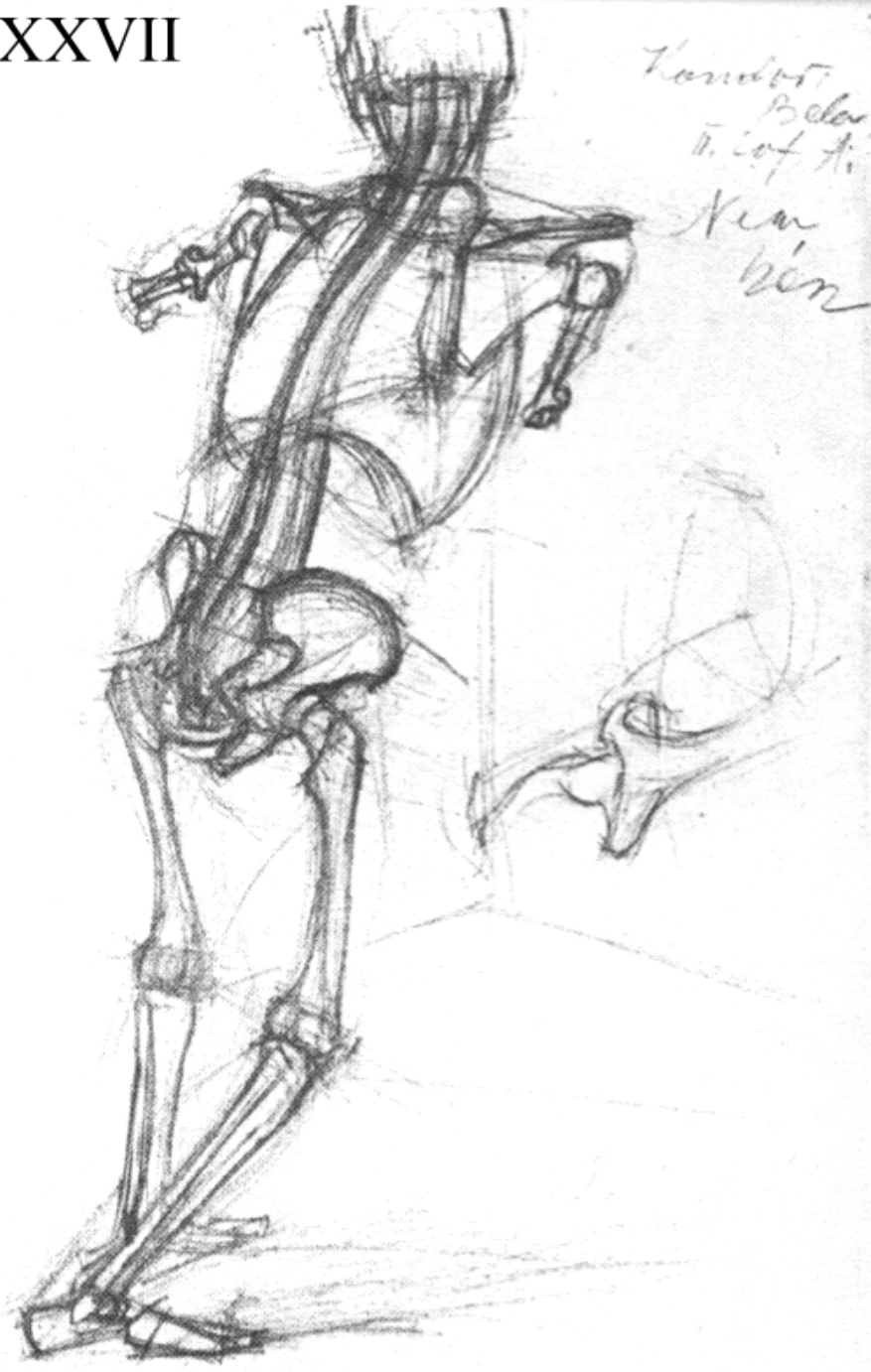
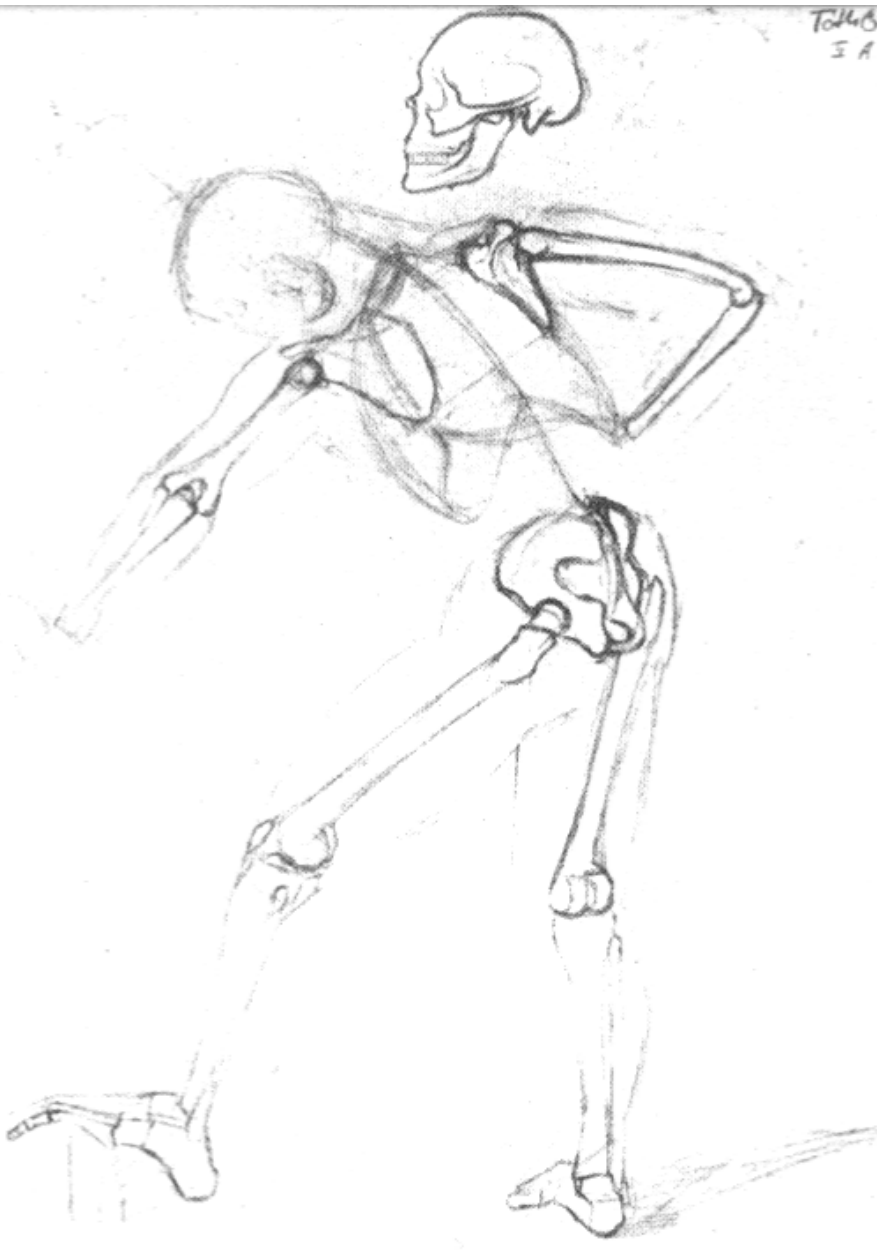



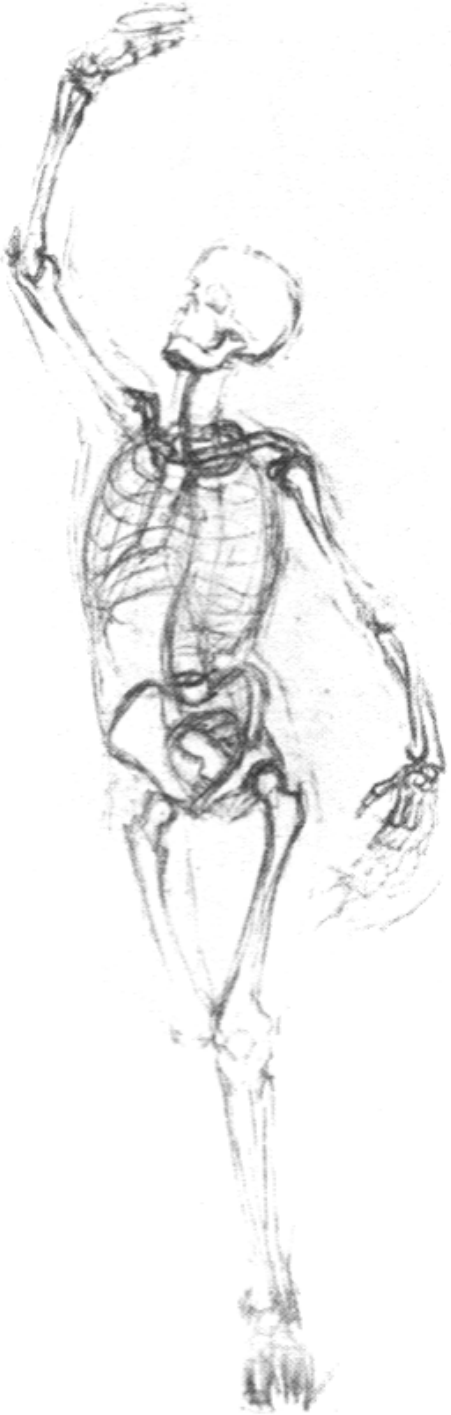TolluBude  
3 A

CXXXVII

Handst  
Belar  
Tr. cof A.  
Kien  
bin

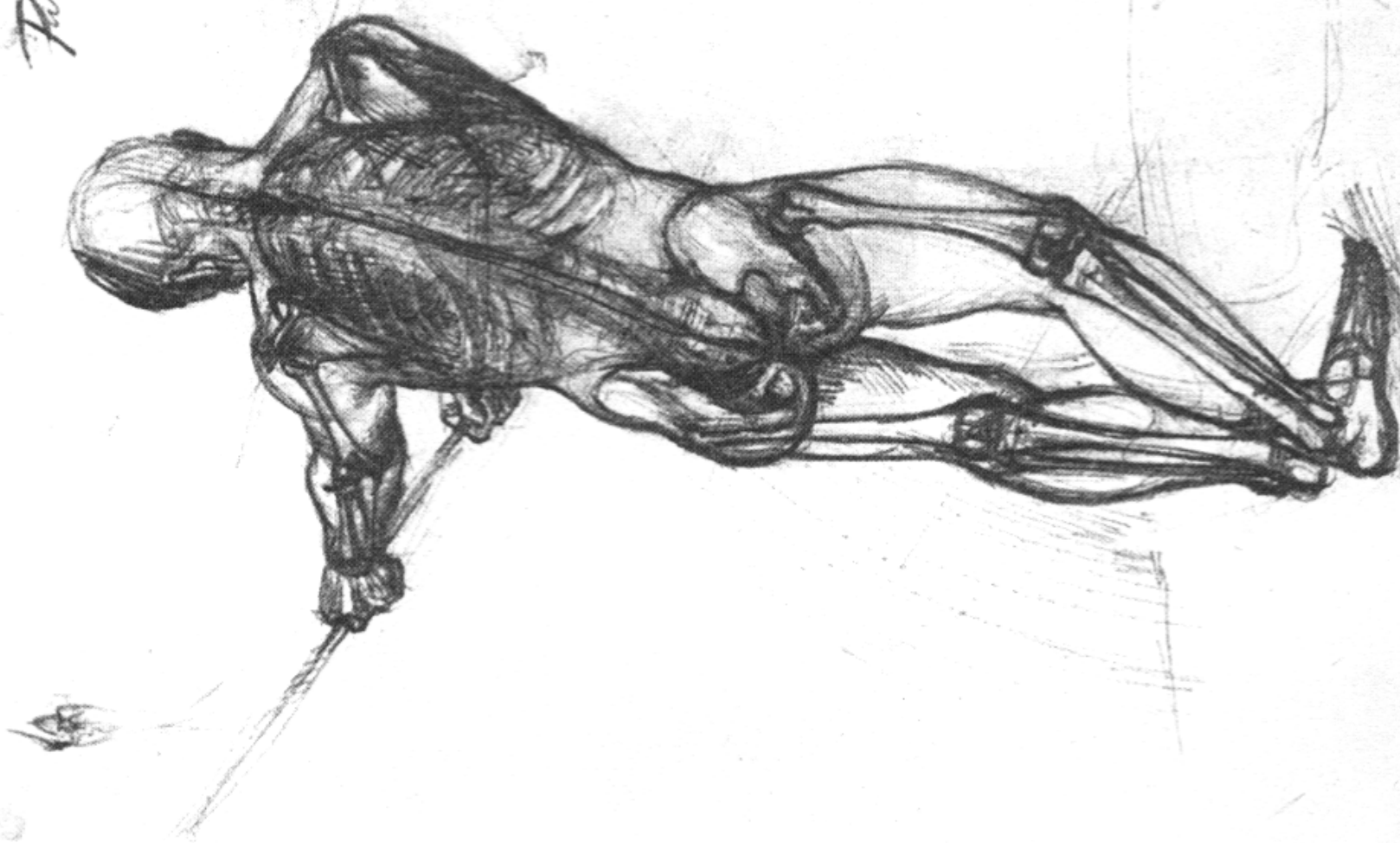


Mate, da, Kiptay

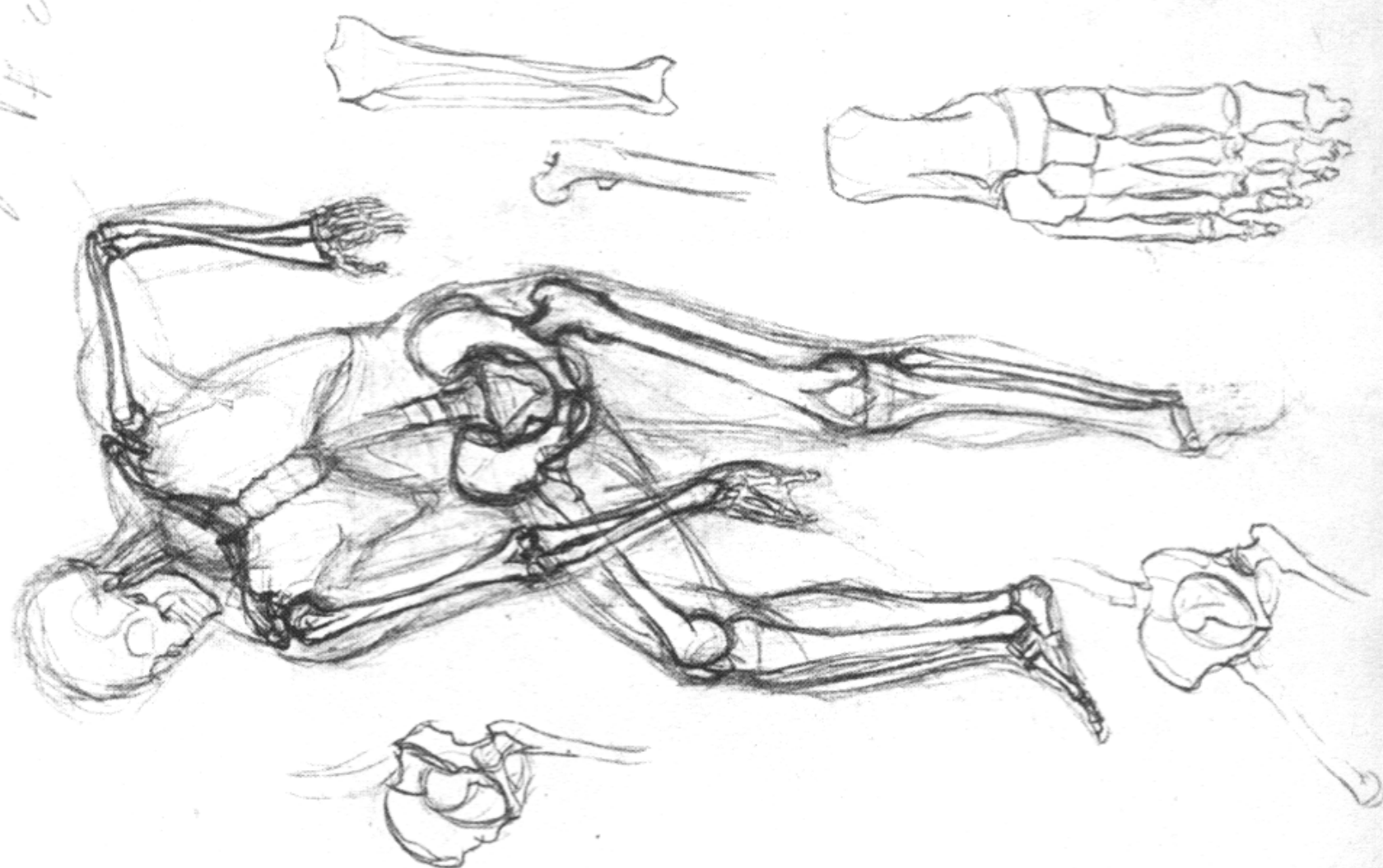


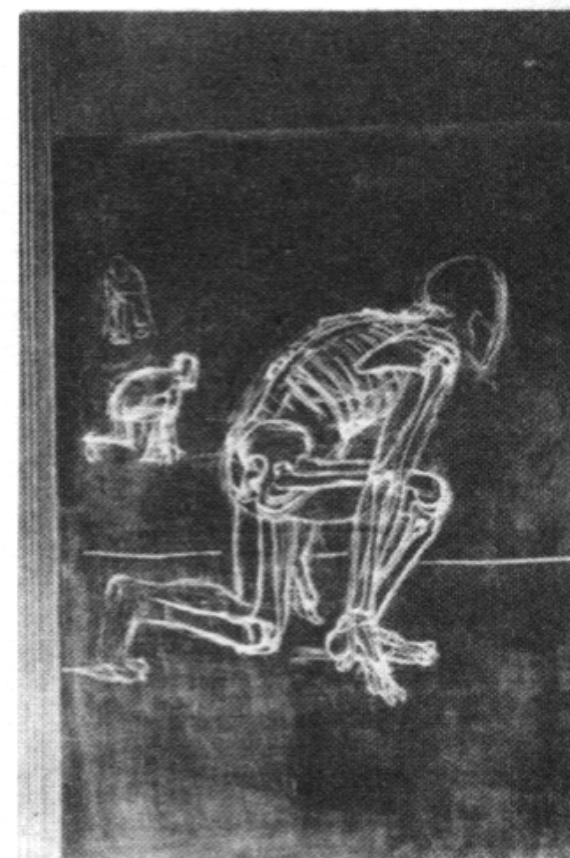
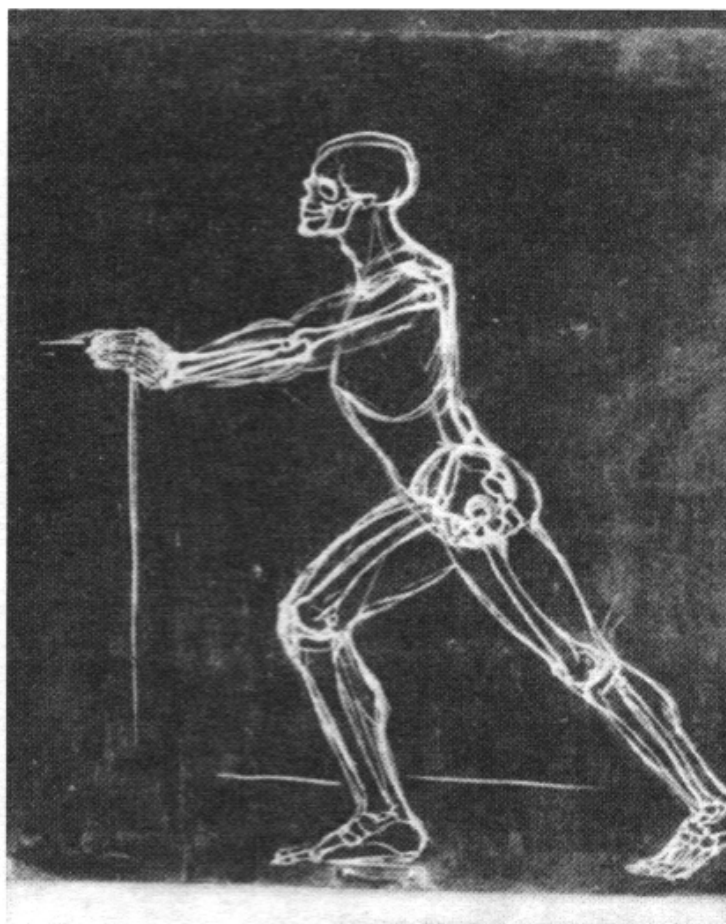
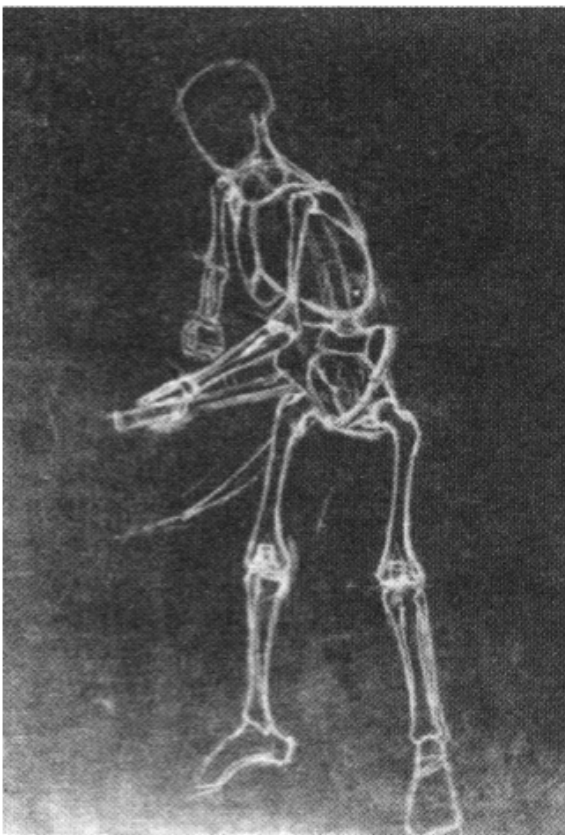

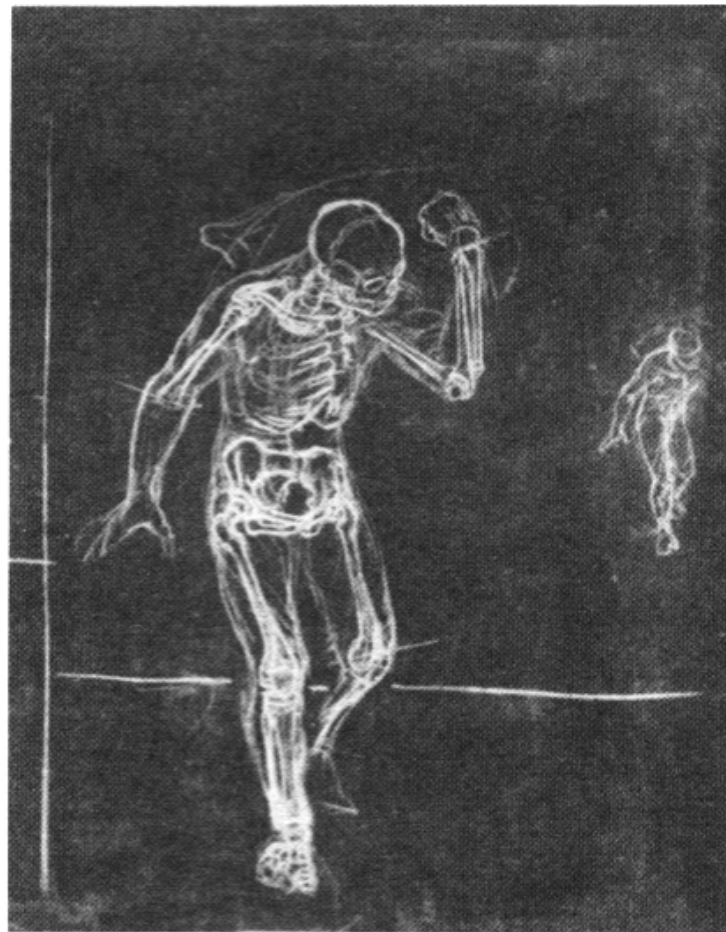
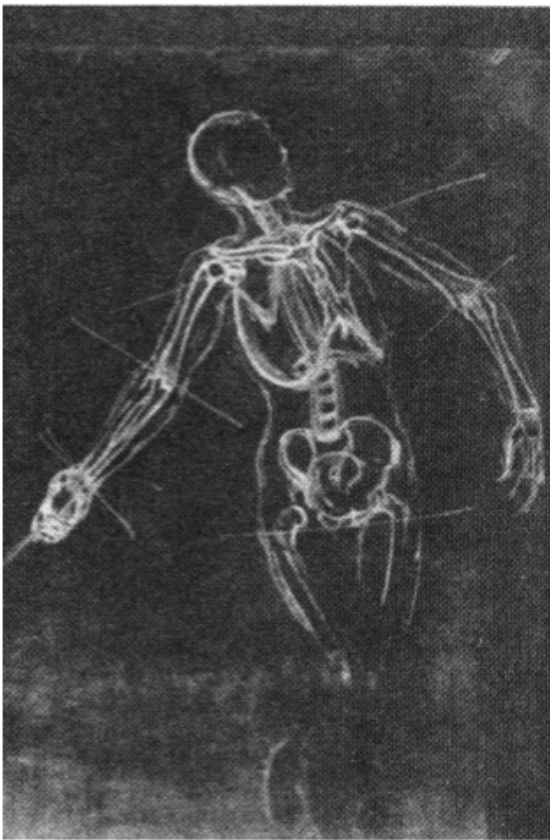
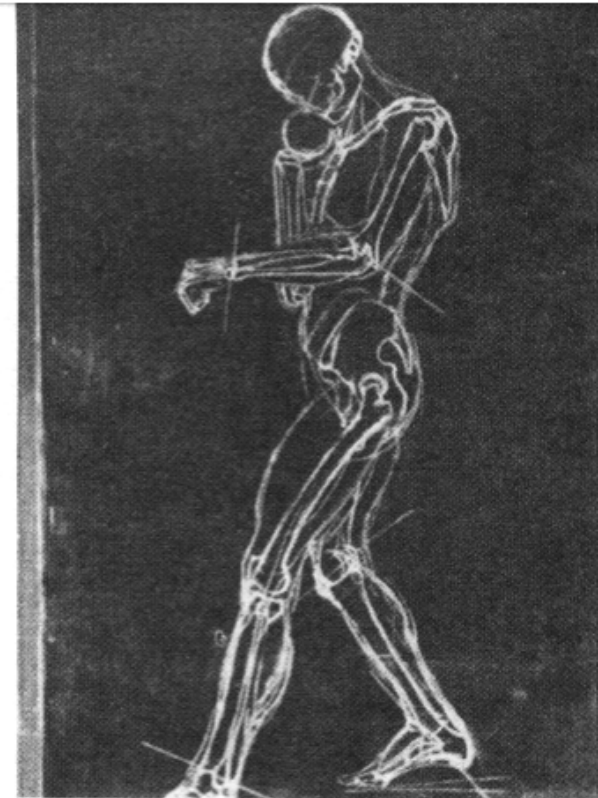
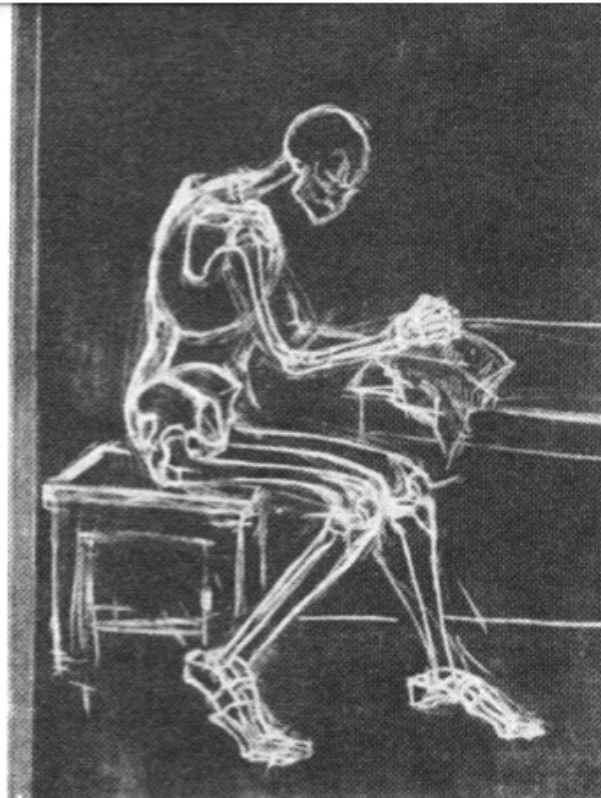
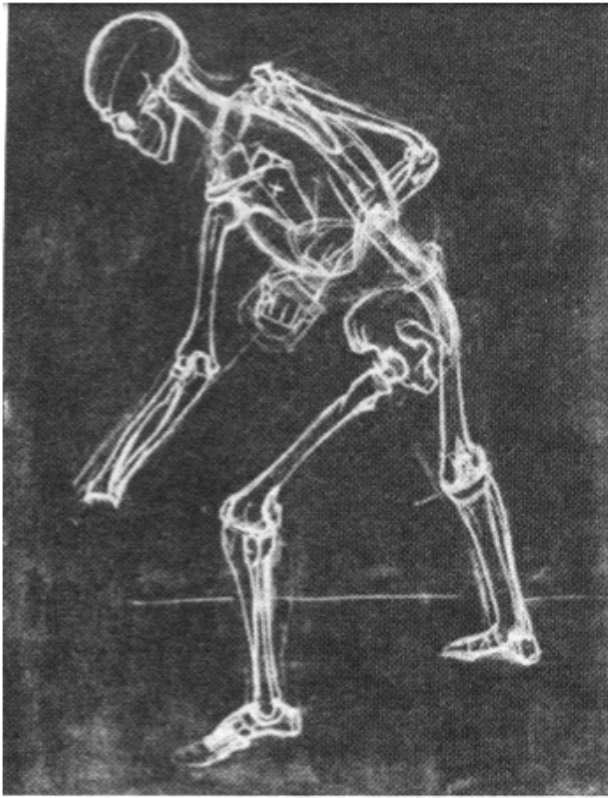


*Palmyra*  
*IIa*

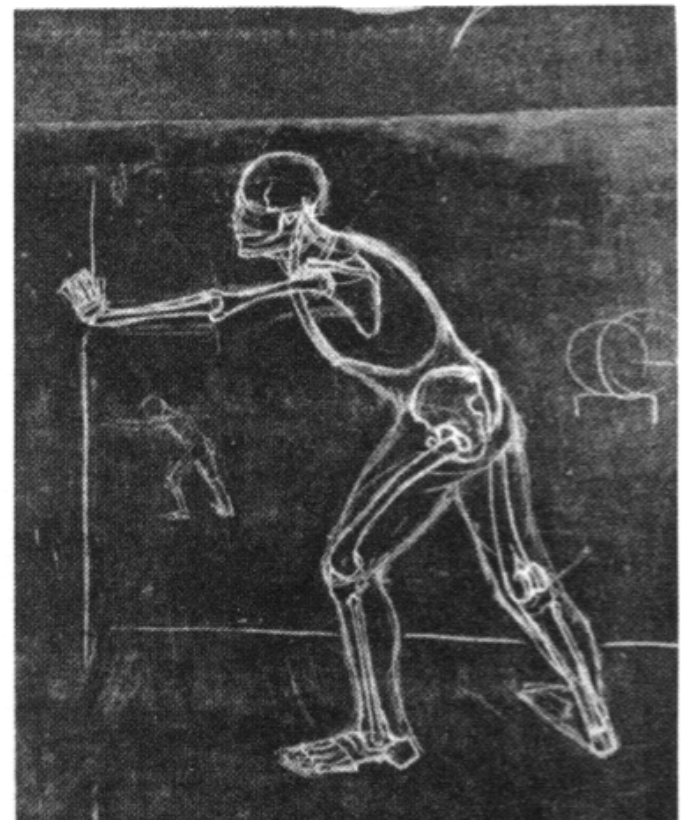
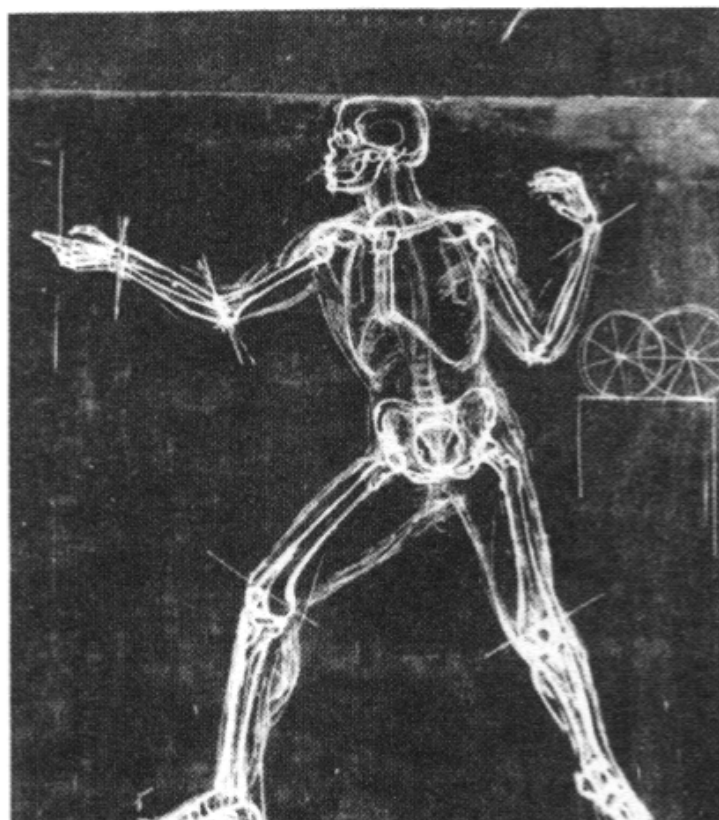
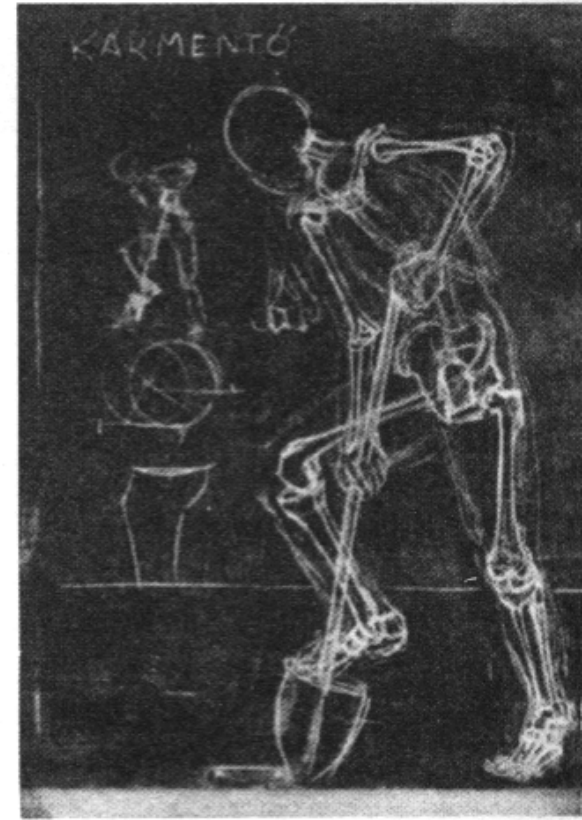
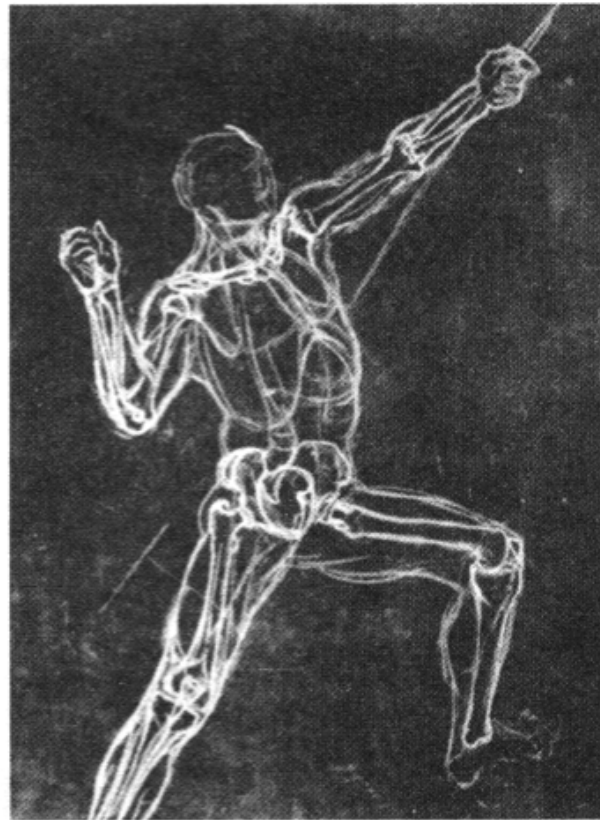
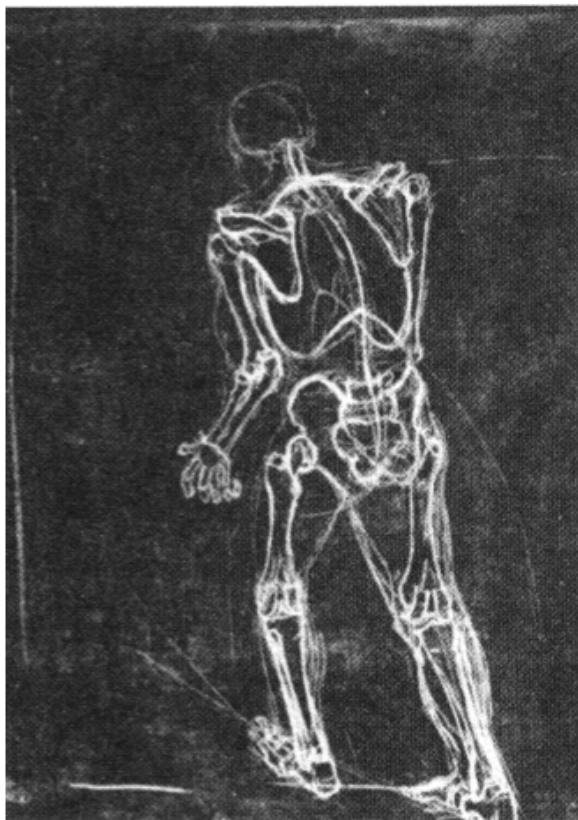

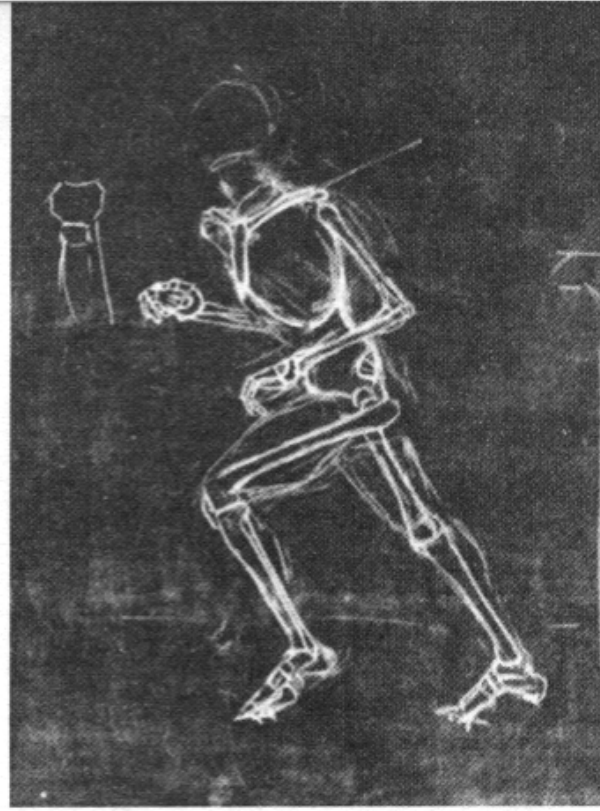




*Palmyra*  
*IIa*



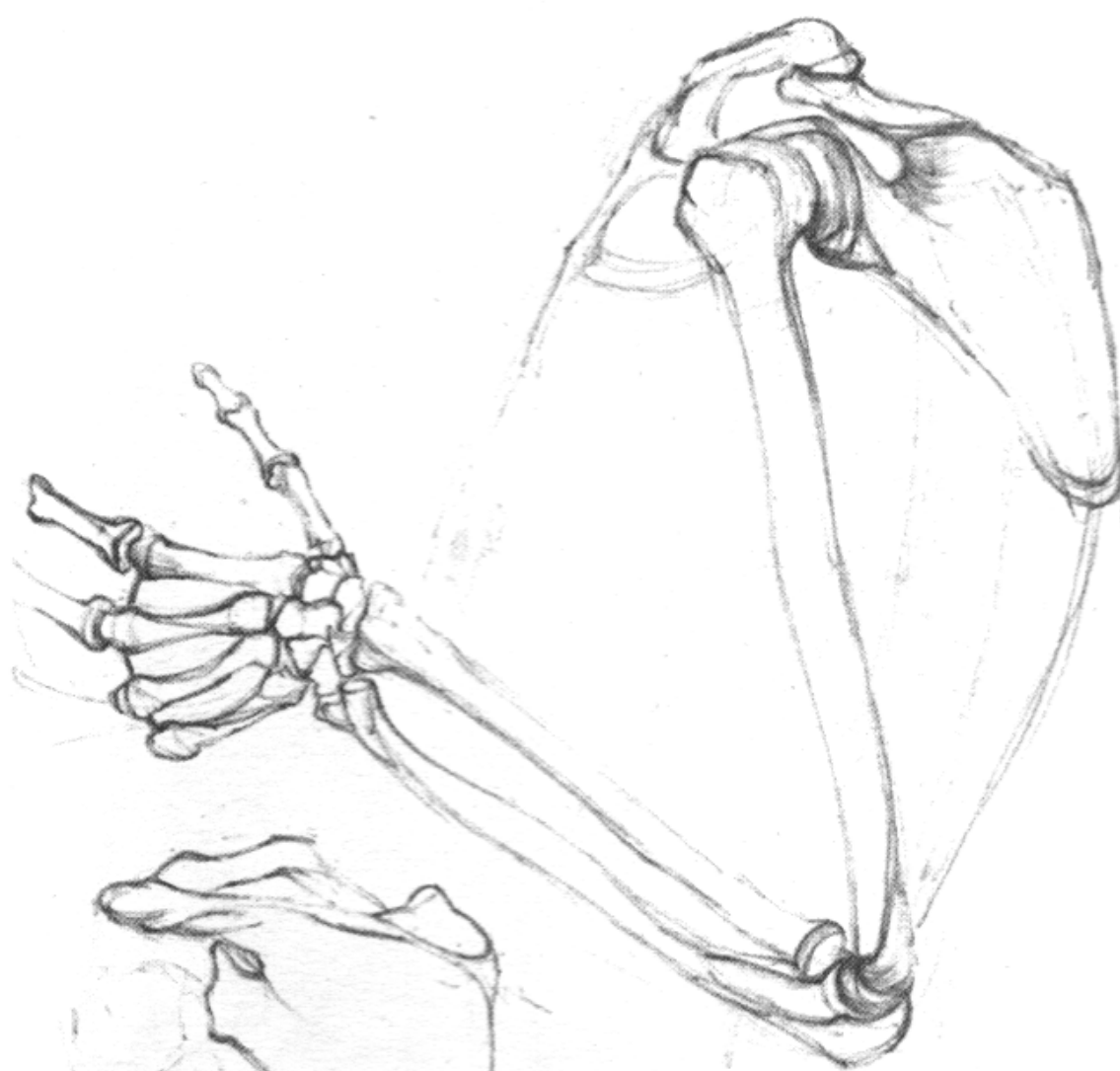





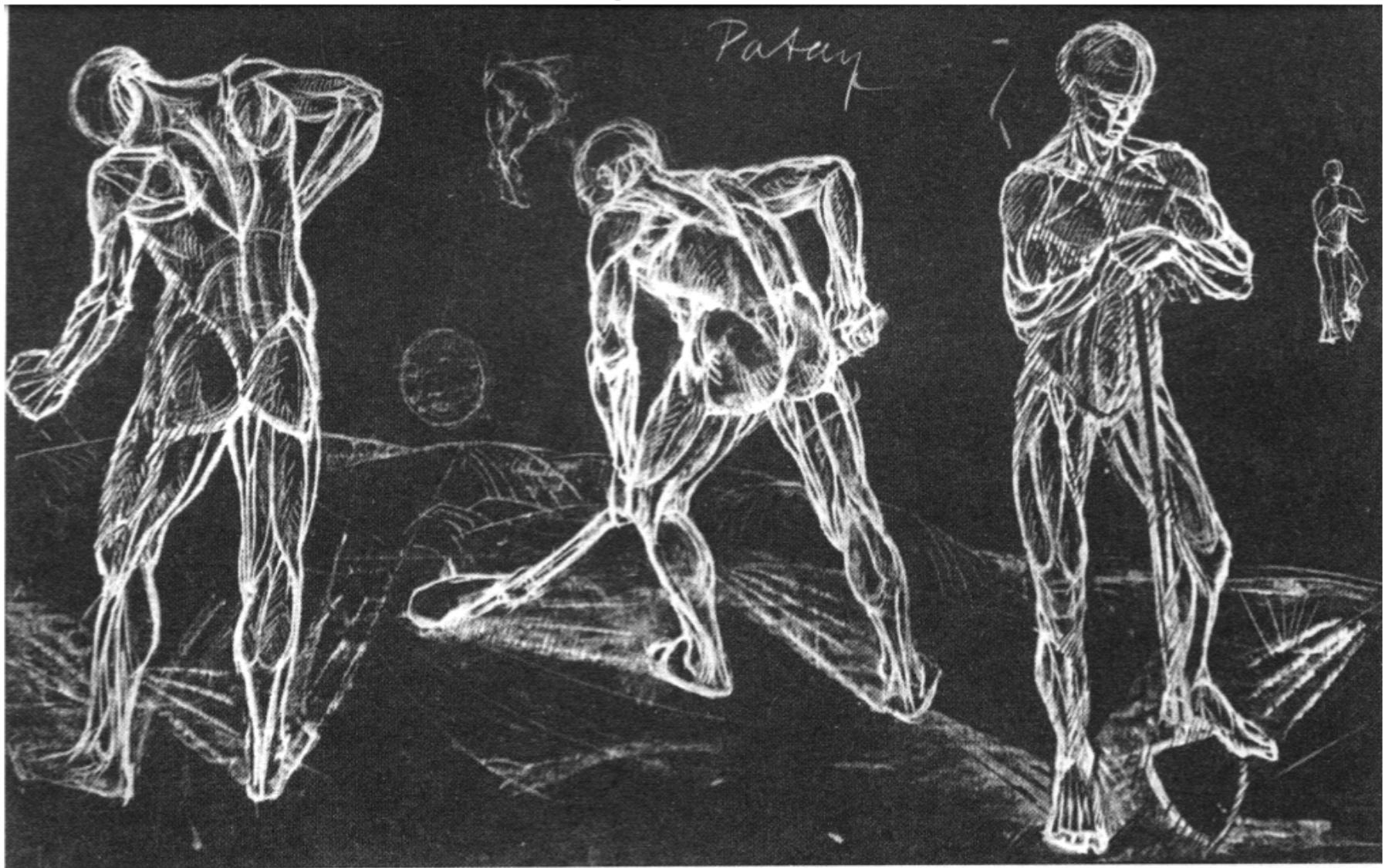




Friedländer F. B.







**Енё Барчаи**  
**АНАТОМИЯ ДЛЯ ХУДОЖНИКОВ**

Ответственный редактор *Л. Кондрашова*  
Разработка серийного оформления, дизайн обложки *А. Степнов*  
Компьютерная графика *К. Волков*  
Компьютерная верстка *Д. Фирстов*  
Корректор *Н. Кирилина*

Налоговая льгота — общероссийский классификатор  
продукции ОК-005-93, том 2; 953000 — книги, брошюры

Подписано в печать с готовых монтажей 24.10.2001.

Формат 70x100 <sup>1</sup>/<sub>8</sub>. Гарнитура «Таймс».

Печать офсетная. Усл. печ. л. 55,9.

Доп. тираж 3000 экз. Заказ 1755.

ЗАО «Издательство «ЭКСМО-Пресс». Изд. лиц. № 065377 от 22.08.97.  
125190, Москва, Ленинградский проспект, д. 80, корп. 16, подъезд 3.

**Интернет/Home page — [www.eksmo.ru](http://www.eksmo.ru)**

Электронная почта (E-mail) — [info@eksmo.ru](mailto:info@eksmo.ru)

**Книга — почтой: Книжный клуб «ЭКСМО»**

101000, Москва, а/я 333. E-mail: [bookclub@eksmo.ru](mailto:bookclub@eksmo.ru)

**Оптовая торговля:**

109472, Москва, ул. Академика Скрябина, д. 21, этаж 2

Тел./факс: (095) 378-84-74, 378-82-61, 745-89-16

E-mail: [reception@eksmo-sale.ru](mailto:reception@eksmo-sale.ru)

**Мелкооптовая торговля:**

117192, Москва, Мичуринский пр-т, д. 12/1

Тел./факс: (095) 932-74-71

ООО «Медиа группа «ЛОГОС». 103051, Москва, Цветной бульвар, 30, стр. 2  
Единая справочная служба: (095) 974-21-31. E-mail: [mgl@logosgroup.ru](mailto:mgl@logosgroup.ru)  
[contact@logosgroup.ru](mailto:contact@logosgroup.ru)

ООО «КИФ «ДАКС». Губернская книжная ярмарка.  
М. о. г. Люберцы, ул. Волковская, 67.  
т. 554-51-51 доб. 126, 554-30-02 доб. 126.

**Книжный магазин издательства «ЭКСМО»**

Москва, ул. Маршала Бирюзова, 17 (рядом с м. «Октябрьское Поле»)



Сеть магазинов «Книжный Клуб СНАРК» представляет  
самый широкий ассортимент книг издательства «ЭКСМО».

Информация в Санкт-Петербурге по тел. 050.



**Всегда в ассортименте новинки издательства «ЭКСМО-Пресс»:**

ТД «Библио-Глобус», ТД «Москва», ТД «Молодая гвардия»,  
«Московский дом книги», «Дом книги на ВДНХ»

ТОО «Дом книги в Медведково». Тел.: 476-16-90  
Москва, Заревый пр-д, д. 12 (рядом с м. «Медведково»)

ООО «Фирма «Книинком». Тел.: 177-19-86  
Москва, Волгоградский пр-т, д. 78/1 (рядом с м. «Кузьминки»)

ООО «ПРЕСБУРГ», «Магазин на Ладужской». Тел.: 267-03-01(02)  
Москва, ул. Ладужская, д. 8 (рядом с м. «Бауманская»)

АООТ «Тверской полиграфический комбинат»  
170024, г. Тверь, пр-т Ленина, 5.

